doi: http://dx.doi.org/10.5016/DT000620140

Fátima Regina Nunes de Sousa

INFLUÊNCIA DA RADIOTERAPIA PARA TRATAMENTO DE LESÕES MALIGNAS DE CABEÇA E PESCOÇO SOBRE A OCORRÊNCIA DE MICRORGANISMOS BUCAIS

Araçatuba - SP
2010

Fátima Regina Nunes de Sousa

INFLUÊNCIA DA RADIOTERAPIA PARA TRATAMENTO DE LESÕES MALIGNAS DE CABEÇA E PESCOÇO SOBRE A OCORRÊNCIA DE MICRORGANISMOS BUCAIS

Dissertação apresentada à Faculdade de Odontologia do campus de Araçatuba – Unesp, para obtenção do Grau de "Mestre em Odontologia" – Área de concentração em Estomatologia.

Orientador: Prof. Dr. Elerson Gaetti Jardim Júnior

Araçatuba – SP
2010

Dedicatória

Dedicatória

À meus pais que sempre acreditaram e incentivaram para que eu fosse atrás dos meus sonhos, à minha filha Ana Luiza que é simplesmente minha vida, ao meu esposo Gleison pelo amor e companheirismo, à meus irmãos pelo apoio e amor em todas as fases do meu trabalho, à meus tios, primos, amigos que mesmo distantes fisicamente me passaram sempre energias boas para concluir mais uma etapa da minha vida.

"O futuro pertence àqueles que acreditam na beleza de seus sonhos"

E. Roosevelt

Agradecimentos especiais

Agradecimentos especiais

"Sem sonhos, a vida não tem brilho.
Sem metas, os sonhos não têm alicerces.
Sem prioridades, os sonhos não se tornam reais.
Sonhe, trace metas, estabeleça prioridades e corra riscos para executar seus sonhos.
Melhor é errar por tentar do que errar por omitir!"

(Augusto Cury)

A Deus, que é meu caminho e minha luz, deixo-O conduzir conforme seus planos e não temo quando esses são apresentados. Obrigada pelo dom da vida, e por colocar nos meus caminhos pessoas sempre especiais que me fazem feliz.

Ao Professor Doutor Elerson Gaetti Jardim Júnior pelo apoio constante, por acreditar e incentivar em todo processo deste trabalho, pela contribuição científica e intelectual e pela amizade que foi imprescindível para um bom desenvolvimento deste trabalho. Obrigada por ter sido além de um orientador, mas alguém que me orientou muito em minhas decisões na vida.

Aos Professores do Departamento de Patologia e Propedêutica Clínica, que nos anos de convivência, muito me ensinou contribuindo para meu crescimento científico.

Ao Professor Doutor Wilton Padilha, pela sua capacidade de despertar em seus alunos o interesse pela pesquisa e docência, pela paciência sábia de nos ensinar, pela amizade e referência de professor compromissado com seus alunos e por problemas sociais. Obrigada por fazer parte da minha trajetória acadêmica, por acreditar, incentivar e vibrar a cada passo conquistado por nós.

A minha filha Ana Luiza que chegou ao meio da turbulência do mestrado para tornar meus dias cada vez mais felizes, com seu sorriso lindo e para direcionar meu caminho. Te amo muito, és minha vida.

Ao meu marido Gleison, pelo companheirismo, paciência, compreensão e amor. Obrigada por existir na minha vida.

A meus pais pelo incentivo e por acreditar nos meus sonhos sempre me dando força para trilhar um melhor caminho profissional e pessoal. Obrigada pelo amor incondicional.

Aos meus irmãos Jouilson, Pedro Filho e Rodolfo pelo apoio, incentivo, amor e dedicação para que pudesse cumprir mais uma etapa da minha vida, me ajudando nos momentos mais difíceis.

As minhas amigas de infância Dayane, Isadora, Maísa, Marluce, Meirielle e Neumara que sempre participaram de todas as etapas da minha vida, me incentivando e acreditando que os nossos sonhos são possíveis de se realizar.

Aos meus amigos de faculdade e da vida toda Angelinne, Priscila, Ricardo e Yana que estiveram desde o início compartilhando dessa conquista. Obrigada por não me deixar desanimar quando mais precisei, saibam que esse meu sonho só foi possível de ser realizado pela ajuda de vocês.

A minha amiga Ellen Gaetti, pela amizade, cumplicidade, por participar de todos os momentos alegres e de angústias dessa etapa e principalmente por ter me dado oportunidade de ter novamente uma Vó na minha vida Dona Cecília a senhora é muito querida.

Aos meus colegas de Mestrado e Doutorado que muito contribuíram com a convivência e trocas de experiências para meu crescimento profissional.

Aos funcionários da Biblioteca da Faculdade de Odontologia de Araçatuba-UNESP,pela eficiência, paciência e atenção.

Aos funcionários da Seção de Pós-Graduação da Faculdade de Odontologia de Araçatuba, Diogo Luís Reatto, Marina Midori Sakamoto Hawagoe e Valéria de Queiroz Zagatto, pela eficiência, atenção, paciência a mim dedicado.

A Fundação de Amparo à Pesquisa do Estado de São Paulo (FAPESP), pelo auxílio fornecido ao desenvolvimento deste trabalho.

Agradeço à Profa. Drª Christiane Marie Schweitzer, da Universidade Federal do ABC, Santo André, pelo desenvolvimento do programa de busca parametrizada utilizado no presente estudo e por todo auxílio na análise estatística dos dados.

A Dra. Ana Maria Garcia Cardoso por proporcionar sua Instituição de Radioterapia para a realização desse estudo.

Em especial aos pacientes que mesmo com tanto sofrimento físico e emocional, participaram da pesquisa. Obrigada por cada ensinamento de vida e superação que tive com cada um de vocês.

Aos meus alunos no qual foi fonte de inspiração na minha decisão de querer abraçar a docência, o que nos torna sempre aprendizes.

Epígrafe

Sonhe com aquilo que você quiser.

Seja o que você quer ser,
porque você possui apenas uma vida e nela só se tem uma chance de fazer aquilo que quer.

Tenha felicidade bastante para fazê-la doce.
Dificuldades para fazê-la forte.
Tristeza para fazê-la humana.
E esperança suficiente para fazê-la feliz.

As pessoas mais felizes não têm as melhores coisas.
Elas sabem fazer o melhor das oportunidades que aparecem em seus caminhos.

A felicidade aparece para aqueles que choram.
Para aqueles que se machucam.
Para aqueles que buscam e tentam sempre.
E para aqueles que reconhecem a importância das pessoas que passam por suas vidas.

(Clarice Lispector)

Resumo

SOUSA, FRN. Influência da radioterapia para tratamento de lesões malignas de cabeça e pescoço sobre a ocorrência de microrganismos bucais [dissertação]. Araçatuba: Faculdade de Odontologia da Universidade Estadual Paulista; 2010.

A radioterapia é uma das terapias mais empregadas em lesões malignas de cabeça e pescoço, podendo está associada ou não a outras modalidades terapêuticas cirurgia e quimioterapia. Entretanto esta terapia pode interferir na qualidade de vida dos pacientes, podendo alterar a evolução do tratamento devido a efeitos colaterais indesejáveis como mucosite, xerostomia, disgeusia, dermatite, candidose. O presente estudo objetiva avaliar a microbiota bucal de pacientes submetidos à radioterapia para tratamento de lesões malignas de cabeça e pescoço. A amostra constituiu de 51 pacientes numa instituição privada de radioterapia de São José do Rio Preto-SP. Os pacientes foram avaliados em três momentos, antes de iniciar a radioterapia, preenchendo a ficha clínica que incluía dados sócio demográficos, avaliação dentária e periodontal; no segundo momento avaliava as alterações bucais e peribucais decorrentes da radioterapia entre 15 e 22 dias; e terceiro momento, no qual esses pacientes foram avaliados imediatamente após a conclusão da terapia. Em todas essas fases os espécimes coletados foram biofilme supragengival, biofilme subgengival, mucosa lisa, dorso de língua, além de amostras de saliva, os quais foram detectados por PCR. Os microrganismos avaliados foram *A. actinomycetemcomitans, F. nucleatum, P. micra, P. gingivalis, P. intermedia, P. nigrescens, T. forsythia, T. denticola* e leveduras do gênero *Candida*. A ocorrência de complicações agudas, como xerostomia e mucosite em decorrência da radioterapia alterou significativamente os microrganismos anaeróbios Gram-negativos estudados e leveduras do gênero *Candida*, exceto *P. nigrescens* e *A. actinomyctemcomitans.* A higiene bucal regular dos pacientes irradiados contribuíram com a proliferação dos microrganismos facilitando a adesão microbiana na saliva e mucosa. Conclui-se que a participação do odontólogo é fundamental para o controle químico do biofilme, dieta, higiene bucal proporcionando melhor qualidade de vida desses pacientes diminuindo infecções oportunistas que surgem durante a radioterapia.

Palavras-chave: Radioterapia - Neoplasias de cabeça e pescoço – Microbiologia – Boca - Estomatite

Abstract

SOUSA, FRN. Influence of radiotherapy for treatment of malignant head and neck on the occurrence of oral microorganisms [dissertation]. Araçatuba: Faculty of Dentristy, Universidade Estadual Paulista, 2010.

Radiotherapy is one of the most widely used therapies in malignant head and neck can is not associated with other treatment modalities surgery and chemotherapy. However, this therapy can interfere with quality of life of patients and may alter the course of treatment due to side effects such mucositis, xerostomia, dysgeusia, dermatitis, candidiasis. This study aims to evaluate the oral microbiota of patients undergoing radiotherapy for treatment of malignant head and neck. The sample consisted of 51 patients in a private institute of radiotherapy, Sao Jose do Rio Preto-SP. Patients were evaluated three times, before starting radiotherapy, filling the medical records that included socio demographic data, dental and periodontal evaluation, in the second moment evaluated the oral and perioral changes caused by radiotherapy between 15 and 22 days and third time in which these patients were assessed immediately after the completion of therapy. In all these stages the specimens were collected supragingival biofilm, subgingival biofilm, flat mucosa, tongue, and saliva samples, which were detected using PCR. The microorganisms evaluated were *A. actinomycetemcomitans, F. nucleatum, P. microns, P. gingivalis, P. intermedia, P. nigrescens, T. forsythia, T. denticola,* and *Candida* spp. The occurrence of acute complications such as xerostomia and mucositis due to radiotherapy significantly alter the anaerobic microorganisms studied Gram-negative and *Candida* species, except *P. nigrescens* and *A. actinomyctemcomitans*. Regular oral hygiene of patients irradiated contributed to the growth of microorganisms to facilitate microbial adhesion in saliva and mucous. Conclude that the participation of the dentist is essential for chemical control of biofilm, diet, oral hygiene by providing better quality of life of these patients reducing opportunistic infections that arise during radiotherapy.

Keywords: Radiotherapy – neoplasms head and neck – microbiology - stomatitis

Lista de Figuras

Figura 1. Alterações bucais e peribucais observadas durante a radioterapia no período compreendido entre 15 e 22 dias.....37

Figura 2. Grau de mucosite observada durante a radioterapia, no período compreendido entre 15 e 22 dias.....37

Figura 3. Distribuição da amostra segundo a terapia antineoplásica realizada.....39

Figura 4. Dermatite - Complicação peribucal observada com 14 dias do início da radioterapia.....82

Figura 5. Mucosite em lábio inferior (Grau III, segundo a OMS).....82

Figura 6. Mucosite borda lateral de língua (Grau III, segundo a OMS).....83

Figura 7. Carcinoma espinocelular - palato mole e úvula.....83

Lista de tabelas

Tabela 1. Iniciadores específicos utilizados nos ensaios de PCR convencional.....32

Tabela 2. Distribuição da amostra do estudo de acordo com variáveis sócio demográficas.....36

Tabela 3. Ocorrência dos microrganismos alvo em pacientes com câncer de cabeça e pescoço, antes do início da radioterapia.....42

Tabela 4. Ocorrência dos microrganismos alvo em pacientes com câncer de cabeça e pescoço, 15-22 dias após o início da radioterapia.....43

Tabela 5. Ocorrência dos microrganismos alvo em pacientes com câncer de cabeça e pescoço, após a conclusão da radioterapia.....44

Lista de abreviaturas

OMS= Organização Mundial de Saúde

CPO-D= Cariados, perdidos, obturados em dentes permanentes

PCR= Reação em cadeia da polimerase

PSR= Periodontal Screening and Recording

CEC= Carcinoma espinocelular

RT= Radioterapia

QT= Quimioterapia

Gy= Gray

UNESP= Universidade Estadual Paulista

UV= Ultravioleta

Sumário

1 Introdução 18

2 Proposição.....23

3 Material e Método.....25

4 Resultados 34

5 Discussão 45

6 Conclusão 61

Referências.....63

Anexos.....77

Introdução

1 Introdução

A radioterapia é uma das modalidades terapêuticas mais empregadas no tratamento do câncer em cabeça e pescoço, isoladamente ou associada à cirurgia e/ou quimioterapia, com melhora significativa da sobrevida dos pacientes[1]. Entretanto, esta terapia está relacionada a reações adversas que afetam a qualidade de vida dos pacientes, podendo alterar a evolução do tratamento[2]. Efeitos colaterais resultantes da radioterapia em campos cérvico faciais incluem alterações em superfície mucosa, ossos, glândulas salivares e dentes.

A incidência dessas reações depende da dose/freqüência da radioterapia, local irradiado, da idade e condições clínicas do paciente e dos tratamentos associados[3]. Conforme o estágio e a localização do tumor primário, comprometimento dos linfonodos e as metástases, a cavidade oral, as glândulas salivares e a maxila da maioria dos pacientes estarão incluídos nos portais de radiação. Como resultado, mudanças induzidas pela exposição à radiação ocorrem nesses tecidos [4].

As principais complicações orais agudas incluem mucosite, xerostomia, disgeusia, disfagia, infecções secundárias, e as tardias como trismo, cáries de radiação e osteorradionecrose [5].

A mucosite é uma das mais prevalentes e sérias reações adversas da radioterapia, atingindo de 40% a 100% dos pacientes[6,7], causando extremo desconforto e comprometendo a aceitação, continuidade[8] e intensificação do tratamento radioterápico[9]. Essa condição pode criar áreas ulceradas, além de dificultar a nutrição e facilitar a implantação de processos infecciosos secundários, locais ou sistêmicos[3,6], causados

geralmente por microrganismos oportunistas[10], como leveduras e bastonetes Gram negativos[11,12], que exacerbam a inflamação[13].

Essas respostas inflamatórias se desenvolvem como conseqüência dos efeitos da radiação sobre a biologia celular, podendo comprometer o aporte sanguíneo aos tecidos[3], o que pode reduzir o potencial de óxido-redução, criando condições para a invasão tecidual por microrganismos anoxibiontes e outros originários da própria cavidade bucal, em particular do sulco gengival e bolsas periodontais.

Entre os principais fatores que corroboram para o desenvolvimento de infecções secundárias durante e após a radioterapia, destacam-se os efeitos da radiação sobre as glândulas salivares, o que pode reduzir o fluxo salivar, alterar a composição da saliva, afetando sua capacidade protetora, reduzindo o pH do biofilme[14], criando condições favoráveis para a implantação e proliferação de microrganismos bucais, como os estreptococos do grupo *mutans*, leveduras [15], além de bactérias exógenas ao ambiente bucal, como os gêneros anaeróbios facultativos *Acinetobacter, Neisseria, Chryseomonas, Flavimonas, Pseudomonas, Citrobacter, Enterobacter, Escherichia, Klebsiella, Flavobacterium*[16,17]. Contudo, se desconhecem os efeitos da xerostomia, particularmente quando associada à radioterapia, sobre a microbiota anaeróbia obrigatória da cavidade bucal, a qual constitui a principal fonte de microrganismos associados a processos infecciosos na região de cabeça e pescoço, além de infecções no próprio periodonto [18-20]. O isolamento e identificação desses microrganismos constituem procedimentos mais complexos e que normalmente não são realizados como rotina na grande maioria dos laboratórios clínicos, de forma que pouco sabemos sobre o papel desempenhado por esses microrganismos na patogênese da mucosite associada à radioterapia.

A prevenção e tratamento da mucosite são controversos, existindo numerosos esquemas terapêuticos, que esbarram no desconhecimento da patogênese dessa condição e na microbiota a ela associada [3,21-23]. Dentre esses esquemas destacam-se os usos de vitaminas, oxigênio hiperbárico, antibióticos, anti-sépticos, prostaglandinas sintéticas, extratos vegetais, soluções de sais e analgésicos, isoladamente ou em associação [3,7,9,22,24,25], mas esses procedimentos são basicamente paliativos [10].

Contudo, a maioria desses esquemas não atinge a problemática da infecção secundária[10], de forma que inexiste um protocolo preventivo ou terapêutico reconhecido e apenas a manutenção da higiene bucal constitui uma unanimidade [7]. Dessa forma, existe a necessidade de estudos sobre os fatores associados com a ocorrência de mucosite e os procedimentos adequados para controlá-la ou prevení-la [7].

A complicação mais severa da radioterapia é a osteorradionecrose, normalmente associada à mucosite, a que pode estar ou não infectada e dar origem a fraturas[26]. Nesses casos, a presença de seqüestro ósseo e ulceração levam à infecção secundária, que pode se disseminar à distância e exacerbar os problemas de saúde do paciente. Entretanto, estudos moleculares, evidenciaram que a osteorradionecrose pode ser causada diretamente por microrganismos em pacientes irradiados [27-29].

Em teoria, a redução do suprimento sanguíneo junto ao tecido ósseo ou nas alterações mucosas deveria criar condições mais favoráveis aos microrganismos anaeróbios obrigatórios e facultativos bucais, particularmente *Porphyromonas gingivalis*, *Prevotella intermedia*, *P. nigrescens*, *Aggregatibacter actinomycetemcomitans*, *Fusobacterium nucleatum*, *Tannerella forsythia* e *Treponema denticola* cujo principal

habitat é o sulco gengival [30-32] e poderiam vir a participar das infecções secundárias associadas à mucosite e osteorradionecrose.

Da mesma forma, em pacientes submetidos à radioterapia, a disfunção da glândula salivar leva à diminuição da produção de saliva, uma liberação reduzida de hidratos de carbono e ácidos orgânicos, diminuição da capacidade tampão e desmineralização do dente, além de alterar a microbiota bucal. Por conseguinte, a colonização e infecção oral por Candida spp., bactérias Entéricas e outras bactérias patogênicas pode ser comum. No entanto, a composição da microbiota bucal em pacientes submetidos à radioterapia de lesões malignas de cabeça e pescoço permanece obscuro. Também não é claro o papel de microrganismos oportunistas na patogênese da mucosite bucal e outros efeitos colaterais da radioterapia[16].

Os métodos de diagnóstico molecular, como os baseados na reação em cadeia da polimerase (PCR), se converteram em uma importante ferramenta na identificação das espécies microbianas bucais, principalmente para microrganismos de cultivo exigente [33-35], além de colaborar na compreensão das inter-relações entre essa microbiota e seu hospedeiro. Contudo, a aplicação dessas metodologias para a identificação e detecção de anaeróbios bucais, em nosso país, ainda é escassa [36,37].

Proposição

2 Proposição

Em função do papel desempenhado pela microbiota bucal e por diferentes fatores predisponentes no estabelecimento e progressão da mucosite associada à radioterapia, esse estudo objetivou avaliar o efeito da radioterapia para o tratamento do câncer de cabeça e pescoço sobre a prevalência de um conjunto de microrganismos oportunistas e/ou da microbiota residente na cavidade bucal, procurando correlacionar esses parâmetros microbiológicos com a severidade dos efeitos colaterais da radioterapia utilizada.

Materiais e Métodos

3 Materiais e Métodos

População estudada

A amostra estudada foi constituída de 51 pacientes submetidos à radioterapia para tratamento de lesões malignas de cabeça e pescoço em uma instituição privada de São José do Rio Preto-SP, no qual foram incluídos no estudo os pacientes que autorizaram a participação na pesquisa e assinaram o Termo de Consentimento Livre e Esclarecido, que iniciaram o tratamento radioterápico, associado ou não à ressecção cirúrgica da lesão, e os que tiveram o diagnóstico histopatológico de lesão maligna [22,38].

Exame clínico bucal

Inicialmente foi realizado a anamnese, em formulários padronizados, constando a identificação do paciente, idade, história da doença atual, histórias sociais, médica e familiar. A avaliação clínica dentária foi realizada pelo método visual com auxílio de um espelho clínico antes do início da radioterapia, nos casos de dúvida, a superfície foi investigada com sonda exploradora[39]. Nesse exame foi observado a ausência de cáries, presença de dentes cariados, resto radicular e edentulismo, bem como se a higiene bucal era boa, regular e péssima.

Na avaliação da higiene bucal foi verificado a quantidade de biofilme dental sobre as faces dos dentes presentes nas arcadas. A higiene bucal foi considerada boa quando se observava ausência de biofilme dental visível; higiene bucal regular quando menos da

metade dos elementos dentários apresentavam biofilme dental visível e higiene bucal péssima quando mais da metade dos elementos dentários apresentavam biofilme visível[40].

As complicações orais, em decorrência da radioterapia, foram verificadas em um segundo momento (entre 15 e 22 dias após o início da radioterapia) e imediatamente após o término da radioterapia. O exame clínico era realizado para avaliar as condições de saúde bucal quanto à presença ou não de mucosites, candidose, disgeusia e xerostomia.

A mensuração da intensidade da mucosite oral pode ser feita através de índices estabelecidos pela Organização Mundial de Saúde e o Grupo de Terapia por Radiação em Oncologia, descritos por Trotti et al[41]. Sumariamente, classificava-se como grau 0 a ausência de sinais de mucosite, grau I a mucosa apresenta eritematosa e dolorida, grau II a presença de pseudomembranas com menos de 1,5 cm de diâmetro e o paciente alimenta-se normalmente, grau III a presença de pseudomembranas com diâmetro maior do que 1,5 cm e alimentação líquida e grau IV a presença de ulcerações, impossibilitando alimentação via oral e requer suporte parenteral ou enteral.

Exame clínico das condições periodontais

Os exames clínicos periodontais foram realizados por um único examinador, utilizando-se os critérios do Periodontal Screening and Recording (PSR). O exame foi realizado com o uso de espelho bucal plano, pinça para algodão (Duflex^{R}), sondas periodontais milimetradas tipo Williams (Trinity^{R}) e sondas periodontais (Trinity^{R}), semelhantes às sondas número 621 da OMS, recomendada pela American Dental Association e American Association of Periodontology. A sonda foi introduzida no sulco gengival, posicionada paralela ao longo eixo do dente percorrendo todas as faces dos

dentes presentes. A boca do indivíduo foi dividida em seis sextantes, compreendendo as regiões dos dentes 17-14, 13-23, 24-27, 37-34, 33-43 e 44-47.

O maior escore do PSR foi registrado para cada um dos sextantes e quando ausente, era registrado com um X. Os escores variaram de 0 a 4. Código 0: ausência de bolsa periodontal, sem sangramento a sondagem, ausência de cálculo e excessos de margens restauradoras. Código 1: ausência de bolsa periodontal, sangramento à sondagem; sem cálculo e excessos nas margens das restaurações. Código 2: ausência da bolsa periodontal, sangramento à sondagem, presença de cálculo supra e/ou subgengival e/ou excessos nas margens de restaurações. Código 3: presença de bolsa de 3,5 a 5,5 mm, necessitando de um exame periodontal complementar apenas do sextante em questão, com medidas de bolsa e nível de inserção e outros, além de tratamento periodontal especializado do sextante. Código 4: presença de bolsa periodontal acima de 5,5mm, o que, por ser considerado periodontite avançada, haveria necessidade de se realizar um minucioso exame periodontal convencional de toda boca, medidas de bolsas, periodontograma[42].

A inserção do código (*) no sextante significa a presença de problemas como envolvimento de furca, mobilidade, problemas muco-gengivais (perda de gengiva inserida) e retração gengival acima de 3,5mm. Os indivíduos diagnosticados com os códigos 3 e 4 foram encaminhados para exame periodontal mais detalhado. Todos os pacientes receberam orientação individual sobre instruções de higiene oral. Nesse exame periodontal complementar, foi considerado o índice sangramento gengival[43], presença de cálculo supragengival, determinação da profundidade clínica de sondagem e o nível clínico de inserção[44].

Coleta dos espécimes clínicos

Saliva e biofilme supragengival

As coletas de saliva estimulada (pela utilização de base de goma de mascar) foram realizadas imediatamente antes do exame clínico das condições dentárias dos pacientes. A saliva foi transferida para criotubos contendo água ultra-pura Milli Q, que foram armazenados a -196°C (para a extração do DNA bacteriano).

As amostras do biofilme supragengival foram removidas com auxílio de curetas esterilizadas e transferidas para criotubos contendo água ultra pura Milli Q. A coleta desses espécimes foi realizada antes do exame dentário.

Biofilme subgengival

Os espécimes do biofilme subgengival foram obtidos, com o uso de cones de papel absorvente esterilizados, após a remoção do biofilme supragengival. A seguir, depois de permanecerem por 30 segundos no interior dos sulcos gengivais ou bolsas periodontais, os cones de papel foram transferidos para criotubos contendo água ultrapura e enviadas no laboratório para o adequado processamento.

Amostras da mucosa bucal

As amostras oriundas das mucosas bucais foram coletadas por meio de zaragatoas alginatadas que foram gentilmente friccionadas contra o dorso da língua, assoalho de boca, vestíbulo bucal e mucosa jugal. A seguir, como para os demais espécimes clínicos, as zaragatoas utilizadas foram transferidas para tubos contendo água ultra-pura MilliQ extração de DNA para a detecção dos microrganismos alvo por PCR.

Detecção dos principais microrganismos anaeróbios obrigatórios por PCR

Extração do DNA bacteriano e determinação de sua concentração

O DNA das amostras clínicas nos criotubos com água Milli Q foi extraído através do "kit" QIAamp DNA (QIAGEN, Hilden, Alemanha). Cada amostra foi adicionada a 20µL de proteinase K, seguida de 200µL do tampão AL, mantendo-se a mistura a 56°C, por 10 minutos, adicionando-se, a seguir, etanol absoluto (200 µL) e centrifugando-se o conjunto através do "QIAamp Column", a 6000xg, por 1 minuto.

A seguir, desprezou o filtrado e adicionou 500 µL do tampão AW1 e repetiu a centrifugação, desprezando novamente o filtrado. Imediatamente, 500 µL do tampão AW2 foram acrescidos ao "QIAamp Column" e o conjunto foi centrifugado a 20.000xg por 3 minutos. O filtrado foi novamente desprezado, enquanto 200 µL de tampão AE adicionado ao "QIAamp Column", por 1 minuto, antes de submeter o conjunto à centrifugação final a 6000xg, por 1 minuto. O filtrado foi mantido a -196°C. As concentrações dos DNA bacterianos foram determinadas em espectrofotômetro (Beckman, Modelo DU-640), com leitura da absorbância ($A_{260\ nm}$).

Detecção dos microrganismos por PCR

Foi avaliada a presença de organismos periodontais, tais como *Aggregatibacter actinomycetemcomitans*, *Tannerella forsythia*, *Porphyromonas gingivalis*, *Prevotella nigrescens*, *P. intermedia*, *Fusobacterium nucleatum*, *Treponema denticola*, e *Parvimonas micra* pela amplificação do DNA por PCR[45-6]. Na Tabela 1 são apresentados os respectivos iniciadores específicos a serem utilizados.

A amplificação do DNA foi realizada em volumes de 25 μl, contendo 2,5 μl de 10 X tampão PCR, 1,25 μl de $MgCl_2$ (50 mM), 2,0 μl de dNTP (10 mM),0,25 μl de *Taq* DNA polimerase (0,5 U), 1,0 μl de cada iniciador (0,4 μM), 7 μl de água ultrapura Milli-Q esterilizada e 10 μl de DNA (ng). A amplificação foi realizada em aparelho de PCR (Perkin Elmer, GeneAmp PCR System 2400) programado para: 1 ciclo de 94°C (5 min.); 35 ciclos de 94°C (1 min.), 52°C (1 min.), 72°C (1 min.) e 1 ciclo de 72°C (5 min.).

Em todas as reações foram utilizadas, como controle positivo, DNA de cepas de referência dos microrganismos estudados. Como controle de peso molecular foi utilizado o marcador 50 pb DNA ladder (Gene Ruler^{TM}). Os produtos da amplificação pelo PCR foram submetidos à eletroforese em gel de agarose a 1%, corados com brometo de etídio (0,5 μg/ml) e fotografados sobre transiluminador com luz UV com câmara Kodak (Eletrophoresis Documentation and Analyses System 120). Como padrão de peso molecular foi utilizado o marcador 1Kb DNA ladder (Gibco, SP).

Tabela 1. Iniciadores específicos utilizados nos ensaios de PCR convencional.

Iniciadores específicos	Oligonucleotídeos	Temperatura de anelamento
Universal	5’-CCG AAA ACG TTG ATT CAA G-3’ 5’-CGT GTT ACC CGG ATG GTA -3’	58°C
A. actinomycetemcomitans	5’-CTA GGT ATT GCG AAA CAA TTT G-3’ 5’-CCT GAA ATT AAG CTG GTA ATC-3’	60°C
F. nucleatum	5’-ATT GTG GCT AAA ATT ATA GTT-3’ 5’-ACC CTC ACT TTG AGG ATT ATA G-3’	40°C
P. micra	5’-GGT CAA AGA TTT ATC GGT GTA-3’ 5’-CCT CTC AGA CCG GCA ACT G-3’	58°C
P. gingivalis	5’-TGT AGA TGA CTG ATG GTG AAA CC-3’ 5’-ACG TCA TCC CCA CCT TCC TC-3’	60°C
P. intermedia	5’-TTT GTT GGG AGT AAA GCG GG-3’ 5’-TTC AAC ATC TCT GTA TCC TGC GT-3’	55°C
P. nigrescens	5’-ATG AAA CAA AGG TTT CCG GTA AG-3’ 5’-CCA CGT CTC TGT GGC TGC GA-3’	55°C
T. denticola	5’-TAA TAC CGA ATG TGC TCA TTT ACA T-3’ 5’-CAA AGA AGC ATT CCC TCT TCT TCT TA-3’	55°C
T. forsythia	5’-GCG TAT GTA ACC TGC CCG CA-3’ 5’-TGC TTC AGT GTC AGT TAT ACC T-3’	60°C

Análise estatística

Os parâmetros clínicos dos pacientes foram avaliados de acordo com o teste de Fisher e teste qui-quadrado. A distribuição dos diferentes tipos de microrganismos foi analisada através do teste de Análises de variância de medidas repetidas para dados categóricos (ANOVAmr).

As inter-relações dicotômica entre a ocorrência de cada microrganismo e cada variável não microbiológica foi avaliada através do teste de Mann-Whitiney e teste exato de Fisher. As correlações entre os diferentes microrganismos ao longo do período de análise foram determinadas através do teste de correlações de Spearman. Adotou-se o nível de significância para ensaios biológicos com $p<0,05$.

Resultados

4 Resultados

Os dados demográficos e populacionais dos pacientes são apresentados na tabela 2. O exame clínico odontológico foi realizado no início da terapia antineoplásica, no qual foi observado que 22 pacientes (43,1%) eram edêntulos, destes pacientes 15(68,2%) usavam prótese total superior e inferior. Dentre os pacientes dentados nas avaliações da condição dentária foi verificado que 20 pacientes (39,2%) possuíam dentes cariados visualizados por espelho clínico e destes pacientes 14 (27,4%) apresentavam higiene bucal regular sendo observado biofilme dental visível em menos da metade dos elementos dentários.

Apenas 8 (15,7%) pacientes não apresentaram cáries, com higiene bucal sem a presença de biofilme dental visível e gengiva saudável. Periodontite foi constatada em 14 pacientes (27,4%), destes 1 paciente (2,0%) observou-se a presença de 12 restos radiculares.

Na segunda avaliação das condições bucais, verificou-se desistência de 10(19,6%) pacientes por motivo de óbito ou debilidade física, mantendo-se amostra de 41(80,4%) pacientes. As complicações mais freqüentes, nessa etapa do estudo, foram candidose, mucosite, xerostomia, disgeusia e dermatite (Figura 1).

Na avaliação da mucosa bucal, observou-se mucosite Grau III em 20 pacientes (51,3%) (Figura 2). Devido os efeitos colaterais da radioterapia, como mucosite 13 pacientes (25,5%) interromperam o tratamento.

Tabela 2. Distribuição da amostra do estudo de acordo com variáveis sócio-demográficas.

Dados sócio-demográficos	**Variáveis**	**Amostra N(%)**
Gênero	Masculino	42(82,3)
	Feminino	9(17,7)
Idade	< 50 anos	10(19,6)
	> 50 anos	41(80,4)
“Raça” autodeclarada	“Branca”	33(64,7)
	“Negra”	2(3,9)
	“Parda”	16(31,4)
Escolaridade	Analfabeto	8(15,7)
	Ensino fundamental	36(70,6)
	Ensino médio	6(13,7)
Histórico de Câncer na família	Sim	27(52,9)
	Não	24(47,1)
Tabagismo	Sim (> 20 anos)	44(86,3)
	Não	7(13,7)
Quantidade de tabaco consumido	< 20 cigarro/dia	10(22,7)
	> 20 cigarro/dia	34(77,3)
Etilismo	Sim (>20 anos)	30(58,8)
	Não	21(41,2)
Quantidade de bebida consumida	> 500 ml de cachaça	10(33,3)
	<500 ml de cachaça	13(43,3)
	Outros	7(23,4)
Tabagismo + Etilismo	Sim	28 (54,9)
	Não	23 (45,1)
Estado civil	Casado	26(51,0)
	Divorciado	10(19,6)
	Solteiro	15(29,4)

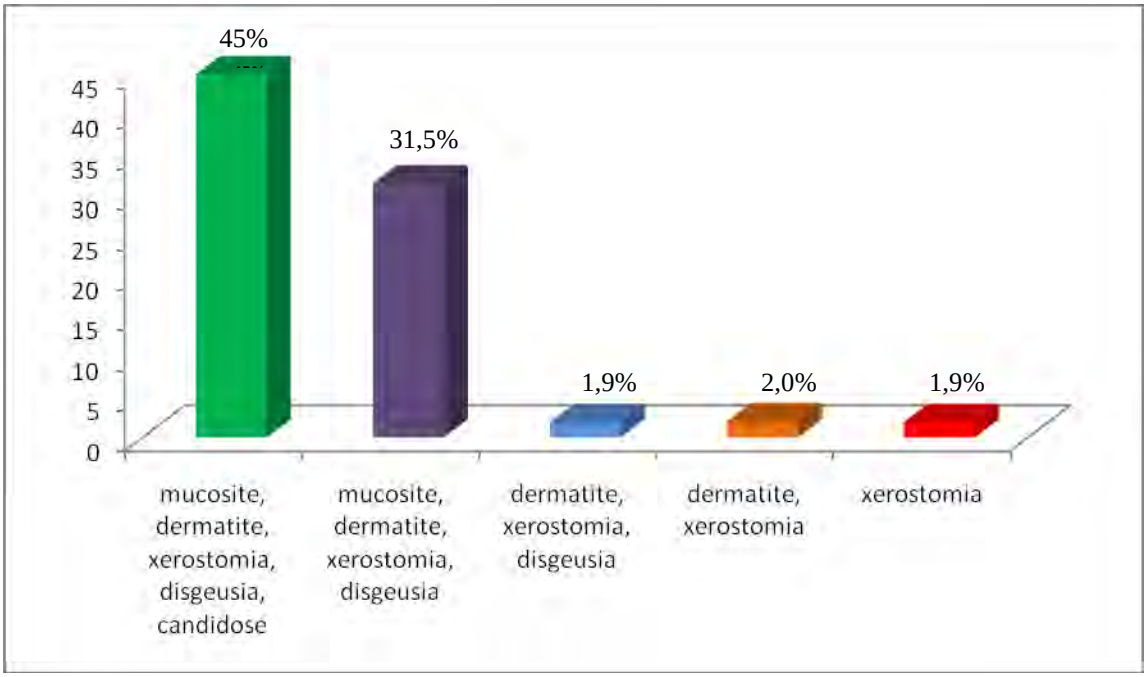

Figura 1. Alterações bucais e peribucais observadas durante a radioterapia no período compreendido entre 15 e 22 dias.

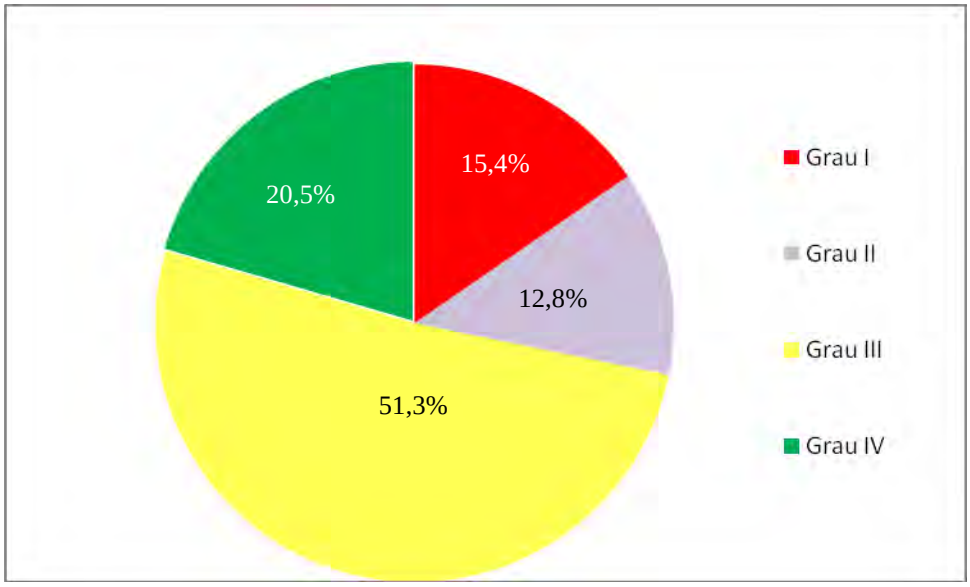

Figura 2. Grau de mucosite observada durante a radioterapia, no período compreendido entre 15 e 22 dias.

O diagnóstico anátomo-patológico das neoplasias malignas relatados entre os pacientes foi de carcinoma de células escamosas (CEC) em 46 (90,2%). Para 5 pacientes (9,8%) não se obteve o diagnóstico da lesão ao nível celular, confirmando-se, apenas, a característica de malignidade, destacando-se sua invasividade, com metástases ganglionares cervical. As regiões acometidas foram divididas em anterior (terço médio e anterior da língua, 3 casos; assoalho bucal, 3 casos; lábio inferior, 2 casos) e posterior (orofaringe, 12 casos; pregas vocais, 7 casos; supraglote, 3 casos; parótida, 3 casos; trígono retromolar, 2 casos; hipofaringe, 2 casos; úvula, 3 casos; seio maxilar, 1 caso).

Quanto à terapia antineoplásica empregada, a radioterapia exclusiva esteve presente em 20 (39,2%) pacientes – (Figura 3), no qual a dose de irradiação mais freqüente foi de 7020 cGy em 26 pacientes (50,9%) e o campo de irradiação cérvico facial direito e esquerdo e fossa supraclavicular em 41 pacientes (80,4%).

Dados referentes à ocorrência de microrganismos alvo em pacientes com câncer de cabeça e pescoço, antes do início da radioterapia, durante o tratamento entre 15-22 dias após o início da radioterapia e imediatamente após a conclusão da terapia encontra-se disponível nas tabelas 3,4 e 5.

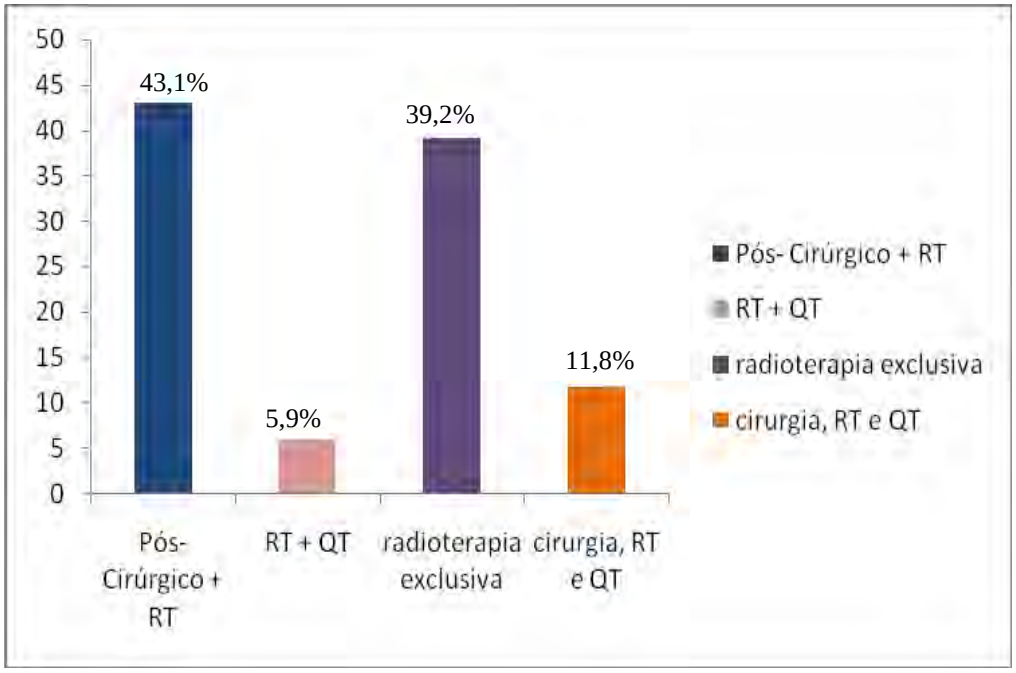

Figura 3. Distribuição da amostra segundo a terapia antineoplásica realizada.

A distribuição dos microrganismos estudados evidenciou uma modificação substancial ao longo do tratamento radioterápico, principalmente após 15-22 dias de radioterapia.

Dentre os diferentes microrganismos estudados, o menos sensível às modificações impostas pela radioterapia no ambiente bucal foi *Aggregatibacter actinomycetemcomitans*, sendo que a ocorrência desse micorganismo sofreu exacerbação apenas na saliva (T1 x T2, p= 0,096; T2 x T3, p <0,001) e na mucosa (T1 x T2, p= 0,317; T2 x T3, p= 0,017) dos pacientes, não tendo sido observadas modificações na sua prevalência no biofilme subgengival ou supra gengival após 15-22 dias de terapia (T1 x T2, p= 0,219 biofilme subgengival; T1 x T2, p= 0,153, biofilme supragengival) ou após a conclusão da radioterapia (T2 x T3, p= 0,114 biofilme subgengival; T2 x T3, p= 0,16, biofilme supragengival).

A prevalência da maioria dos anaeróbios obrigatórios e microaerófilos típicos da microbiota bucal mostrou-se significativamente mais elevada na saliva residual dos pacientes irradiados, destacando-se Candida spp. (p<0,001), *F. nucleatum* (p= 0,002), *P. micra* (p=0,001), *T. forsythia* (p= 0,002), *T. denticola* (p=0,004), *P. gingivalis* (p<0,001) e *P. intermedia* (p=0,004). Apenas *P. nigrescens* (p=0,218) não apresentou uma aumento significativo na sua prevalência salivar.

As microbiotas dos biofilmes subgengival e supragengival se mostraram mais estáveis aos efeitos da radioterapia, sendo que a ocorrência de nenhum microrganismo sofreu uma alteração significativa nos primeiros 15-22 dias da terapia. Contudo, ao final da radioterapia, a prevalência de *Candida* spp. (p= 0,001), *F. nucleatum* (p= 0,001), *P. micra* (p=0,001), *T. forsythia* (p= 0,001), *T. denticola* (p=0,019), *P. gingivalis* (p=0,017)

e *P. intermedia* (p= 0,009) havia sofrido uma significativa ampliação. Apenas *P. nigrescens* (p=0,15) e *A. actinomyctemcomitans* (p= 0,32) não apresentaram um aumento significativo na sua ocorrência, no biofilme subgengival.

Esses resultados foram semelhantes aos obtidos para o biofilme supragengival (*A. actinomycetemcomitans*, p= 0,26; *Candida* spp., p= 0,019; *F. nucleatum*, p= 0,022; *T. forsythia*, p= 0,022; *P. micra*, p <0,001; *T. denticola*, p=0,0004; *P. gingivalis*, p=0,013; *P. intermedia*, p< 0,001; P. nigrescens, p=0,23).

As modificações na microbiota observada em superfícies mucosas foram mais significativas, sendo que todos os microrganismos avaliados tiveram uma exacerbação da freqüência de colonização (*A. actinomycetemcomitans*, p= 0,02; *F. nucleatum*, p< 0,001; *T. forsythia*, p= 0,006; *T. denticola*, p=0,001; *P. gingivalis*, p=0,015; *P. intermedia*, p< 0,001; P. nigrescens, p=0,03) por esses microrganismos. Nos pacientes que apresentavam mucosite graus 3 ou 4 no momento da coleta, também observou-se uma significativa elevação na prevalência de *Candida* spp. (p<0,001) em comparação com aqueles que apresentavam quadros mais brandos.

Não foram observadas correlações entre a severidade da mucosite, ocorrência de xerostomia, disgeusia e dermatite com os parâmetros de dieta, condição social, instrução formal, idade ou comsumo de tabaco e bebida alcoólica. Uma vez que a quase totalidade dos pacientes foram submetidos a esquemas de radioterapia com exposição a 7020 cGy ou 5040 cGy, doses elevadas, também não foram detectadas diferenças entre a severidade dos efeitos colaterais da radioterapia e a intensidade da irradiação (teste de Mann-Whitney, p= 0,332).

Tabela 3. Ocorrência dos microrganismos alvo em pacientes com câncer de cabeça e pescoço, antes do início da radioterapia.

Microrganismo	**Amostra N(%)**			
	Biofilme subgengival[1]	**Biofilme supragengival[1]**	**Saliva[2]**	**Mucosa[2]**
Bactérias				
A. actinomycetemcomitans	3(11,1)	0 (0,0)	3 (6,4)	3 (6,4)
F. nucleatum	18 (66,7)	14 (51,9)	19 (40,4)	9 (19,2)
P. micra	7 (25,9)	5 (18,5)	7 (14,9)	2 (4,3)
P. gingivalis	14 (51,9)	11 (40,8)	6 (12,8)	9 (19,2)
P. intermedia	13 (48,2)	14 (51,9)	18 (38,3)	16 (34,0)
P. nigrescens	9 (33,3)	8 (29,6)	6 (12,8)	8 (17,0)
T. forsythia	8 (29,6)	8 (29,6)	6 (12,8)	8 (17,0)
T. denticola	12 (44,4)	3 (11,1)	3 (6,4)	3 (6,4)
Leveduras* **	7 (25,9)	6 (22,2)	12 (25,5)	19 (40,4)

[1]Dados relativos aos pacientes com elementos dentais N= 27
[2]Dados relativos a todos os pacientes, edêntulos ou portadores de dentes N= 47
***Dados referentes à prevalência de *Candida* spp.

Tabela 4. Ocorrência dos microrganismos alvo em pacientes com câncer de cabeça e pescoço, 15-22 dias após o início da radioterapia.

Microrganismo	**Amostra N(%)**			
	Biofilme subgengival*	**Biofilme supragengival***	**Saliva****	**Mucosa****
Bactérias				
A. actinomycetemcomitans	2 (8,7)	1 (4,4)	5 (13,2)	4 (10,5)
F. nucleatum	16 (69,6)	12 (52,2)	21 (55,3)	9 (23,7)
P. micra	9 (19,1)	7 (30,4)	11 (28,9)	5 (13,2)
P. gingivalis	13 (56,5)	6 (26,1)	13 (34,2)	15(39,5)
P. intermedia	12 (52,2)	10 (43,5)	17 (44,7)	15 (39,5)
P. nigrescens	6 (26,1)	7 (30,4)	9 (23,7)	7 (18,4)
T. forsythia	8 (34,8)	9 (39,1)	11(28,9)	9 (23,7)
T. denticola	7 (30,43)	7 (30,4)	7(18,4)	7 (18,4)
***Leveduras**	11 (47,8)	10 (43,5)	26 (68,4)	38 (100,0)

* Dados relativos aos pacientes com elementos dentais N= 23
** Dados relativos a todos os pacientes, edêntulos ou portadores de dentes N= 38
***Dados referentes à prevalência de *Candida* spp.

Tabela 5. Ocorrência dos microrganismos alvo em pacientes com câncer de cabeça e pescoço, após a conclusão da radioterapia.

Microrganismo	**Amostra N(%)**			
	Biofilme subgengival*	**Biofilme supragengival***	**Saliva****	**Mucosa****
Bactérias				
A. actinomycetemcomitans	1 (6,3)	1(6,3)	8(28,57)	9 (32,14)
F. nucleatum	13 (81,3)	11(68,7)	18(64,3)	15(53,6)
P. micra	9 (56,3)	7 (43,7)	12 (42,9)	9 (32,1)
P. gingivalis	13 (81,3)	7 (43,7)	14 (50,0)	12 (42,9)
P. intermedia	12 (75,0)	10 (62,5)	19 (67,9)	15 (57,1)
P. nigrescens	6 (37,5)	7 (43,7)	8(28,6)	6 (21,4)
T. forsythia	8 (50,0)	9 (56,2)	12 (42,9)	9 (32,1)
T. denticola	6 (37,5)	6 (37,5)	7 (25,0)	6 (21,1)
Leveduras***	16 (100,0)	16 (100,0)	28 (100,0)	28 (100,0)

* Dados relativos aos pacientes com elementos dentais N= 16
** Dados relativos a todos os pacientes, edêntulos ou portadores de dentes N= 28
***Dados referentes à prevalência de *Candida* spp.

Discussão

5 Discussão

O perfil dos pacientes examinados com idade média de 59,5 anos, gênero masculino, corrobora com a literatura[77-78], com o aumento da idade a susceptibilidade à fatores extrínsecos é mais intensa, portanto mais propensos as alterações celulares. Nesse estudo observou-se o acompanhamento de duas pacientes jovens com idades de 12 e 16 anos, no qual as complicações orais foram severas sendo que uma delas teve que interromper o tratamento devido à mucosite grau IV, com dificuldade na alimentação e higienização da boca, favorecendo as infecções oportunistas como a candidose. Estudos mostram um aumento de lesões malignas de cabeça e pescoço em pacientes jovens com idade média inferior a 40 anos[49-70].

O nível de escolaridade desses pacientes foi baixo, com o ensino fundamental incompleto predominante, no qual 36 (70,6%) dos pacientes estudaram até a 4ª série primária. O baixo nível de escolaridade pode está relacionado com menor poder econômico, o que implica que esses pacientes tiveram difícil acesso à odontólogos e médicos no estágio inicial da doença, assim, verificou-se diagnósticos tardios com estágios mais avançados. Resultados similares foram encontrados por Dedivitis et al.[49], onde 53% dos pacientes com câncer de boca e 96% de orofaringe encontravam-se em estágios III e IV.

No Brasil, mais de 85% dos tumores de cabeça e pescoço são diagnosticados em fases avançadas, o que está fortemente associado à morbidade e mortalidade da doença. A identificação tardia, além de reduzir a expectativa de vida, faz com que seu tratamento seja na maioria das vezes mutilante, comprometendo a qualidade de vida pós-terapia[50].

O hábito de fumar esteve presente em 44(86,3%) dos pacientes, sendo um dos fatores extrínsecos mais relacionado com à etiologia do câncer de boca, considerado um agente iniciador. Dentre os hábitos bucais, o tabagismo e o etilismo têm sido freqüentemente documentados como sendo os principais fatores de risco no desenvolvimento de novos casos de câncer bucal [51].

Nos pacientes estudados, à radioterapia de cabeça e pescoço tiveram como campos de irradiação as regiões cérvico faciais direito e esquerdo, fossa supraclavicular e cervical direita e esquerda sendo planejados de acordo com o estadiamento e localização do tumor. Sendo que os pacientes com tumores de cordas vocais, cuja radiação é cervical, a mucosite não foi observada, devido à radiação não interferir no ciclo celular das células epiteliais da mucosa bucal.

Dos pacientes examinados, apenas 17 (33,3%) seguiram orientação do centro de radioterapia e conseguiram tratamento odontológico previamente à realização da radioterapia, de forma que apenas 8 (15,7%) dos pacientes mostravam-se livres de cáries cavitando no início do tratamento radioterápico. Observou-se que 43,1% dos pacientes eram edêntulos e usuários de próteses totais, enquanto que 13,8% evidenciavam a presença de gengivite associada ao biofilme microbiano; 27,4% eram portadores de periodontite crônica e apenas um único paciente apresentou condições periodontais saudáveis.

Tratamento odontológico prévio à radioterapia é indicado para adequação do meio bucal e eliminação de focos de infecção ativos, identificação e remoção de possíveis fatores de risco para complicações orais durante o tratamento, como por exemplo, dentes com infecções endodônticas e periodontais que possam exacerbar[52].

As principais complicações orais observadas com o início da radioterapia foram a boca seca 42(82,3%), disgeusia 40(78,4%) e mucosites 39(76,5%) corroborando com Rubira et al.[54] no qual encontrou boca seca (68,0%), disgeusia (30,0%) e disfagia (38,0%).

A precariedade das condições de saúde dos pacientes irradiados se mostra em toda a sua extensão quando se verifica que 23,57% dos pacientes inicialmente tratados através de radioterapia não puderam concluir o tratamento em função das complicações bucais associadas, em particular, a mucosite.

Desde que o estudo foi iniciado, pode-se observar uma redução significativa no número de pacientes. Assim, de um grupo inicial de 51 integrantes, após a radioterapia o grupo foi reduzido para 28. Os demais pacientes vieram a óbito em função da neoplasia ou infecções oportunistas, ou se encontravam em condições físicas que não permitiam a realização de exames clínicos ou a coleta dos espécimes para avaliação microbiológica.

Na avaliação clínica dos pacientes observou-se as principais alterações relacionadas à mucosite. O eritema da mucosa oral é um sinal clínico de importância, pois é um dos primeiros sinais de inflamação da mucosa e surge aproximadamente após 2500 cGy [55]. Nos exames realizados observamos as alterações entre 2700 à 3960 cGy no que se refere entre a terceira e quarta semana, portanto verificou-se as diversas formas de manifestação da mucosite oral. A mucosite ocorreu em média a partir de 13 dias do início da radioterapia[56].

A mucosite oral induzida por radioterapia acomete praticamente todos os pacientes submetidos à radiação tumoricida em campos cérvico-faciais[13]. A dose variou nesses pacientes de 5040-7020 cGy, com fracionamento de 180 cGy/dia. Quando a dose

radioterápica é de 200 cGy as manifestações clínicas da depleção epitelial aparecem mais precocemente do que quando o paciente recebe 180 cGy, devido ao desequilíbrio entre a morte celular e a reprodução epitelial, causado por maior dose diária[57].

Nesse estudo devido à avaliação ser nos períodos que na literatura sugere o início da mucosite, foi possível identificar vários graus de mucosite, sendo utilizada a mesma dose de fracionamento da radioterapia, verificou-se com mais freqüência grau III, segundo a OMS, no qual o tecido conjuntivo foi recoberto por uma membrana fibrinosa acima de 1,5 cm, em que os pacientes tinham grande dificuldade de ingerir alimentos sólidos e mastigar, devido às dores, diminuindo a qualidade de vida desses pacientes, cujo relatavam que o emagrecimento era uma das principais mudanças na aparência durante o tratamento.

Foi observado mucosite grau IV em 8 pacientes (15,69%), o que muitos implicaram em interrupção do tratamento radioterápico, sendo na maioria das vezes internado, para reposição de líquidos e fontes de energia oriundos da alimentação que estava prejudicada. Nessas mucosites mais severas, lesões ulceradas eram evidentes, facilitando a infecção oportunista, como a candidose e bactérias anaeróbias estritas que podem diminuir ainda mais a resistência desses pacientes.

A irradiação das glândulas salivares gera alteração de fluxo salivar, inicialmente espesso, mas que pode evoluir para hiposalivação com a continuidade do tratamento. O tecido glandular irradiado sofre uma fibrose irreversível e a diminuição da saliva é progressiva, iniciando-se nas primeiras semanas da terapêutica[59,60]. Além disso, os pacientes normalmente apresentam dor ou desconforto oral, odinofagia, disfagia e há um

aumento no risco de cárie e infecção oral[61], sintomatologia que também foi relatada pelos pacientes estudados.

A redução do fluxo salivar está relacionada com o aumento da colonização oral por *Candida*, bem como a microbiota bacteriana acidogênica e acidiúrica, responsável pelo desenvolvimento de cáries dentárias[16]. Nos pacientes avaliados 45,0% apresentaram clinicamente a presença de candidose com placas brancas facilmente destacáveis, mesmo com o uso de antifúngicos como a nistatina que era fornecido pela instituição. Segundo Bonan et al.[58] os pacientes com carcinomas em região de cabeça e pescoço geralmente apresentam alta positividade para *Candida* antes do tratamento radioterápico, embora não discorra sobre os fatores que levam a isso. Além desse fenômeno, o aumento da xerostomia cresce a colonização fúngica durante a radioterapia com predominância das espécies *C. albicans* e *C. tropicalis*, que normalmente são os mais prevalentes em pacientes saudáveis não submetidos à radioterapia.

Os resultados microbiológicos evidenciaram um aumento na ocorrência de todos os microrganismos estudados, particularmente as leveduras do gênero *Candida*. Esse aumento da ocorrência de microrganismos Gram-negativos pode estar associada à uma progressiva deterioração das condições bucais, não apenas como uma dos fatores associados, mas como uma conseqüência da debilidade orgânica associada ao câncer e seu tratamento radioterápico.

Aparentemente, a ocorrência de leveduras não mostrou correlação com a condição periodontal, mas sua freqüência de detecção foi mais elevada entre fumantes e em pacientes apresentando mucosite grau III ou IV. Verificou-se que a freqüência de

detecção dessas leveduras aumentou significativamente durante a radioterapia (ANOVA mr, p= 0,011).

As bactérias periodontopatogênicas de pacientes saudáveis são as mesmas encontradas nos pacientes irradiados estudados *A. actinomycetemcomitans, F. nucleatum, P. micra, P. gingivalis, P. intermedia, P. nigrescens, T. forsythia* e *T. denticola.* Porém, nesse estudo observou-se uma variação desses microrganismos durante a radioterapia principalmente alterações relacionadas à mucosa e saliva.

Aggregatibacter actinomycetemcomitans é um cocobacilo Gram–negativo associado não só a infecções periodontais, mas também sistêmicas, em indivíduos imunologicamente debilitados. Este microrganismo é membro da microbiota autóctone subgengival e vem recebendo grande atenção em função de sua participação nas diferentes modalidades de doença periodontal, principalmente em pacientes jovens e quadros agressivos [51]. O principal fator de virulência desse microrganismo é a produção de potente leucotoxina capaz de atuar sobre monócitos e demais células do sistema mononuclear fagocitário e sobre neutrófilos, mas a prevalência desse microaerófilo se mostrou modesta nos pacientes, independentemente do momento de coleta dos espécimes clínicos, o que reduz qualquer possibilidade de implicá-lo nos quadros infecciosos que se estabeleceram nesses pacientes[92].

Assim, os dados do presente estudo não dão suporte a um papel mais proeminente desse microaerófilo nos processos infecciosos periodontais, sendo melhor detectado na saliva e mucosa nos três momentos da radioterapia estudados, não obtendo aumento significativo nos sítios mais comuns desse microrganismo que são os biofilmes subgengival e supragengival.

Possivelmente, a presença mais freqüente desse microrganismo na saliva e mucosa de pacientes irradiados, pode estar relacionada com alterações provocadas pela radiação sob as células epiteliais e saliva, alterando o pH do meio bucal e facilitando a adesão microbiana e coagregação desse microrganismo[74], uma vez que a adesão desse microrganismo é dependente de sítios receptores apropriados na superfície das células epiteliais, sendo este processo influenciado pela microbiota e por diversos fatores relacionados ao hospedeiro[77], como a carga elétrica da superfície celular e tecidual a qual pode sofrer alterações em função da concentração hidrogeniônica (pH)[76].

Porphyromonas gingivalis é um anaeróbio Gram-negativo freqüentemente relacionado com importante agente etiológico da doença periodontal[71]. Níveis mais elevados deste microrganismo são encontrados em bolsas periodontais na região subgengival [72]. No entanto, *P. gingivalis* pode ser detectado no biofilme supragengival e superfícies mucosas orais, dorso de língua e faringe[73].

A prevalência desse bastonete mostrou um aumento estaticamente significante nos três momentos da radioterapia, particularmente nas amostras de saliva e mucosa. Esse fato possivelmente tem correlação com a diminuição do fluxo salivar, reduzindo o papel antimicrobiano que é desempenhado por várias proteínas salivares, como enzimas, glicoproteínas e imunoglobulinas, facilitando a aderência desse microrganismo na cavidade bucal [74].

Nesse processo, *P.gingivalis* utiliza vários componentes como fímbrias, proteases, hemaglutininas e lipopolissacarídeos. No entanto, as fímbrias que são estruturas protéicas finas que se estendem a partir da membrana externa deste microrganismo se aderem mais

facilmente nas macromoléculas de saliva, uma vez que o mecanismo antibacteriano constituinte da saliva encontra-se alterado[75].

Verificou-se, nesse estudo, aumento em biofilmes subgengivais e supragengivais principalmente no final da radioterapia. Embora essa observação não implique, necessariamente, com a exacerbação da virulência microbiana, é possível que esse fenômeno esteja ocorrendo simultaneamente à queda da resistência do hospedeiro. Um dos fatores que pode influenciar a capacidade de disseminação desse anaeróbio pode ser a produção de proteases, as quais são capazes de degradar imunoglobulinas, além de permitir a disseminação do patógenos entre componentes teciduais, facilitando a proliferação desse microrganismo[75].

Dessa forma, o risco de infecções periodontais é elevado em pacientes submetidos à radioterapia na região de cabeça e pescoço, devido aumento do biofilme e na mudança da microbiota bucal produzidas pela hipossalivação induzida pela radiação [72], sendo que os tecidos periodontais podem se converter em fonte de infecção para tecidos e órgãos distantes[93].

Dentre os microrganismos anaeróbios bucais ligados às doenças infecciosas periodontais, *Treponema denticola* tem recebido importância pela ação de suas numerosas proteases e pela capacidade de invasão tecidual e de produzir necroses nos tecidos maciçamente invadidos, como ocorre com a gengivite necrosante e as anginas de Vincent e de Ludwig. Esta espécie é uma espiroqueta dotada de grande motilidade, podendo aderir a fibroblastos, células epiteliais, eritrócitos, fibronectina e à hidroxiapatita coberta por saliva[84].

T. denticola pode invadir células e tecidos, além de induzir a desgranulação de leucócitos polimorfonucleares e o aumento da produção de colagenase, gelatinase e elastase, estes fatores de virulência são facilitados em pacientes irradiados com a depleção da célula epitelial[81]. Essa espiroqueta também apresenta atividade hemolítica, imunossupressora e algumas linhagens expressam em sua superfície proteínas com atividade citotóxica. Enzimas proteolíticas e produtos metabólicos também são prováveis fatores de virulência desta bactéria. Nesse sentido, a maior prevalência *T. denticola*, bem como o aumento nas suas populações no sulco gengival, em pacientes com periodontite, normalmente são relacionadas com a progressão da doença [85].

No presente estudo, esse microrganismo esteve presente nos biofilmes subgengivais e, supragengivais, saliva e mucosa antes da radioterapia, sendo que sua prevalência aumentou gradualmente, possivelmente como conseqüência da redução de potencial redox em função das alterações de perfusão sanguínea na radioterapia, mas também pela formação de biofilmes mais complexos, fruto da redução da capacidade de defesa do hospedeiro.

Por outro lado, a exposição maciça ao LPS, liberado por *T. denticola* eleva a produção de citocinas especialmente fator de necrose tecidual e interleucinas 1, 6 e 8, as quais podem promover alterações nas lipoproteínas encontradas na membrana das células epiteliais[84], facilitando a agregação e proliferação desses anaeróbios e exacerbando a intensidade com que a mucosite se manifesta na cavidade bucal desses pacientes.

A despeito da maioria dos patógenos oportunistas estudados ser anaeróbia e Gram-negativa, portanto apresentando LPS na membrana externa *Fusobacterium nucleatum* apresenta a endotoxina mais potente do ponto de vista biológico entre as

bactérias de boca, sendo o único comparável à endotoxina da família *Enterobacteriaceae*. É uma bactéria anaeróbia estrita, Gram-negativa, imóvel, não esporulante e uma das mais comuns nas infecções humana e animal. O potencial patogênico desse microrganismo pode ser devido a vários fatores de virulência, dentre os quais têm sido destacada a capacidade de adesão e coagregação, ou devido à sua participação no biofilme dental formando uma ponte de ligação entre os colonizadores primários e tardios, facultativos ou anaeróbios estritos[82].

F. nucleatum tem mostrado capacidade de aderência a diferentes tipos celulares, como células epiteliais bucais, fibroblastos, linfócitos, neutrófilos e a outras estruturas, como a membrana basal do epitélio, colágeno tipo IV e hidroxiapatita revestida por saliva[83].

Períodos de alterações celulares, apoptose e diminuição do fluxo salivar em decorrência da radioterapia, coincidem com a liberação de aminoácidos e peptídeos, os quais constituem os primeiros substratos para o metabolismo de *F. nucleatum*[91], originando-se da atividade hidrolítica tanto do hospedeiro quanto da bactéria. Os dados do presente estudo também reforçam a existência de associações sinergísticas entre esse anaeróbio e *P. gingivalis* e outros anaeróbios produtores de pigmento negro, onde a atividade peptidolitica das fusobactérias se somaria à atividade proteolítica dos demais anaeróbios, criando condições mais favoráveis aos microrganismos mais exigentes[94].

Parvimonas micra está entre os cocos Gram-positivos anaeróbios mais associados a quadros infecciosos agudos[80], sendo importante membro da microbiota indígena da cavidade bucal e freqüentemente associado a infecções polimicrobianas. Esse

microrganismo é comumente encontrado no biofilme subgengival de pacientes com periodontite ativa e fumantes[80].

Observou-se um aumento bastante significativo a sua prevalência no biofilme subgengival no final da radioterapia.

Esse microrganismo está geralmente associado a bactérias Gram-negativas presentes na microbiota do sulco gengival, as quais elaboram vasta gama de enzimas que podem hidrolisar substratos encontrados no epitélio e no tecido conjuntivo. Assim as atividades proteolíticas no sulco gengival podem ser significativas no decorrer da radioterapia, uma vez que vários peptídeos vasoativos são liberados provocando aumento da permeabilidade capilar e migração leucocitária[90].

Tannerella forsythia é anaeróbio geneticamente associado à *Porphyromonas gingivalis* e outros microrganismos gram-negativos proteolíticos, sendo detectadas em números elevados em sítios periodontais com evidências clínicas de perda de inserção conjuntiva e nos casos de periodontite refratários ao tratamento, estabelecendo complexas interações ecológicas com outras bactérias anaeróbias Gram positivas e Gram negativas, modulando a resposta imunológica e o resultado do tratamento instituído[86].

As enzimas proteolíticas de *T. forsythia* desempenham um importante papel na nutrição celular bacteriana e pode levar à destruição tecidual periodontal, embora os mesmos mecanismos podem estar envolvidos em infecções oportunistas, uma vez que a base de ação do sistema imune depende da liberação de peptídeos, como as citocinas e proteínas como anticorpos e proteínas do sistema complemento[88]. Com a radioterapia esses anaeróbios exigentes do ponto de vista nutricional, uma vez que dependem do ácido N-acetil murâmico produzido por outros organismos, são favorecidos pela xerostomia,

redução da proliferação de células epiteliais e imunosupressão que se estabelece em muitos pacientes, o que facilitaria sua invasibilidade.

Prevotella intermedia é uma bactéria anaeróbia obrigatória, Gram negativa, produtora de colônias com pigmentação preta, sendo freqüentemente associada às doenças periodontais modificadas por fatores hormonais ou necrosantes, além de infecções de cabeça e pescoço. A partir de 1992 através de técnicas moleculares é que foi proposta a separação de *P.intermedia* em duas espécies *P. intermedia* e *P. nigrescens*[87] (uma terceira espécie está sendo caracterizada no presente e recebe o nome de *P. pallens*, embora seu papel ainda permaneça obscuro).

Prevotella intermedia e *Prevotella nigrescens* apresentam diferentes mecanismos de evasão bacteriana do sistema imunológico, como a baixa velocidade de crescimento no tecido, a presença de cápsula e material amorfo extracelular, da mesma foram que *P. gingivalis*, além de receptores para a porção constante da IgG, o que colaboraria para mascarar a presença de patógenos, bem como a capacidade de degradar os componentes do sistema complemento e imunoglobulinas, bem como alguma atividade leucotóxica[87].

O carcinoma epidermóide de cabeça e pescoço por vezes induz deficiência imunológica local, com redução na produção de células plasmática imunoglobulinas, favorecendo a agressão tecidual por *P. intermedia* e *P.nigrescens* e outros anaeróbios, uma vez que estudos comprovam que as imunoglobulinas de pacientes com câncer de boca e orofaringe estão com nível sérico salivar diminuído em relação aos pacientes saudáveis[89]. Além disso, a imunossupressão, redução da proliferação celular e inibição de reparo tecidual são efeitos nos pacientes oncológicos submetidos à radioterapia que criam

diversas janelas de invasão tecidual capazes de permitir a disseminação de patógenos que, em condições normais, não seriam considerados particularmente virulentos.

Segundo Al- Nawas et al.[77]não houve incidência de patógenos periodontais com alterações significativas no acompanhamento de pacientes irradiados em seu estudo, não corroborando com esse estudo em que todos microrganismos envolvidos exceto *P. nigrescens* e *A. actinomyctemcomitans* não apresentaram um aumento significativo na sua ocorrência, no biofilme subgengival. Esse fato pode ser explicado devido as condições periodontais prévias dos pacientes que foram submetidos à radioterapia nesse estudo, bem como a deficiência de acompanhamento odontológico nos pacientes assisitidos que não estavam inseridos num programa com equipe multidisciplinar em oncologia.

A saliva de indivíduos com hipossalivação em conseqüência da radioterapia caracteriza-se por um grande aumento na lactoferrina, que é um agente capaz de reduzir a disponibilidade de ferro para o metabolismo microbiano. De acordo com Almstahl et al.[76], a maior concentração de lactoferrina implica em um menor número médio de *F. nucleatum* e de *P. nigrescens* em pacientes irradiados. Nossos resultados não estão em consonância com esses dados, pelo contrário, os contradizem. Diversas razões podem ser apontadas para isso.

Por exemplo, os pacientes descritos no estudo de Almstahl et al.[76], foram submetidos a tratamento odontológico prévio e receberam intervenções para melhorar as condições de higiene, o que reduz muito os níveis desses anaeróbios na cavidade bucal e não tem quaisquer relações com aspectos biológicos do câncer ou da radioterapia. Além disso, de que adianta a concentração aumentada na saliva residual dos pacientes

irradiados, se os mesmos quase não possuem saliva e grandes depósitos calcificados na boca assim o demonstram. Dessa forma, acreditamos que as diferenças dos resultados aqui apresentados e os acima citados deveriam, essencialmente, da atenção dada aos pacientes antes da radioterapia.

Esse fato torna-se mais claro quando se verifica que 23,5% dos pacientes abandonaram o tratamento radioterápico como conseqüência da deterioração da qualidade de vida decorrente do desenvolvimento de mucosite e da xerostomia. Nesses pacientes, a mucosite é o maior problema que o paciente irradiado apresenta[12,62]. Essas lesões se desenvolvem rapidamente e a destruição tecidual pode ser observada dias a semanas após a radioterapia. Nesse sentido, os resultados aqui apresentados suportam o conceito de que essas alterações na mucosa devem estar ligadas a modificações qualitativas e quantitativas na saliva, microbiota bucal e na condição imunológica desses pacientes, como também relatados por Epstein et al.[10], Leung et al.[16] , de forma que medidas preventivas antes, durante e depois da radioterapia deveriam ser instituídas e incluir instruções de dieta, higiene oral, controle químico do biofilme, e cuidados semelhantes com dispositivos protéticos. Assim, o retorno periódico e a motivação do paciente deveriam ser considerados tão importantes quanto o tratamento com agentes químicos para controle da infecção oportunista, de forma a minimizar os efeitos deletérios da mucosite sobre a qualidade de vida do paciente.

A despeito dessa elevada freqüência de detecção e isolamento de microrganismos bucais nos pacientes, durante e após a radioterapia não são conhecidos os fatores exatos capazes de produzir essa modificação na microbiota original. Muitas dessas alterações na microbiota bucal ocorerram mesmo nos pacientes usuários de próteses totais ou parciais,

com alguns anaeróbios obrigatórios sendo detectados mesmo em pacientes usuários dessas próteses, evidenciando que a falta de higiene bucal e a presença desses dispositivos protéticos pode, pelo menos nesses pacientes, compensar a falta dos elementos dentais, o que não está descrito na literatura consultada.

Além desse aspecto, desde que a grande maioria desses microrganismos é Gram-negativa, deve-se verificar se a capacidade que os mesmos possuem de exacerbar os quadros inflamatórios, através da indução da liberação de citocinas, enzimas proteolíticas ou ação do lipopolissacarídeo, poderia interferir com as condições da mucosa nesses pacientes irradiados.

Conclusão

6 Conclusão

A análise dos dados permitiu que as seguintes conclusões fossem obtidas:

a) A maioria dos pacientes submetidos à radioterapia de cabeça e pescoço apresentou dentes cariados, higiene precária, gengivite ou periodontite;
b) Xerostomia, dermatite, disgeusia, mucosite e candidose foram às principais alterações bucais e peribucais observadas nesses pacientes;
c) Existe uma necessidade premente de estimular a realização de procedimentos odontológicos preventivos para minimizar a ocorrência e a severidade dos efeitos colaterais da radioterapia na boca;
d) As condições do ambiente bucal dos pacientes irradiados são favoráveis à proliferação de membros da microbiota autóctone, a qual pode exacerbar as reações inflamatórias bucais.

Referências

Referências

1) Garg AK, Malo M. Manifestations and treatment of xerostomia and associated oral effects secondary to head and neck radiation therapy. **J Am Dent Asooc**. 1997; 128(8):1128-33.

2) Jham BC, Freire ADS. Complicações bucais da radioterapia em cabeça e pescoço, **Rev Bras Otorrinolaringol.**.2006; 72(5):704:8.

3) Bensandoun RJ et al. Chemotherapy- and radiotherapy-induced mucositis in head and neck cancer patients: new trends in pathophysiology, prevention and treatment**. Eur Arch Otorhinolaryngol**. 2001; 258:481-7.

4) Vissink A. Prevention and treatment of the consequences of head and neck radiotherapy. **Crit Rev Oral Biol Med.** 2003; 14(3): 213-25.

5) Almeida FCS, Cazal C, Durazzo MD, Silva DP. Radioterapia em cabeça e pescoço: efeitos colaterais agudos e crônicos bucais. **Rev Bras de Patol Oral**. 2004; 3(2): 62-69.

6) Fidler IJ, Ellis LM. The implication of angiogenesis for the biology and therapy of cáncer metástasis. **Cell**.1994; 79:185-8.

7) Veness MJ, Foroudi F, Gebski V, Timms I, Sathiyaseelan Y, Cakir B, Tiwer KW. Use of topical misoprostol to reduce radiation-induced mucositis: Results of a randomized, double-blind, placebo-controlled trial. **Austr Radiol**. 2006; 50:468-74.

8) Spetch L. Oral complications in the head and neck irradiated patient. Introduction and scope of th problem**. Supp Care Dent.** 2002; 10:36-40.

9) Ducan GG, Epstein JB, Tu D, EL Sayed S, Bezjak A, Ottaway J, Pater J. Quality of life, mucositis, and xerostomia from radiotherapy for head and neck cancers: a report from the ncic ctg hn2 randomized trial of an antimicrobial lozenge to prevent mucositis. **Head Neck.** 2005; 27:421-8.

10) Epstein JB, Gorsky M, Guglietta A, Le N, Sonis ST. The correlation between epidermal growth factor levels in saliva and the severity of oral mucositis during oropharyngeal radiation therapy. **Cancer**.2000; 89(11):2258-65.

11) Redding SW, Dahiya MC, Kirkpatrick WR, Coco BJ, Petterson TF, Fothergill AW, et al. *Candida glabrata* is an emerging cause of oropharyneal candidiasis in patients receiving radiation for head and neck cancer, **Oral Surg Oral Med Oral Pathol Oral Radiol Endod.** 2004; 97:47-52.

12) Jham BC, França EC, Oliveira RR, Santos VR, Kowalski LP, da Silva Freire AR. Candida oral colonization and infection in Brazilian patients undergoing head and neck radiotherapy: a pilot study. **Oral Surg Oral Med Oral Pathol Oral Radiol Endod.** 2007; 103:355-8.

13) Spijkervet FK, Van Saene HK, Van Saene JJ, Panders AK, Vermey A, Mehta DM. Mucositis prevention by selective elimination of oral flora in irradiated head and neck cancer patients. **J Oral Pathol Med**.1990; 19:486-9.

14) Cerchiari DP, Moricz RD, Sanjar FA, Moretti G, Guerra MM. Burning mouth syndrome: etiology. **Rev Bras Otorrinolaringol**. 2006;72:419-24.

15) Spolidorio DMP, Spolidorio LC, Barbeiro RH, Hofling JF, Bernardo WLC, Pavan S. Avaliação quantitativa de *Streptococcus* do grupo mut*a*ns e *Candida* sp e

fatores salivares na cavidade bucal de pacientes submetidos à radioterapia, **Pesq Odontol Bras**.2001;15:354-8.

16) Leung WK, Dassanayake RS, Yau JY, Jin LJ, Yam WC, Samaranayake LP. Oral colonization, phenotypic, and genotypic profiles of Candida species in irradiated, dentate, xerostomic nasopharyngeal carcinoma survivors. **J Clin Microbiol**. 2000; 38(6):2219-26.

17) Figueiredo RL. **Q. Bactérias Gram-negativas e Gram-positivas na cavidade bucal de indivíduos submetidos à radioterapia para tratamento de lesões de cabeça e pescoço**, 2003, 90f., Tese de Doutorado da Universidade de São Paulo, São Paulo; 2003.

18) Rhemrev GE, Timmerman MF, Veldkamp I, Van Winkelhoff, Van der Velden U. Immediate effect of instrumentation on the subgingival microflora in deep inflamed pockets under strict plaque control. **J Clin Periodontol**. 2006;33:42-8.

19) Boutaga K, Van Winkelhoff AJ, Vandenbroucke-Grauls CM, SavelKoul PH. The additional value of real-time PCR in the quantitative detection of periodontal pathogens. **J Clin Periodontal**. 2006;33:427-33.

20) Wu YM, Yan J, Ojcius DM, Chen LL, Gu ZY, Pan JP. Correlation between infections with different genotypes of human cytomegalovirus and Epstein-Barr virus in subgingival samples and periodontal status of patients. **J Clin Microbiol**. 2007; 45:3665-70.

21) Matthews RH, Ercal N. Prevention of mucositis in irradiated head and neck cancer patients. **J Exp Ther Oncol**.1996; 1(2):135-8.

22) Okuno SH, Foote RL, Loprinzi CL, Gulavita S, Sloan JA, Earle J, Novotny PJ et al. A randomized trial of nonabsorbable antibiotic lonzenge given to alleviate radiation-induced mucositis. **Cancer.** 1997; 79:2193-9.

23) Worthington HV, Clarkson Je, Eden OB. Interventions for treating oral mucositis for patients with cancer receiving treatment (Cochrane review). In: **The Cochrane Library**. Chichester, UK: John Wiley & Sons Ltd, 2004.

24) Ashamalla HL, Shamalla HL, Thom SR, Goldwein JW. Hyperbaric oxygen therapy for the treatment of radiation-induced sequelae in children. **Cancer.** 1996; 77:2407-12.

25) Arora R, Gupta D, Chawla R, Sagar R, Sharma R, Kumar R, Prasad J et al. Radioprotection by plant products: present status and future prospects **Phytother Res**.2005;19:1-22.

26) Monteiro L, Barreira E, Medeiros L. Osteorradionecrose dos maxilares, **Rev Port Estomatol Méd Dent Cirur Maxilofac.** 2005; 46(1):49-62.

27) Store G, Olsen I. DNA-DNA hybridization demonstrates multiple bacteria in osteoradionecrosis**, J Int Oral Maxillofacial Surg.** 2005a; 34:193-6.

28) Store G, Olsen I. Scanning and transmission electron microscopy demonstrates bacteria in osteoradionecrosis, **J Oral Maxillof. Surg.** 2005b; 34:777-81.

29) Hansen t, Kunkel M, Kirkpatrick CJ, Weber A. *Actinomyces* in infected osteoradionecrosis- underestimated?, **Human Pathology**. 2006; 37:61-7.

30) Yang HW, Huang YF, Chan Y, Chou MY. Relationship of *Actinobacillus actinomycetemcomitans* serotypes to periodontal condition: prevalence and proportions in subgingival plaque. **Eur J Oral Sci**. 2005; 113:28-35.

31) Feng Z, Weinberg A. Role of bacteria in health and disease of periodontal tissues. **Periodontology 2000.** 2006; 40(1):50-76.

32) Gaetti-Jardim Jr E, Bosco JMD, Lopes AM, Landucci LF, Jardim ECG, Carneiro SRS. Occurrence of *Actinobacillus actinomycetemcomitans* in patients with chronic periodontitis, aggressive periodontitis, healthy subjects, and children with gingivitis in two cities of the State of São Paulo, Brazil. **J Appl Oral Sci**. 2006;14:153-6.

33) Yamaura M, Sato T, Echigo S, Takahashi N. Quantification and detection of bacteria from postoperative maxillary cyst by polymerase chain reaction. **Oral Microbiol Immunol**.2005; 20(6):333-8.

34) Avila- Campos MJ, Velasquez-Melendez G. Prevalence of putative periodontopathogens from periodontal patients and healthy subjects in São Paulo, SP, Brazil**. Rev Inst Med Trop de São Paulo.** 2002; 44:1-5.

35) Jervoe-Storm PM, AlAhdab H, Semaan E, Fimmers R, Jepsen S. Microbiological outcomes of quadrant versus full-mouth root planing as monitored by real-time PCR. **J Clin Periodontol.** 2007; 34: 156-63.

36) Gaetti-Jardim Jr E. **Fatores envolvidos na virulência de *Fusobacterium nucleatum* isolados de primatas humanos e não humanos. Estudo comparativo**. 1997. 127 f. Tese (Doutorado em Microbiologia) – Instituto de Ciências Biomédicas, Universidade de São Paulo, São Paulo, 1997.

37) Paula MO, Gaetti-Jardim Jr E, Avila-Campos MJ. Plasmid profile in oral *Fusobacterium nucleatum* from humans and Cebus apella monkeys. **Rev Inst Méd Trop de São Paulo**.2003; 45(1): 5-9.

38) Wijers OB, Levendag PC, Harms ER, Gan-Teng AM, Schimitz PI, Hendriks WD et al. Mucositis reduction by selective elimination of oral flora in irradiated cancers of the head and neck: a placebo controlled double-blind randomized study. **Int J Radiat Oncol Biol Phys**. 2001; 50(2):343-52.

39) Gaiao LR, Almeida MEL, Heukelbach J. Perfil epidemiológico da cárie dentária, doença periodontal, uso e necessidade de prótese em idosos residentes em uma instituição na cidade de Fortaleza. **Rev Bras Epidemiol.** 2005; 8(3):316-23.

40) Sampaio EF, César FN, Martins MGA. Perfil odontológico dos pacientes portadores de necessidades especiais atendidos no Instituto de previdência do estado do Ceará. **RBPS**,2004;17(3):127-34.

41) Trotti A, Bellm LA, Epstein JB, Frame D, Fuchs HJ, Gwede CK, et al.Common toxicity criteria: version 2.0. An improved reference for grading the effects of cancer treatment: impact on radiotherapy. **Int J Radiat Biol Oncol Phys** 2000; 47:13–47.

42) Van der Velden U. Java Project on periodontal diseases. The natural development of periodontitis: risk factors, risk predictors and risk determinants. **J Clin Periodontol.** 2006; 33:540-8.

43) Ainamo J, Bay I. Problems and proposals for recording gingivitis and plaque. **Int Dent J.** 1975; 25(4):229-35.

44) Ramfjord SP. Indices for prevalence and incidence of periodontal disease. **J Periodontol.** 1959; 44(2):66-77.

45) Avila-Campos MJ, Velasquez-Melendez G. Prevalence of putative periodontopathogens from periodontal patients and healthy subjects in São Paulo, SP, Brazil**. Rev Inst Med Trop S Paulo.** 2002; 44:1-5.

46) Tamura K, Nakano K, Hayashibara T, Namura R, Fujita K, Shintani S, OosSima T. Distribution of 10 periodontal bacteria in saliva samples from Japanese children and their mothers. **Arch Oral Biol**. 2006; 51:371-7.

47) Mahmoud-Ahmed AS, Suh JH, Lee SY, Crownover RL, Barnett GH. Results of whole brain radiotherapy in patients with brain metastases from breast cancer: a retrospective study. **Int J Radiat Oncol Biol Phys**. 2002;54:810–817

48) Mahmoud-Ahmed AS, Suh JH. Radiation therapy for Cushing`s disease: a review. **Pituitary.** 2002;5(3):175-80.

49) Dedvitis RA, França CM, Mafra ACB, Guimar~es FT, Guimarães AV. Características clínico-epidemiológicas no carcinoma espinocelular de boca e orofaringe. **Rev Bras Otorrinolaringol.** 2004; 70(1):35-40.

50) Oliveira JAP, DIB LL, Soares AL. Atuação odontológica em pacientes oncológicos – suporte e reabilitação. **Atualização clínica em odontologia** – estomatologia, pacientes especiais e laser. 1. ed. São Paulo: Editora Artes Médicas, 2006:275-308.

51) Reis TG, Makowiecky M, Kato SH, Ribas MH, Fava AS. Plasmocitoma extramedular em base de língua – uma rara localização. **Rev Bras Cir Cabeça Pescoço**. 2007;36(4):242-3.

52) Cheng S, McCleskey FR, Gress MJ, Petroziello JM, Liu R, Namdari H,Beninga K et al. A PCR assay for identification of *Enterococcus faecium.* **J Clin Microbiol**. 1997; 35:1248-50.

53) Chambers MS, Garden AS, Kies MS et al. Radiation-induced xerostomia in patients with head and neck cancer: pathogenesis, impact on quality of life, and management. **Head & Neck**. 2004; 26:796-807.

54) Rubira CMF, Devides NJ, Ubeda LT, Bortolucci Jr AG, Lauris JR, Rubira-Bullen IRF, Damante JH. Evaluation of some oral postradiotherapy sequelae in patients treated for head and neck tumors. **Braz Oral Res**. 2007; 21(3): 272-7.

55) Dib LL. Abordagem Multidisciplinar das Complicações Orais da Radioterapia. **Rev APCD**. 2000; 54:391-6.

56) Modesto DF. **Avaliação das alterações orais em pacientes com câncer de cabeça e pescoço submetidos à radioterapia**. 2006. 71p. Dissertação Mestrado em Clínica Odontológica. Universidade Vale do Rio Verde.

57) Denham JW, Peters LJ, Johasen J, Poulsen M, Lamb DS, Hindley A. Do acute mucosal reactions lead to consequential late reactions in patients with head and neck cancer? **Radiother Oncol**. 1999; 52(2): 57-64.

58) Bonan PR, Pires FR, Lopes MA, di Hipólito O Jr. Evaluation of salivary flow in patients during head and neck radiotherapy. **Pesqui Odontol Bras**. 2003; 17(2):156-60.

59) MALO, M. Manifestations and treatment of xerostomia and associated oral effects secondary to head and neck radiation therapy. **J Am Dent Assoc**. 2004; 128(8):1128-1133.

60) Dirix P, Nuyts S, Poorten VV, Delaere P, Bogaert WV. The influence of xerostomia after radiotherapy on quality of life: Results of a questionnaire in head and neck cancer. **Support Care Cancer.** 2008; 16(2):171-9.

61) Guchelaar H, Vermes A, Meerwaldt JH. Radiation-induced xerostomia: pathophysiology, clinical course and supportive treatment. **Support care cancer.** 1997; 5(4):281-8.

62) Ramirez-Amador V, Silverman S, Mayer P, Tyler M, Quiwey J. Candidal colonization and oral candidiasis in patients undergoing oral and pharyngeal radiation therapy. **Oral Surg Oral Med Oral Pathol Oral Radiol Endod**. 1997; 84:49-53.

63) Heimdahl A. Prevention and management of oral infections in cancer patients **Support Care Cancer**. 1999; 7:224-8.

64) Liguori G, Di Onofrio V, Lucariello A, Gallé F, Signoriello G, Colella G, D`Amura M et al. Oral candidiasis: a comparison between conventional methods and multiplex polymerase chain reaction for species identification. **Oral Microbiol Immunol.** 2009; 24:76-8.

65) Yildirin S, Yapar M, Kubar A. A detection and quantification of herpesviruses in Kostmann syndrome periodontitis using real-time polymerase chain reaction: a case report. **Oral Microbiol Immunol.** 2006; 21:73-8.

66) Nonnenmacher C, Dalpke A, Mutters R, Heeg K. Quantitative detection of periodontopathogens by real-time PCR. **J Microbiol Method.** 2004;59(1):117-25.

67) Pitout JDD, Nordmann P, Laupland KB, Poirel L. Emergence of *Enterobacteriaceae* producing extended-spectrum β-lactamases (ESBLs) in the community. **J Antimicrob Chemother**. 2005; 56:52-9.

68) Pinheiro ET. **Estudo da microbiota de canais de dentes tratados endodonticamente associados a lesões periapicais e da susceptibilidade de Enterococcus faecalis a diferentes antimicrobianos**. 2005. 88 p. Tese (Doutorado em Clínica Odontológica, área de concentração em Endodontia) Faculdade de odontologia de Piracicaba da Universidade Estadual de Campinas, Piracicaba.

69) Brown LR, Dreizen S, Handler S, Johnston DA. Effect of radiation-induced xerostomia on human oral microflora. **J Dent Res**. 1975; 40(6):740-50.

70) Antunes AA, Antunes AP, Silva PV, Avelar RL, Santos TS. Câncer da língua: estudo retrospectivo de vinte anos. **Rev Bras Cir Cabeça Pescoço**. 2007, 36 (3):152-4.

71) Lamont RJ, Jenkinson HF. Life below the gum line: pathogenic mechanisms of *Porphyromonas gingivalis*. **Mol Biol**. 1998; 62:1244-63.

72) Van Winkelhoff AJ, Van der Velden U, Winkel EG, de graff J. Black-pigmented Bacteroides and motile organisms in individuals with and without periodontal breakdown. **J Periodont Res**. 1986; 21:434-8.

73) Van Steenbergen TJ, Petit MD, Scholte LH, Van der Welden U, de Graff J. Transmission of *Porphyromonas gingivalis* between spouses. **J Clin Periodontol**. 1993; 20:340-5.

74) Goulbourne PA, Ellen RP. Evidence that *Porphyromonas gingivalis* fimbrae fuction in adehesion to *Actinomyces viscosus*. **J Bacteriol**. 1991; 173:5266-74.

75) Stanley C, Holt & Jeffrey L. Ebersole. Porphyromonas gingivalis, Treponema denticola and Tannerella forsythia: the "red complex", a protype polybacterial pathogenic consortim in periodontitis. **Periodontol.** 2000; 38:72-122.

76) Almstahl A, Wikstrom M, Groenink J. Lactoferrin, amylase and mucin MUCB and their relation to the oral microflora in hyposalivation of different origns. **Oral Microbiol Immunol,** 2001; 16(6):345-52.

77) Al- Nawas B, Grotz KA. Prospective study of the long change of the oral flora after radiation therapy. **Support Care Cancer**, 2006 Mar; 14(3):291-6.

78) Angelo AR. **Qualidade de vida em câncer de cabeça e pescoço**. 2007, 78p. Dissertação (Diagnóstico Bucal) – Universidade Federal da Paraíba.

79) Kinder-Haake SC, Lindemman RA. Fusobacterium nucleatum T18 aggregate human mononuclear cells and inhibits their RNA- stimulated proliferation. **J Periodontol.** 1997, 68(1): 39-44.

80) Leder KS, Barlam TF. A case of paraspinal abscess and diskitis due to Peptostreptococcus micros. **Clin Infect Dis**. 2000, 30(3):622-3.

81) Brook I. The role of anaerobic bacteria in mediastinitis. Therapy in practive. **Drugs.** 2006, 66(3):315-20.

82) Babu JP, Dean JW, Pabst MJ. Attachment of Fusobacterim nucleatum to fibronectin immobilized on gingival epithelial cells on glass cover slips. **J Periodontoal**. 1995, 66(4):285-90.

83) Falkler-Junior WA, Smoot CN, Mongiello JR. Attachment of cell fragments o fusobacterim nucleatum to oral epithelial cells gingival fibroblasts and white blood cells. **Arch Oral Biol**. 1982, 27(7):553-9.

84) Fenno JC, McBride BC. Virulence factors of oral treponemes. **Anaerobe**. 1996,4:1-17.

85) Haapasalo M, Hannaam P, McBride BC, Vitto VJ. Hialuronan a possible ligand mediating *Treponema denticola* binding to periodontal tissue. **Oral Microbiol Immunol**. 1996, 11:156-60.

86) Kolenbrander PE, Palmer Junior RJ, Rickard AH, Jakubouries N, Chalmes NI, Diaz PI. Bacterial interactions and successions during plaque development. **Periodontol 2000**. 2006, 42:47-79.

87) Fukui K, Kato N, Kato H, Watanabe K, Tatematsu N. Incidence of *prevotella intermedia* and *Prevotela nigrescens* carriage among family members with subclinical periodontal disease. **J Clin Microbiol**. 1999, 37(10):3141-5.

88) Jervoe-Storm PM, Al ahdab H, Semaan E, Fimmers R, Jepsen S. Microbiological outcomes of quadrant versus full mouth root planning as monitored by real-time PCR. **J Clin Periodontol**. 2007, 34:156-63.

89) Souza RM, Lehn CN, Denarden OVP. Níveis séricos e salivar de imunoglobulina A em portadores de câncer de boca e orofaringe. **Rev Assoc Med Bras.** 2003, 49(1):40-4.

90) Schultz Haudt S, Dewar M, Bibby BG. Effects of hyalluronidase on human gingival epithelium. **Science.** 1953, 117: 653-5.

91) Seddon SV, Shan HN. The distribution of hydrolytic enzymes among Gram negative bacteria associated with periodontis. **Microbiol Ecol Health Dis**. 1989, 2: 181-90.

92) Gaetti-Jardim JR E; Wahasugi TC; Marques MM. ; Tomazinho PH. ; Nakano V; Avila-Campos MJ. Distribution of biotypes and leukotoxic activity of *Aggregatibacter (Actinobacillus) actinomycetemcomitans* isolated from Brazilian periodontal patients. **Brazilian Journal of Microbiology**. 2008,39:658-63.

93) Gaetti-Jardim JR E; Marcelino SL; Feitosa ACR; Romito GA; Avila-Campos MJ. Quantitative detection of periodontopathic bacteria in atherosclerotic plaques from coronary arteries. **Journal of Medical Microbiology**. 2009, 58:1568-75.

94) Diaz PI, Zilm OS, Rogers AH. *Fusobacterium nucleatum* supports the growth of Porphyromonas gingivalis in oxygenated oral carbon-dioxide-depleted environments. **Microbiology**. 2002, 148(2):467-72.

Anexos

unesp UNIVERSIDADE ESTADUAL PAULISTA
"JULIO DE MESQUITA FILHO"
Câmpus de Araçatuba

FLS. 8t
PROC. 2007-01559
RUB.

COMITÊ DE ÉTICA EM PESQUISA –CEP-

OF. 136/2007
CEP
SFCD/bri

Araçatuba, 24 de outubro de 2007.

Referência Processo FOA 2007-01559

O Coordenador do Comitê de Ética em Pesquisa desta Unidade, tendo em vista o parecer favorável da relatora que analisou o projeto **"AVALIAÇÃO DA MICROBIOTA BUCAL DE PACIENTES SUBMETIDOS À RADIOTERAPIA PARA TRATAMENTO DE LESÕES MALÍGNAS DE CABEÇA E PESCOÇO"** expede o seguinte parecer:

Aprovado:

Informamos a Vossa Senhoria que de acordo com as normas contidas na resolução CNS 215, **deverá ser enviado o relatório parcial em 24/10/2008 e o relatório final em 24/10/2009.**

Prof. Dr. Stefan Fiúza de Carvalho Dekon
Coordenador do CEP

Ilmo Senhor
Dr.ELERSON GAETTI JARDIM JÚNIOR
Araçatuba-SP-

Ciente.De acordo.

___/___/____

Dr.Elerson Gaetti Jardim Júnior

Universidade Estadual Paulista
CAMPUS DE ARAÇATUBA – FACULDADE DE ODONTOLOGIA
Departamento de Patologia e Propedêutica Clínica

Dec 05, 2009

Dr. Leon A. Assael
Editor-in-Chief
Journal of Oral and Maxillofacial Surgery

Dear Dr. Assael

We are sending the manuscript entitled "**Influência da radioterapia para tratamento de lesões malignas de cabeça e pescoço sobre a ocorrência de microrganismos bucais**" for consideration for publication in Journal of Oral and Maxillofacial Surgery

Thank you very much for your attention.

Yours sincerely,

Elerson Gaetti Jardim Júnior, DDS, PhD
Department of Pathology and Clinical Propedeutics
Rua José Bonifácio, 1193 – Araçatuba/SP - CEP 16015-050 - Brazil
Phone: +55-18- 3636- 2797
E-mail: egaettij@foa.unesp.br

Oral Surgery, Oral Medicine, Oral Pathology, Oral Radiology and Endodontology

Copyright Transfer/IRB Approval/HIPAA Compliance Statement

Elerson Gaetti Jardim Júnior has submitted an originally authored article entitled: "**Influência da radioterapia para tratamento de lesões malignas de cabeça e pescoço sobre a ocorrência de microrganismos bucais**" to Oral Surgery, Oral Medicine, Oral Pathology, Oral Radiology and Endodontology ("Journal") for publication which is published by Elsevier, Inc. ("Publisher"). In exchange for publication of the Article, Author represents and warrants to the Journal and the Publisher, together with their officers and directors, that the Article delivered for publication is original and does not infringe the patent, trademark, copyright, trade secret rights or other proprietary rights of third parties ("IP Rights"). Author also represents that, except as indicated below, Author has no financial interest or arrangement with any entity which interest or arrangement might be perceived to bear on the objectivity of the Article, unless that financial interest or arrangement has been disclosed in writing to the Journal. Author further represents that the Article was created in compliance with the provisions of the Health Insurance Portability and Accountability Act (HIPAA) of 1996, and the Article contains no "protected health information" as that term is defined by HIPAA.

Author further represents that the study was performed in compliance with Author's institution's appropriate policies related to the use of animal and/or human subjects and human-derived material (the "IRB").

Author agrees to indemnify Publisher and the Journal and to hold Publisher and the Journal harmless from any claims made, and costs, attorneys' fees, damages or license fees incurred by Publisher or the Journal a a result of any claim of infringement of IP Rights, or any violation of HIPAA or IRB compliance based in whole or in part on the Article.

Author has a financial interest or arrangement with each of the following entities (if none, state "none"):
NONE

The undersigned author warrants that the article is original; is not under consideration by another publication; and its essential substance, tables, or figures have not been previously published. This restriction does not apply to abstracts or press reports published in connection with scientific meetings.

I am the responsible author signing on behalf of all co-authors of the manuscript.

Corresponding Author (print) ELERSON GAETTI JARDIM JÚNIOR

Signature:_____

Date: December, 03, 2009

INFLUÊNCIA DA RADIOTERAPIA PARA TRATAMENTO DE LESÕES MALIGNAS DE CABEÇA E PESCOÇO SOBRE A OCORRÊNCIA DE MICRORGANISMOS BUCAIS

Fátima Regina Nunes de Sousa[a], Elerson Gaetti Jardim Júnior[b].

[a] DDS, Student - Department of Pathology and Clinical Propedeutics (Buccal Pathology), São Paulo State University - UNESP, Araçatuba, São Paulo, Brazil

[b] DDS, PhD. Professor - Department of Pathology and Clinical Propedeutics (Buccal Pathology), São Paulo State University - UNESP, Araçatuba, São Paulo, Brazil .

Corresponding author: Elerson Gaetti Jardim Júnior, Faculdade de Odontologia de Araçatuba- UNESP. Departamento de Patologia e Propedêutica Clínica. Rua José Bonifácio, 1193, Caixa Postal 261, Araçatuba -SP, Brasil. CEP: 16015-050.Tel: 00-55-18-36363312; FAX: 00-55-18-36363332.

ANEXO 3 – COMPLICAÇÕES BUCAIS E PERIBUCAIS DE PACIENTES COM LESÃO MALIGNA DE CABEÇA E PESCOÇO SUBMETIDO À RADIOTERAPIA

Figura 4. Dermatite - Complicação peribucal observada com 14 dias do início da radioterapia

Figura 5. Mucosite em lábio inferior (Grau III, segundo a OMS)

Figura 6. Mucosite borda lateral de língua (Grau III, segundo a OMS)

Figura 7. Carcinoma espinocelular - palato mole e úvula