DERLEME
DOI:10.4274/nts.galenos.2021.0021
Nucl Med Semin 2021;7:220-235

Onkolojik Hastalarda Tedavi Yanıtının Değerlendirilmesinde PET/MR

PET/MRI in The Evaluation of Treatment Response in Oncological Patients

Uğuray Aydos, Lütfiye Özlem Atay

Gazi Üniversitesi Tıp Fakültesi, Nükleer Tıp Anabilim Dalı, Ankara, Türkiye

Öz

Onkolojide tedavi yanıtının değerlendirilmesi, hasta yönetimi ve tedavi protokollerinin modifikasyonu açısından oldukça önemlidir. Anatomik ve moleküler görüntüleme yöntemlerinden elde edilen parametreler onkolojide tedavi yanıtının öngörülmesinde ve izleminde klinik karar verme süreçlerini etkileyen önemli bir role sahiptir. Son yıllarda geliştirilen bir hibrit görüntüleme yöntemi olarak pozitron emisyon tomografisi/manyetik rezonans görüntüleme (PET/MR), MR'nin yüksek yumuşak doku kontrastı sayesinde tedavi yanıtının anatomik olarak değerlendirilebilmesini sağlarken, PET görüntülerinden elde edilen moleküler/metabolik bilgilerin multiparametrik MR'den elde edilebilen çeşitli fonksiyonel parametreler ile kombinasyonu, tümör biyolojisinin metabolizma, hücre yoğunluğu ve perfüzyon gibi farklı özelliklerine ait bütünleyici bilgiler sağlayarak onkolojik tedavi yanıtının anatomik boyut değişimlerinden daha erken dönemde değerlendirilebilmesini mümkün hale getirmektedir. Çalışmalar, PET verilerinin çeşitli anatomik ve fonksiyonel MR verileri ile birlikteliğinin tedavi yanıtının daha bütünsel olarak değerlendirilmesinde ve hasta prognozunun öngörülmesinde PET/MR'nin ciddi bir potansiyel taşıdığını göstermektedir. F-18 işaretli florodeoksiglikoz (FDG) ve FDG dışı yeni moleküler radyofarmasötiklerle yapılan PET/MR'den elde edilen farklı parametrelerin, çeşitli malignite türlerinde farklı tedavi modalitelerinin etkinliğinin değerlendirilmesindeki rolünü inceleyen çok merkezli, geniş hasta popülasyonlu, karşılaştırmalı daha çok çalışmaya ihtiyaç vardır. Bu derlemede PET/MR'nin onkolojik hastalarda tedavi yanıtının değerlendirilmesindeki katkısının irdelenmesi amaçlanmaktadır.
Anahtar Kelimeler: Onkoloji, tedavi yanıtı, PET/MR

Abstract

Evaluation of treatment response in oncology is very important in terms of patient management and modification of treatment protocols. Imaging parameters obtained from anatomical and molecular imaging modalities have an important role in predicting and monitoring treatment response, and can effect clinical decision-making processes in oncology. As a hybrid imaging modality developed in recent years, positron emission tomography/magnetic resonance imaging (PET/MRI) enables the anatomical evaluation of treatment response due to the high soft tissue contrast of MRI. Furthermore, the combination of metabolic/molecular information obtained from PET images with various functional parameters that can be obtained from multiparametric MRI provides complementary information about different features of tumor biology such as metabolism, cellular density and perfusion, and makes it possible to evaluate treatment response earlier than anatomical imaging. Previous studies show that PET/MRI has a serious potential in a more holistic assessment of treatment response and in predicting patient prognosis. Further multicenter and comparative studies with larger patient populations are necessary for examining the role of imaging parameters obtained from PET/MRI with F-18 fluorodeoxyglucose (FDG) or new molecular radiopharmaceuticals in evaluating the efficacy of different treatment modalities in various types of malignancies. In this review, it is aimed to evaluate the contribution of PET/MRI in therapy response assessment in oncological patients.
Keywords: Oncology, treatment response, PET/MRI

Yazışma Adresi/Address for Correspondence
Dr. Öğr. Üyesi Uğuray Aydos, Gazi Üniversitesi Tıp Fakültesi, Nükleer Tıp Anabilim Dalı, Ankara, Türkiye
Tel.: +90 535 821 81 93 **E-posta:** uguray23@gmail.com **ORCID ID:** orcid.org/0000-0003-0582-5020
©Telif Hakkı 2021 Türkiye Nükleer Tıp Derneği / Nükleer Tıp Seminerleri, Galenos Yayınevi tarafından yayınlanmıştır.

Giriş

Onkolojide tedavi yanıtının değerlendirilmesi ve tedavi başarısının öngörülmesi, hasta yönetimi, tedavi protokollerinin planlanması ve adaptasyonu açısından oldukça önemlidir. Klinik değerlendirmenin yanında, özellikle çeşitli biyokimyasal testlerden ve doku örneklerinden elde edilen biyobelirteçler, onkolojik hastalarda tedavi yanıtının değerlendirilmesinde araştırma sahasında ve klinikte sıklıkla kullanılmaktadır (1,2). Son yıllarda görüntüleme yöntemlerinin gelişmesi ile birlikte, biyobelirteçlere ek olarak çeşitli kantitatif veya görsel görüntüleme belirteçleri de onkolojide hasta yönetiminde yer almaya başlamıştır. Görüntüleme, onkolojik hastalarda hasta yönetimi ve klinik karar verme sürecinin çok önemli bir parçasıdır. Görüntüleme yöntemleri non-invaziv değerlendirme imkanı sunarken onkolojik hastalığın hasta bazında daha bütünsel değerlendirilmesi fırsatını da barındırmaktadır. Ayrıca, çeşitli görüntüleme yöntemlerinden elde edilen veriler, biyokimyasal ve doku kaynaklı biyobelirteçlerle birlikte kullanılarak, daha kişiselleştirilmiş bir onkolojik yaklaşıma ulaşılmasını sağlamakta, onkolojide tedavi yanıtının öngörülmesinde ve izlenmesinde daha doğru sonuçlara ulaşılmasına olanak sağlamaktadır (3). Bilgisayarlı tomografi (BT) ve manyetik rezonans görüntüleme (MR) gibi anatomik görüntüleme yöntemleri malign lezyonların tedavi sürecindeki boyut değişimi hakkında bilgi verirken, çeşitli patofizyolojik ve moleküler süreçleri izleyen nükleer tıp görüntüleme yöntemleri malign tümör odaklarının fonksiyonel açıdan değerlendirilmesini kolaylaştırmaktadır.

Onkolojik hastaların yönetiminde sıklıkla başvurulan pozitron emisyon tomografisi (PET), hastalığın primer evrelendirilmesinde ve rekürrens/nüks hastalık varlığının saptanmasında olduğu gibi, prognozun öngörülmesinde, tedavi başarısının öngörülmesinde, erken dönemde ve tedavi bitiminde yanıt değerlendirilmesinde de etkili bir moleküler görüntüleme yöntemidir. Hibrit PET/BT cihazlarının geliştirilmesiyle birlikte, PET görüntülemenin onkolojideki kullanımı daha da yaygınlaşmıştır (4). Son yıllarda farklı tümörleri ve farklı moleküler süreçleri hedefleyen çeşitli PET radyofarmasötikleri geliştirilmekle birlikte, nükleer onkolojide klinik kullanımda halen en yaygın kullanılan radyofarmasötik flor-18 işaretli florodeoksiglikozdur (F-18 FDG). F-18 FDG PET/BT onkolojide tedavi yanıtının değerlendirilmesinde yaygın olarak kullanılmaktadır. Anatomik ve moleküler görüntülemelerin birlikte yapılabilmesi, tedavi sürecinde malign tümör odaklarının hem boyutlarındaki hem de metabolik aktivitelerindeki değişimlerin birlikte değerlendirilebilmesi imkanını vermektedir. Ayrıca, malign lezyonlarda metabolik aktivite değişikliklerinin anatomik değişimlerden daha önce saptanması, PET görüntüleme ile farmakodinamik tedavi yanıtının daha erken dönemde değerlendirilmesini sağlamakta, bu durum da fazla tedaviye bağlı toksisitelerden kaçınılmasında veya yetersiz tedavi protokollerinin daha erken dönemde değiştirilmesinde hasta yönetimini önemli ölçüde etkilemektedir (5).

PET/BT görüntülemenin dışında son yıllarda geliştirilen bir diğer hibrit görüntüleme yöntemi olan PET/MR, MR görüntülerinden elde edilen yüksek çözünürlüklü anatomik ve fonksiyonel veriler ile PET görüntülemeden elde edilen moleküler bilgilerin kombinasyonunu sağlama avantajına sahiptir (6). PET/MR, MR'nin yüksek yumuşak doku kontrastı sayesinde özellikle akciğer lezyonları dışındaki birçok yumuşak doku tümörünün, hematolojik malignitelerin, kemik iliği tutulumu varlığının değerlendirilmesinde PET/BT'ye üstündür (7). PET/MR'nin PET/BT'ye göre bir diğer avantajı ise içerdiği düşük iyonizan radyasyon dozudur. Tekrarlayan PET görüntülemelerine ihtiyaç duyan pediatrik ve adölesan hasta grubunda PET/MR, maruz kalınan radyasyon dozunu önemli oranda azaltmaktadır (7,8). İki görüntüleme modalitesinin birlikteliğinden elde edilen anatomik, fonksiyonel ve moleküler-metabolik veriler, onkolojik hastaların aynı görüntüleme seansı içerisinde bütünsel olarak değerlendirilmesini kolaylaştırmaktadır. Primer evreleme ve yeniden evreleme amaçlı yapılan onkolojik görüntülemelerde PET/MR'nin tanısal katkısı yapılan çeşitli çalışmalarda gösterilmiştir (9,10,11,12,13,14,15). PET/MR, PET görüntülemeden elde edilen moleküler-metabolik verilerin, MR'den elde edilen yüksek çözünürlüklü anatomik veriler ve fonksiyonel veriler ile kombinasyonunu sağlayarak farklı görüntüleme parametrelerini bir araya getirmekte, böylelikle bu görüntüleme modalitesinin özellikle beyin, baş-boyun tümörleri, meme kanserleri, abdominopelvik tümörler, hematolojik maligniteler, sarkomlar gibi onkolojik hastalıkların tedavi yanıtlarının erken ve geç dönemlerde değerlendirilmesine de katkı sağlayacağı düşünülmektedir. Bu derlemede PET/MR'nin onkolojik hastalarda tedavi yanıtının değerlendirilmesindeki yerinin tartışılması amaçlanmaktadır. Bu amaçla önce MR'nin tedavi yanıtı değerlendirmedeki rolü incelenecek, daha sonra ise PET ve PET/MR'nin onkolojik hastalarda tedavi yanıtının değerlendirilmesindeki katkılarından bahsedilecektir.

MR Görüntülemenin Onkolojide Tedavi Yanıtının Değerlendirilmesindeki Rolü

MR ile yüksek uzaysal çözünürlüklü ve yüksek yumuşak doku kontrastlı anatomik görüntüler elde edilebildiği gibi çeşitli fonksiyonel görüntülemeler ile tümörlerin farklı biyolojik özelliklerine ilişkin farklı görüntüleme parametreleri de elde edilebilmektedir. Onkolojide geleneksel olarak tedavi yanıtı değerlendirmesi için BT ve MR gibi anatomik görüntüleme yöntemleri ile değerlendirilen tümör boyutlarındaki değişim esas alınır. Bu değerlendirmedeki temel mantık, kanser tedavisi sonucunda hücre ölümü gerçekleşeceği ve buna bağlı olarak tümöral lezyonlarında anatomik boyutların küçüleceği beklentisidir (2). Onkolojide tedavi yanıtının değerlendirilmesinde anatomik görüntüler kullanılarak yapılan temel değerlendirme, Solid Tümörlerde Yanıt Değerlendirme Kriterleri *(Response Evaluation Criteria in Solid Tumors* - RECIST) kriterlerine göre yapılmaktadır. RECIST kriterleri, tedavi sürecinde hedef malign lezyonlardaki anatomik değişiklik düzeylerinin saptanmasına dayalı bir yöntem içermektedir. RECIST kriterleri ilk defa 2000 yılında yayımlanmış olup, 2009 yılında RECIST 1.1 kriterleri olarak revize edilmiştir (16). RECIST kriterleri maksimum beş hedef malign lezyonun standardize edilmiş anatomik ölçümlerine dayalı olup, bu anatomik değerlendirme kriterine göre onkolojik hastalarda tedavi yanıtı dört başlık altında gruplanmaktadır: i) tam yanıt, ii) parsiyel yanıt, iii) progresif hastalık, iv) stabil hastalık (Tablo 1). RECIST kriterlerine göre değerlendirilebilecek hedef lezyonların ince kesitli anatomik görüntüleme yöntemleri (BT veya MR) ile ölçülen boyutlarının en az 10 mm olması gerekmektedir. MR, düşük proton dansitesi nedeniyle akciğer parankiminde yerleşimli lezyonların değerlendirilmesinde kısıtlı kalmakla birlikte (6), yüksek yumuşak doku kontrastı sayesinde akciğer dışındaki birçok solid tümörün ve metastazlarının anatomik değerlendirilmesinde kullanılabilmektedir. Güncel kılavuzlarda onkolojik tedavi yanıtı değerlendirmede en sık kullanılan görüntüleme kriteri olmakla birlikte, RECIST kriterlerinin birtakım kısıtlılıkları bulunmaktadır. Bunlardan ilki, RECIST kriterine göre yapılan anatomik değerlendirmenin, hedef tümöral lezyonların en uzun çapının ölçümüne dayanmasıdır. Tümör lezyonları karmaşık şekilleri olan üç boyutlu nesnelerdir ve tek bir boyut ölçümü lezyonlardaki değişimin tümünü her zaman yansıtmayabilir. İkinci olarak, anatomik değişim kriterleri sitotoksik mekanizmalarla çalışan tedavilerin değerlendirilmesinde yardımcı olsa da uzun dönemli terapötik fayda sağlamayı amaçlayan sitostatik tedaviler sonrasında belirgin anatomik değişiklik görülmemesi nedeniyle kısıtlı kalabilmektedir. Üçüncü olarak, metastatik kemik lezyonlarında tedavi yanıtının değerlendirilmesi, anatomik görüntüleme ile oldukça zordur ve bu nedenle RECIST kriterlerinde kemik metastazları ölçülebilir hedef lezyonlar olarak yer almamaktadır (17). Son olarak, RECIST kriterleri anatomik-morfolojik değişimlere odaklansa da, bu değişimler zamansal olarak altta yatan tümör biyolojisine ait fizyolojik, hücresel ve moleküler değişimlerin daha geç bir belirtisidir (2,18). Hedef lezyonlardaki boyut değişimlerine odaklı bir yanıt değerlendirme kriteri, onkolojide tedavi etkinliğinin daha erken dönemlerde değerlendirilebilmesi açısından kısıtlı kalacaktır. Bu nedenle, tedaviye bağlı moleküler, hücresel ve metabolik değişikliklerin görüntülenmesi, onkolojik görüntülemede yeni ve güncel bir hedeftir.

Anatomik değerlendirme kriterleri ile ilgili birtakım kısıtlılıkların üstesinden gelmek için, tümörün fonksiyonel ve moleküler özelliklerini dikkate alan yeni görüntüleme parametreleri geliştirilmesi gündemdedir. MR, anatomik değerlendirme olanağı sunmasına ek olarak kontrastlı görüntüleme ve fonksiyonel sekansları ile tümör lezyonlarının tedaviye yanıtlarının değerlendirilmesinde yeni görüntüleme belirteçleri sunmaya aday bir yöntemdir. MR ile yapılan bu fonksiyonel değerlendirmelerde sıklıkla kullanılan yöntemlerden biri, difüzyon ağırlıklı MR görüntülemesidir (*Diffusion-weighted imaging* - DWI). Yüksek görüntü kontrastına sahip DWI, son yıllarda primer tümör ve metastatik yayılımlarının değerlendirilmesinde, kemik iliği tutulumlarının değerlendirilmesinde değerli bir görüntüleme modalitesi olarak öne çıkmaktadır (19). Ayrıca, bu fonksiyonel görüntüleme yöntemi klinik çalışmalarda tedavi yanıt belirteci olarak da yer almaktadır (20,21). DWI, dokulara difüzyon yapan su moleküllerinin hareketliliğini yansıtmakta olup, mikroskopik düzeyde doku organizasyonu ve mimarisi hakkında bilgi verir. Su molekülleri rastgele izotropik difüzyon gösterirken, su moleküllerinin hareketi hücre içi ve dışında hücre membranları tarafından kısıtlanır. Böylelikle, DWI hücre yoğunluğu, hücresel organizasyon ve hücre membranı bütünlüğü gibi dokunun mikroyapısal özelliklerini yansıtır (18). DWI'da difüzyon hızı, görünür difüzyon katsayısı (*Apparent diffusion coefficient* - ADC) ile sayısallaştırılmaktadır. ADC, birim zamanda bir su molekülü tarafından kaplanan ortalama alan miktarını verir (mm^2/s) ve difüzyon ağırlığı içeren ve içermeyen sinyal intensiteleri ile difüzyon ağırlığının derecesini yansıtan difüzyon sensitizasyon faktörü (b

değeri) kullanılarak hesaplanır (22). Tümör dokusunda hücre yoğunluğu arttıkça ADC değeri azalırken, azalan hücre yoğunluğu artan ADC değerleri ile birliktelik gösterir (23,24). Etkili bir sitotoksik tedavinin ardından, tümörde hücre nekrozu gelişir, hücre membran bütünlüğü bozulur, hücresel yoğunluk azalır, proton difüzyonu artar ve bunlar sonucunda ADC değerinde artış görülür (18,25,26). Tümörün hücresel yoğunluk ve hücresel mimarisindeki değişiklikler tümör boyutlarında görülen değişikliklerden daha önce gerçekleştiği için DWI onkolojik tedavi etkinliğinin daha erken dönemde değerlendirilmesine yardımcı olabilmektedir. Ayrıca ADC değerinin, beyin tümörleri, meme kanseri, lenfoma ve sarkom gibi farklı malignite türlerinde tedaviye daha iyi yanıt verebilecek hastaları ayırt etmede prediktif bir değeri olduğunu gösteren çalışmalar da mevcuttur (27,28,29,30,31,32).

PET Görüntülemenin Onkolojik Tedavi Yanıtı Değerlendirilmesindeki Rolü

F-18 FDG PET görüntülemenin onkolojik tedavi yanıtının değerlendirilmesi amacıyla kullanımı için ilk olarak 1999 yılında Avrupa Kanser Araştırma ve Tedavi Kurumu (*European Organization for Research and Treatment of Cancer* - EORTC) kriterleri ortaya çıkmıştır (33). RECIST kriterlerinde mevcut bulunan bazı kısıtlılıkların aşılması amacıyla ise 2009 yılında F-18 FDG PET/BT görüntülemesinden elde edilen sayısal metabolik verilere dayalı Solid Tümörlerde PET Yanıt Kriterleri (*Positron Emission Tomography Response Criteria in Solid Tumors* -PERCIST 1.0) geliştirilmiştir (34). Yazıda daha önce de bahsedildiği gibi, anatomik değerlendirmeye dayalı yanıt kriterleri özellikle, hastalığı stabilize etmeye çalışan, uzun dönemli terapötik yarar elde etmeye dayalı yeni kuşak tedavilerin değerlendirilmesinde ve metastatik kemik lezyonlarının

Tablo 1. Solid Tümörlerde RECIST, EORTC ve PERCIST Sistemlerine Göre Tedavi Yanıtını Değerlendirme Kriterleri

	RECIST	RECIST 1.1	EORTC	PERCIST 1.0
Bazal lezyonların ölçülebilirliği	En uzun çapı ≥10 mm olan lezyonlar	En uzun çapı ≥10 mm olan lezyonlar; kısa aksı ≥15 mm olan lenf nodları	Yüksek FDG tutulumu gösteren lezyonlar	SUL_{pik} değeri, karaciğer ortalama SUL + 2 x SD değerinin en az 1,5 katı olan bazal lezyonlar. Eğer karaciğer patolojik ise, kan havuzunun ortalama SUL değerinin 2 katından yüksek tutulumu olan lezyonlar
Objektif yanıt	Tam yanıt: 4 hafta ara ile yapılan çalışmada tüm hedef lezyonların kaybolması	Tam yanıt: Tüm hedef lezyonların kaybolması	Tam metabolik yanıt: Hedef lezyonlarda patolojik FDG tutulumunun tamamen kaybolması (çevre dokudan ayırt edilemeyen düzey)	Tam metabolik yanıt: Hedef lezyonlarda patolojik FDG tutulumlarının tamamen kaybolması (ortalama karaciğer aktivitesine eşit ya da düşük tutulum, veya geri plan-kan havuzu aktivitesinden ayırt edilemeyen düzey)
	Kısmi yanıt: Hedef lezyonların uzun çaplarında toplamda en az %30 azalma	Kısmi yanıt: Hedef lezyonların çaplarında toplamda en az %30 azalma	Kısmi metabolik yanıt: Hedef lezyonların SUV değerlerinde toplamda en az %25 azalma	Kısmi metabolik yanıt: SUL_{pik} değerinde en az %30 azalma veya SUL_{pik} değerinde 0,8 birim mutlak azalma
	Progresif hastalık: Hedef lezyonların uzun çaplarında toplamda en az %20 artış veya yeni tümöral lezyonların ortaya çıkması	Progresif hastalık: Hedef lezyonların çapında toplamda en az %20 artış veya, toplam çapta en az 5 mm net artış veya yeni tümöral lezyonların ortaya çıkması	Progresif metabolik hastalık: Hedef lezyonların SUV değerlerinde toplamda en az %25 artış veya enfeksiyon/ enflamasyon ile ilişkili olmayan, kanser için tipik yeni FDG tutulum odaklarının gelişmesi	Progresif metabolik hastalık: SUL_{pik} değerinde en az %30 artış veya SUL_{pik} değerinde 0,8 birim mutlak artış
	Stabil hastalık: Tam veya parsiyel yanıt ile progresif hastalık olmaması	Stabil hastalık: Tam veya parsiyel yanıt ile progresif hastalık olmaması	Stabil metabolik hastalık: Tam veya parsiyel metabolik yanıt ile progresif metabolik hastalık olmaması	Stabil metabolik hastalık: Tam veya parsiyel metabolik yanıt ile progresif metabolik hastalık olmaması

FDG: Florodeoksiglikoz, SUV: Standardize tutulum değeri, SUL: Yağsız vücut kütlesine göre standardize edilmiş tutulum değeri

tedavi sonrası değerlendirmesinde kısıtlı kalabilmektedir. F-18 FDG PET görüntülemeden elde edilen tümör metabolizmasına ilişkin verilere dayanan PERCIST kriterlerinin bu kısıtlılıkların üstesinden gelebileceği düşünülmektedir. PET görüntüleme kullanılarak yapılan moleküler görüntüleme, tümör lezyonlarına ilişkin *in vivo* metabolik veriler sağlamaktadır. Tedaviye bağlı moleküler ve metabolik değişikliklerin anatomik boyut değişimlerinden daha önce gerçekleşmesi nedeniyle, F-18 FDG PET görüntüleme tedavi yanıtının daha erken dönemde değerlendirilebilmesi fırsatına sahiptir (2,5). Tedavi sonrası dönemde F-18 FDG PET görüntülemenin zamanlaması, yanlış pozitifliklerden kaçınmak amacıyla önem taşımaktadır. Radyoterapi sonrasında PET görüntülemesinin minimum 3 ay sonrasında yapılması önerilirken, kemoterapinin tamamlanmasından en az 2 hafta sonra PET görüntülemesi yapılması daha uygun olacaktır. Metabolik yanıt değerlendirme kriterleri, özellikle tümörün anatomik boyutlarında belirgin küçülmeye yol açmayan ancak moleküler ve metabolik değişikliklere yol açan sitostatik kemoterapilere yanıtın değerlendirilmesi için uygun araçlar sunmaktadır (35). PERCIST kriterlerine göre tedavi yanıtı değerlendirmesi, en yüksek F-18 FDG tutulumuna sahip maksimum beş hedef lezyonun sayısal tutulum değerindeki yüzdelik değişimlere göre dört kategoride yapılmaktadır: i) tam metabolik yanıt, ii) parsiyel metabolik yanıt, iii) progresif metabolik hastalık, iv) stabil metabolik hastalık. F-18 FDG PET görüntülemesi görsel değerlendirmeye ek olarak çeşitli semi-kantitatif görüntüleme parametrelerinin kullanılmasına da imkan vermektedir. Çizilen ilgi alanındaki radyonüklit konsantrasyonunun enjekte edilen radyoaktivite miktarı ve hasta vücut ağırlığına göre normalize edilmiş ölçümü olan standardize tutulum değeri (*standardized uptake value* - SUV), malign lezyonlarda görülen F-18 FDG tutulumlarının genel sayısallaştırılmış ifadesidir. Rutin klinik pratikte en sık kullanılan semi-kantitatif parametre, ilgi alanı içinde en yüksek tutulum gösteren voksele ait tutulum değerini ölçen maksimum SUV değeridir (SUV_{maks}). SUV_{maks}, ilgi alanındaki tek bir vokselin ölçümü olduğu için istatistiksel değişimlere, gürültü gibi etkenlere daha açıktır. Çizilen ilgi alanı içerisindeki voksellerin ortalama tutulum değerini ifade eden ortalama SUV (SUV_{ort}) ve lezyonda en yüksek tutulum gösteren vokseli merkeze alarak çizilen 1 cm^3 hacimli ilgi alanındaki voksel tutulum değerlerinin ortalaması olan SUV_{pik} parametreleri istatistiksel dalgalanmalara daha az duyarlı semi-kantitatif parametrelerdir (34). SUV parametrelerine ek olarak metabolik tümör hacmi (MTV), MTV ve SUV_{ort} değerlerinin çarpımı ile elde edilen total lezyon glikolizi (TLG) gibi farklı metabolik sayısal görüntüleme parametreleri de mevcuttur. MTV ve TLG'nin prognoz tayininde katkısı olduğu çeşitli çalışmalarda gösterilmekle birlikte, bu parametreler henüz yaygın klinik kullanım kazanmamıştır (36,37). PERCIST kriterlerinde önerilen semi-kantitatif görüntüleme parametresi ise yağsız vücut kütlesine göre normalize edilmiş standart tutulum değerleridir (SUL_{pik}). Bunun nedeni, onkolojik tedavi yanıtı değerlendirmede kullanılan sayısal metabolik görüntüleme parametrelerinin çeşitli faktörler açısından daha standart hale getirilmesi amacıdır. Tedavi süreci boyunca hastaların vücut ağırlıkları değişebilmekte, bu durum da tümöral lezyonların kantitatif ölçümünde hastadan kaynaklı nedenlerle değişimlere neden olabilmektedir (38).

Onkolojik tedavi yanıt değerlendirme kriteri olarak PERCIST kriterlerinin katkısı farklı malignite türlerinde gösterilmiştir. Yapılan çalışmalarda metabolik yanıt değerlendirme kriterlerinin progresyonsuz sağkalım, genel sağkalım ve tedavi yanıtının öngörülmesinde diğer yanıt kriterlerine kıyasla üstün olduğu belirtilmektedir (39,40,41,42,43,44). PERCIST kriterleri ayrıca, anatomik yanıt değerlendirme kriterlerinin yetersiz kaldığı metastatik kemik lezyonlarının metabolik değerlendirilmesinde de hastaların klinik yönetimine yardımcı olmaktadır (45,46). RECIST ve PERCIST kriterlerini doğrudan karşılaştıran bir çalışmada, tedavi yanıtının belirlenmesi ve toplam yanıt oranları bakımından iki değerlendirme kriteri arasında yaklaşık %38'e ulaşan uyumsuzluk belirlenmiştir (47). Çalışmanın sonucunda tümör yanıtının değerlendirilmesinde PERCIST kriterlerinin kullanımının daha uygun olduğu belirtilmektedir. Yapılan çok sayıda çalışmaya rağmen, PERCIST kriterlerinin tedavi yanıtı değerlendirmede rutin klinik kullanımı halen kısıtlıdır. Birçok klinik çalışmada RECIST kriterleri kullanılmakta olup, F-18 FDG PET görüntülemenin rolü genellikle bazal değerlendirme ve progresif hastalığın görsel olarak saptanması ile sınırlıdır. PET görüntülemelerinde farklı merkezler arasında görüntüleme protokollerinde standardizasyonun az olması, kullanılan cihazların teknik özelliklerinin farklı olması, aynı hastada enjeksiyon sonrasında görüntüleme için geçen sürenin farklılık gösterebilmesi gibi etkenlerden dolayı, görüntülemelerden elde edilen sayısal parametrelerde önemli farklılıklar yaşanabilmektedir. Bu nedenle, PET görüntülemeleri için protokollerin standardizasyonu oldukça önem taşımaktadır (38,48,49). Bir başka önemli engel ise bazı kantitatif görüntüleme belirteçlerinin daha karmaşık görüntü işlemleme

teknikleri gerektirmesi ve günlük klinik pratikte iş yükünü artırabilmesidir. Kemo-radyoterapi alan akciğer kanseri hastalarında farklı sayısal (EORTC ve PERCIST) ve görsel (Peter Mac ve Deauville kriterleri) metabolik yanıt değerlendirme kriterlerini karşılaştıran bir çalışmada, genel sağkalımın öngörülmesinde kriterler arasında belirgin farklılık izlenmemiş olup, görsel değerlendirme kriterlerinin okuyucular arası daha yüksek uyuma sahip olduğu, tam metabolik yanıt veren ve vermeyen olguları ayırmada daha başarılı olduğu saptanmıştır (50). Rutin klinik pratikte daha kolay elde edilebildiği için, hasta prognozunu öngörmede, tedavi etkinliğini ve patolojik tümör yanıtını değerlendirmede SUV_{maks} ölçümüne dayalı sayısal parametreler veya görsel değerlendirme kriterleri daha sık kullanılmaktadır (51,52,53,54). Bu konuda PERCIST kriterleri, SUV_{maks} ölçümüne dayalı değerlendirmeler ve görsel değerlendirmeler arası karşılaştırmalı nitelikte daha çok sayıda çalışmaya ihtiyaç bulunmaktadır.

Onkolojik hastalarda tedavi yanıtının değerlendirilmesinde F-18 FDG PET/BT görüntülemeden elde edilen kantitatif metabolik parametrelerin standardizasyonu ile ilgili 2020 yılında *"The Quantitative Imaging Biomarker Alliance"* profili gündeme getirilmiştir. F-18 FDG PET görüntülemelerinden elde edilen SUV ölçümlerinin çeşitli biyolojik (kan glikoz düzeyi, insülin seviyesi) ve teknik (F-18 FDG tutulum zamanı, kısmi hacim etkisi, tarayıcılar arası farklılık, rekonstrüksiyon yöntemleri) etkenler tarafından etkilendiği, bunun da güvenilir kantitatif değerlendirme imkanını azalttığı tezinden yola çıkan organizasyon, onkolojik tedavi yanıtının değerlendirilmesinde sayısal metabolik parametrelerin kullanımının standardizasyonu için birtakım önerilerde bulunmuştur. Bu önerilere göre, bir hastanın tedavi öncesi ve sonrası görüntülemelerinin mutlaka aynı cihazda yapılması, F-18 FDG tutulum zamanları arası farkın aynı hastanın bazal ve takip görüntülemeleri için minimum düzeyde tutulması gerekmektedir. Yazarlar, tedavi yanıtı değerlendirmede kısmi hacim etkisini azaltmak amacıyla hedef lezyon olarak çapı 2 cm'den büyük lezyonların ve düşük F-18 FDG tutulumu gösteren lezyonların takipte değerlendirilmesi zor olacağından SUV_{maks} düzeyi ≥4 g/mL olan lezyonların seçilmesini önermektedir. Yazarların bir diğer önerisi de parsiyel metabolik yanıt ve progresif metabolik hastalık tanımlamasında kullanılacak SUV_{maks} değişim değerlerine ilişkindir. Öneriye göre, aynı cihazda yapılan görüntülemeler sonrasında elde edilen sayısal değerlerde bile değişkenlik görülebilmesi nedeniyle, hedef lezyonların SUV_{maks} değerlerinde %39'dan düşük bir artış veya %28'den düşük bir azalma stabil hastalıkla ilişkilendirilmektedir (55). Bu önerilerin tedavi yanıtı değerlendirmede etkinliğini inceleyen ve standart yöntemlerle karşılaştıran çalışmalara ihtiyaç vardır.

F-18 FDG PET görüntülemede solid tümörlerde önerilen sayısal metabolik değerlendirme kriterleri dışında ayrıca lenfomalarda tedavi yanıtının değerlendirilmesi için önerilen görsel değerlendirme kriterleri de bulunmaktadır. Lenfomalarda tedavi yanıtını değerlendirmek için kullanılan Lugano kriterleri, beş puanlı bir görsel değerlendirme skalası olan Deauville skorlarına dayanmaktadır (56). Deauville skorlamasında tümör lezyonlarındaki F-18 FDG tutulumu mediastinal kan havuzu ve karaciğer parankim aktivitesine göre değerlendirilmektedir: i) tutulum yok, ii) aktivite tutulumu mediasten kan havuzu aktivitesine eşit ya da kan havuzu aktivitesinden düşük, iii) aktivite tutulumu mediasten kan havuzu aktivitesinden yüksek ancak karaciğer parankim aktivitesinden düşük ya da parankim aktivitesine eşit, iv) aktivite tutulumu karaciğer parankim aktivitesinden hafif derecede yüksek, v) aktivite tutulumu karaciğer parankim aktivitesinden belirgin düzeyde yüksek veya lenfoma tutulumu ile uyumlu yeni gelişen lezyon varlığı. F-18 FDG PET/BT görüntülemesi, lenfomalarda primer evrelemede, erken dönem tedavi yanıtı değerlendirmesinde ve tedavi sonu değerlendirmede yaygın klinik kullanım kazanmıştır (57). Deauville skorlamasına göre, tam metabolik yanıt skor 1-3 için tanımlanırken, skor 4 ve 5 parsiyel yanıt, stabil hastalık ya da progresif hastalık ile uyumludur. F-18 FDG PET görüntülemenin erken dönemde ortaya çıkan metabolik değişiklikler ile ilgili bilgi sağlaması, bu yöntemin yanıt adaptasyonlu tedavi paradigmasında kullanımını kolaylaştırmış ve lenfomalarda tedavinin erken döneminde (1 veya 2 kür kemoterapi sonrasında) interim PET uygulamasını gündeme getirmiştir. İnterim F-18 FDG PET görüntülemesinde saptanan kısmi yanıt veya progresif hastalık tedavinin yoğunlaştırılması ve konsolidatif radyoterapi ile sonuçlanırken, tam metabolik yanıt görülmesi güncel tedavi planı ile devam edilmesi sonucunu ortaya çıkarmaktadır. F-18 FDG PET görüntüleme ile yapılan değerlendirme sonucunda hasta prognozu hakkında daha iyi bilgi elde edilirken, tedavi etkinliği ve tedaviye bağlı toksisite arasındaki denge daha iyi bir şekilde kurulabilmektedir (58,59,60). Lenfomalarda tedavi yanıtının değerlendirilmesinde görsel kriter ve skorlara ek olarak, SUV_{maks} yüzdelik değişimi (ΔSUV_{maks}) gibi semi-kantitatif parametrelerden de yararlanılmaktadır (61). Difüz büyük B hücreli lenfoma tanılı hastalarda yapılan, görsel Deauville skorlamasını

ve SUV_{maks} değişimlerini (ΔSUV_{maks} için eşik değeri %66) karşılaştıran çalışmalarda, ΔSUV_{maks} ölçümünün okuyucular arasında daha yüksek uyum gösterdiği ve hasta prognozu ile daha yakın ilişki gösterdiği belirtilmektedir (62,63). Lenfomalarda tedavi yanıtının değerlendirilmesinde F-18 FDG PET görüntülemeye dayalı görsel ve sayısal parametrelerin karşılaştırmalı etkinliğinin değerlendirildiği daha fazla çalışmaya ihtiyaç vardır.

Son yıllarda onkolojik tedavide öne çıkan tedavi modalitelerinden biri de immünoterapidir. İmmünoterapi, immün sistem hücrelerinin aktivasyonu ve kanser hücrelerine karşı kullanılması stratejisi ile diğer tedavi modalitelerinden farklı özelliklere sahiptir (64). Klinikte daha sık kullanılan ana immünoterapi yaklaşımı, T-hücre immün fonksiyonlarının negatif düzenleyicisi olan (*cytotoxic T lymphocyte-associated protein 4* - CTLA-4) ve *"programmed cell death protein 1"* ile (*programmed cell death protein ligand 1* - PD1/PD-L1) akslarını hedef alan immün kontrol noktası inhibitörleridir (65). Anti CTLA-4 (ipilimumab) ve anti PD1/PD-L1 (pembrolizumab, nivolumab, atezolizumab) ajanları malign melanom, akciğer, baş-boyun ve mesane kanserlerinde kullanılmaktadır. Bu yeni tedavilerle ilgili önemli özelliklerden biri hipofizde, tiroid bezinde, deride, gastrointestinal sistemde, akciğerlerde, lenf nodlarında, dalakta, kemik iliğinde ve eklemlerde görülebilen immün ilişkili yan etkilerin varlığıdır. Ayrıca bir diğer önemli özellik de tedavi yanıt paternlerinin kemoterapilere göre farklılık göstermesi ve daha uzun sürelerde ortaya çıkabilmesidir. İmmünoterapi sonrasında tedavi yanıtı öncelikle hastalık progresyonunu düşündüren bulgularla (lezyonlarda boyut artışı veya yeni lezyonların gelişmesi) başlayabilmekte, eğer hastanın klinik durumunda bir iyileşme varsa bu geçici progresyon durumu *"psödoprogresyon"* olarak adlandırılmaktadır. Bazı durumlarda ise tümör büyüme kinetiğinde bir hızlanmayla kendini gösteren *"hiperprogresyon"* ortaya çıkmaktadır. Hiperprogresyon ya da gerçek progresyon varlığında mevcut tedavi protokollerinin erken dönemde değiştirilmesi, hasta yönetimi açısından oldukça önemlidir (66). İmmünoterapi sonrası yanıt değerlendirme amacıyla RECIST kriterlerinin yeni versiyonları olan irRECIST ve iRECIST gibi kriterler önerilmekle birlikte, F-18 FDG PET görüntüleme hem tedavi yanıtının metabolik olarak değerlendirilmesi hem de immün ilişkili advers etkilerin saptanarak genel immün yanıtın gözlemlenmesi için daha etkili bir yöntemdir. Bu amaçla, RECIST 1.1 kriterinde yer alan anatomik boyut değişimlerini ve SUL_{pik} değişimlerini içeren, morfolojik ve metabolik kriterlerin kombinasyonuna dayalı İmmün Kontrol-Noktası İnhibitör Tedavisi Yanıtının Erken Öngörüsü için PET/BT Kriterleri (*PET/CT Criteria for Early Prediction of Response to Immune Checkpoint Inhibitor Therapy* - PECRIT) kriterleri geliştirilmiştir (67). İmmünoterapi yanıtının değerlendirilmesinde PET görüntülemeyi kullanan bir başka yeni kriter ise immünoterapiler için PET Yanıt Değerlendirme Kriterleri (*PET Response Evaluation Criteria for Immunotherapy* - PERCIMT) kriterleridir. PERCIMT kriterleri, SUV değişimleri yerine progresif hastalık varlığını saptamak için yeni ortaya çıkan lezyonların sayılarının ve boyutlarının birlikte değerlendirilmesine dayalıdır (68). Bu iki kriterde de anatomik ve metabolik değerlendirmenin yanı sıra psödoprogresyon ve gerçek progresyon ayrımı için klinik iyileşme varlığı değerlendirmelerde yer almaktadır. Bu kriterlere ek olarak, İmmünoterapiye göre modifiye edilmiş PERCIST (*Immunotherapy-Modified PERCIST* - imPERCIST), İmmün PERCIST (*Immune PERCIST* - iPERCIST) ve lenfomalarda immün tedavi etkinliğini değerlendiren Lenfoma İmmünoterapi Yanıt Kriterleri (*Lymphoma Response to Immunotherapy Criteria* - LYRIC) gibi farklı PET yanıt değerlendirme kriterleri bulunmaktadır (69). Bu kriterlerin ortak özellikleri, yeni gelişen lezyonların doğrudan progresif hastalık lehine değerlendirilmemesi, belirsiz yanıt veya doğrulanmamış progresif metabolik hastalık gibi ara kategorilerin değerlendirme sürecine dahil edilmesidir. İmmünoterapi etkinliğinin F-18 FDG PET görüntüleme ile doğru bir şekilde değerlendirilebilmesi, gerçek progresyonun psödoprogresyondan ayırt edilebilmesi için tedavi sonrasında optimum görüntüleme zamanının ne olacağına ilişkin kesin bir veri bulunmamaktadır. Ancak, yapılan çeşitli çalışmalarda 12 haftadan önce yapılan PET görüntülemelerinde psödoprogresyon bulgusunun daha sık olduğu, 12. haftadan sonraki görüntülemelerde ise bu sıklığın azaldığı belirtilmektedir. İmmünoterapiye yanıt değerlendirilmesinde PET görüntülemenin rolünü, yeni yanıt kriterlerinin etkinliğini ve tedavi sonrası optimum görüntüleme süresini değerlendirecek çok merkezli, geniş hasta popülasyonlu yeni çalışmalara gereksinim vardır.

Onkolojik Tedavi Yanıtı Değerlendirmede PET/MR

PET ve MR görüntülemelerinin eş zamanlı olarak yapılabilmesi, MR'nin anatomik ve fonksiyonel verileri ile PET görüntülemenin moleküler ve metabolik verilerinin birlikte değerlendirilmesi imkanını sunmaktadır (6). MR'nin yüksek yumuşak

doku kontrastı özelliği tümörlerin tedavi sürecindeki anatomik değişimlerini saptamaya yararken, tümörün hücresel yoğunluğunu gösteren ADC değerleri ile tümör hücrelerinin metabolik aktivitesini yansıtan SUV değerlerinin karşılaştırılabilmesi PET/MR ile mümkündür (70). Onkolojik tedavi yanıtının değerlendirilmesinde PET/BT'nin rolüne ilişkin çeşitli çalışmalar bulunmaktadır. PET/MR görüntülemenin yeni bir görüntüleme modalitesi olması ve sınırlı sayıda merkezde bulunması nedeniyle onkolojik tedavi yanıtı değerlendirmede eş zamanlı PET/MR'nin rolünü ve katkısını değerlendiren çalışma sayısı daha az olup, bu çalışmalar genellikle küçük sayıda hasta popülasyonları ile yapılmıştır. Literatürdeki çalışmaların büyük bir kısmı PET/BT ve multiparametrik MR görüntülemenin bulgularının karşılaştırmalı ve birlikte değerlendirildiği çalışmalar şeklindedir. PET/MR görüntülemenin onkolojik tedavi yanıtı değerlendirmesindeki rolünün ve katkısının daha iyi ortaya konulabilmesi için daha geniş hasta popülasyonlarıyla, solid tümörleri ve hematolojik maligniteleri kapsayan, farklı tedavi modalitelerini içeren karşılaştırmalı çalışmalara ihtiyaç bulunmaktadır.

RECIST ve PERCIST kriterleri tümör lezyonlarının tedaviye gösterdiği değişimin farklı yönlerini incelemektedir. Meme kanseri tanılı hastalarda neoadjuvan tedaviye yanıtın değerlendirildiği bir çalışmada, RECIST kriterleri kullanılarak yapılan anatomik değerlendirme ile daha yüksek özgüllük (%94,4) düzeyine ulaşılırken, PERCIST kriterleri ile yapılan metabolik değerlendirme ile daha yüksek duyarlılık (%100) düzeyine ulaşılmıştır (71). Çalışmaya göre, tedavi yanıtının belirlenmesinde iki farklı değerlendirme kriterinin birbirlerini tamamlayıcı nitelikte olduğu söylenebilir. Yumuşak doku sarkomu tanılı hastalarda neoadjuvan tedavi etkinliğinin PET/MR ile değerlendirildiği bir başka çalışmada ise PERCIST kriterine göre yapılan metabolik değerlendirmenin anatomik RECIST kriterine ve lezyonun kontrastlanma düzeyindeki değişimleri esas alan Choi kriterine göre yapılan değerlendirmelerden daha yüksek tanısal doğruluğa sahip olduğu belirtilmektedir (72). PET/BT görüntülemesi gibi simültane PET/MR görüntülemesi de tedavi yanıtında hem anatomik hem de metabolik yanıt değerlendirme kriterlerinin birlikte kullanımına fırsat sunmaktadır (Şekil 1). Ancak PET/MR, MR'nin yüksek uzaysal çözünürlüğü, yüksek yumuşak doku kontrastı ve DWI gibi fonksiyonel görüntüleme parametreleri ile PET/BT'nin kısıtlı olduğu alanlarda, belirgin FDG tutulumu göstermeyen yumuşak doku tümörlerinin ve kemik iliği tutulumlarının saptanmasında tanıya katkı sağlamaktadır. Baş-boyun tümörlerinde radyoterapi sonrası dönemde yanlış-pozitif enflamatuvar F-18 FDG tutulumlarının ayrımında MR görüntülemenin yüksek yumuşak doku kontrastı tanıya yardımcı olmaktadır (73). Ayrıca DWI ile elde edilen ADC haritalaması, tümörün hücresel yoğunluğu hakkında sağladığı bilgi ile tedavi sonrası dönemde hem anatomik değerlendirmeye hem de metabolik değerlendirmeye katkı sağlamaktadır (Şekil 2 ve 3). Bunun yanında, özellikle beyin tümörlerinde anatomik MR görüntülemenin kısıtlı kaldığı tedavi sonrası skar dokusu/rezidüel-nüks hastalık ayrımında PET görüntülemenin sağladığı moleküler bilgi ile multiparametrik fonksiyonel MR verileri birbirlerini tamamlayıcı niteliktedir (74,75).

Serviks kanserli olgularda yapılan çeşitli çalışmalarda tümör metabolizması ve tümör hücresel yoğunluğuna ilişkin sayısal parametrelerin tedavi yanıtı ve hasta sağkalımı ile anlamlı ilişki gösterdikleri belirtilmiştir. Bu çalışmalara göre, yüksek SUV_{maks} ve düşük ADC değerleri kötü prognozla ilişkili olup, SUV ve ADC değerleri arasında anlamlı negatif korelasyon mevcuttur. Tedaviye yanıt veren olgularda tümör boyutlarında, SUV parametrelerinde ve dinamik kontrastlı incelemeye ilişkin sayısal perfüzyon parametrelerinde belirgin azalma izlenirken, ADC değerlerinde anlamlı artış izlenmiştir (76,77). Orofaringeal skuamöz hücreli karsinom tanılı hastalarda PET/MR kullanılarak yapılan bir çalışmada tedavi öncesi görüntülemeden elde edilen ADC, MTV ve TLG parametrelerinin tam remisyon gösteren ve göstermeyen olguları öngörmede başarılı olduğu saptanmıştır (78). Cerrahi rezeksiyon yapılan baş-boyun kanserli olgularda cerrahi sonrası rekürrensi öngörmek amacıyla cerrahi öncesi PET/MR görüntüleme parametrelerinin kullanıldığı bir çalışmada rekürrens olan olgularda daha yüksek "MTV/ortalama ADC" ve "TLG/ortalama ADC" değerlerinin saptandığı, bu parametrelerin cerrahi sonrası rekürrensi öngörmede bağımsız prediktör olduğu bildirilmiştir. Bu çalışma metabolik/volümetrik PET parametreleri ile tümör hücresel yoğunluğu gösteren ADC parametresinin birlikte kullanımı açısından dikkat çekicidir (79).

Lenfoma ve sarkom tanılı pediatrik ve genç erişkin hasta grubunda tedavi yanıtının değerlendirilmesinde tüm vücut DWI ve F-18 FDG PET/MR görüntülemeyi karşılaştıran bir çalışmada iki görüntüleme yöntemi arasında yüksek uyum olduğu, interim görüntülemede tedaviye yanıt veren olgularda yanıt vermeyen olgulara göre anlamlı olarak daha düşük SUV_{maks} ve daha yüksek ADC değerleri görüldüğü belirtilmiştir

(80). Aynı çalışmada DWI ve PET/MR görüntüleme arası uyumsuzluk olan olgularda metabolik tümör yanıtının hücresel yanıta göre daha erken geliştiği ve bu hastalarda interim değerlendirmenin diğer hastalara göre daha erken dönemde (4-8 haftaya karşın 8-12 hafta sonra) yapıldığı bildirilmiştir. Yapılan başka çalışmalarda da kemoterapinin ilk önce tümör glikoz metabolizmasını etkilediği, hücre ölümü ve buna bağlı artmış proton difüzyonunun daha sonra ortaya çıktığı gösterilmiştir (81,82). Neoadjuvan kemo-radyoterapi alan lokal ileri evre rektum kanserli olgularda F-18 FDG PET ve DWI parametrelerinin katkısını değerlendiren bir çalışmada ise tedavi sonunda farklı SUV parametrelerinin, MTV ve TLG değerlerinin tedaviye yanıt veren olgularda yanıt vermeyen olgulara göre anlamlı olarak daha düşük olduğu, ADC değerlerinin ise daha erken dönemde interim değerlendirmede tedavi yanıtını öngörmede tanıya katkı sağladığı belirtilmiştir (83). Bu çalışmaya benzer şekilde, neoadjuvan kemo-radyoterapi alan özefagus kanserli olgularda yapılan çok merkezli prospektif bir çalışmada tedavi bitiminde SUV ve TLG'de, ara değerlendirmede ise ADC değerinde izlenen değişimlerin patolojik tam yanıt veren olguları diğer olgulardan ayırt etmede yardımcı olduğu gösterilmiştir (84). Bu çalışmalarda elde edilen bulgular, tedavi yanıtının erken dönemde değerlendirilmesi için yapılan interim görüntülemelerde F-18 FDG PET ve DWI parametrelerinin birbirlerini tamamlayıcı nitelikte bilgi verebileceğini düşündürmektedir. Ayrıca tedavi sürecinde tümörlerin metabolik aktivitesinde ve hücresel yoğunluğunda görülen değişimler, anatomik boyut değişimlerini öncelemektedir. Neoadjuvan tedavi alan pankreas adenokarsinomu tanılı olgularda erken dönem (4. hafta) tedavi yanıtının PET/MR ile değerlendirildiği bir çalışmada, tedaviye yanıt veren ve vermeyen olgular arasında tümör boyutlarındaki değişim bakımından anlamlı farklılık görülmezken, yanıt gösteren olgularda primer tümöre ait MTV ve TLG değerlerinde daha belirgin azalma ve ADC

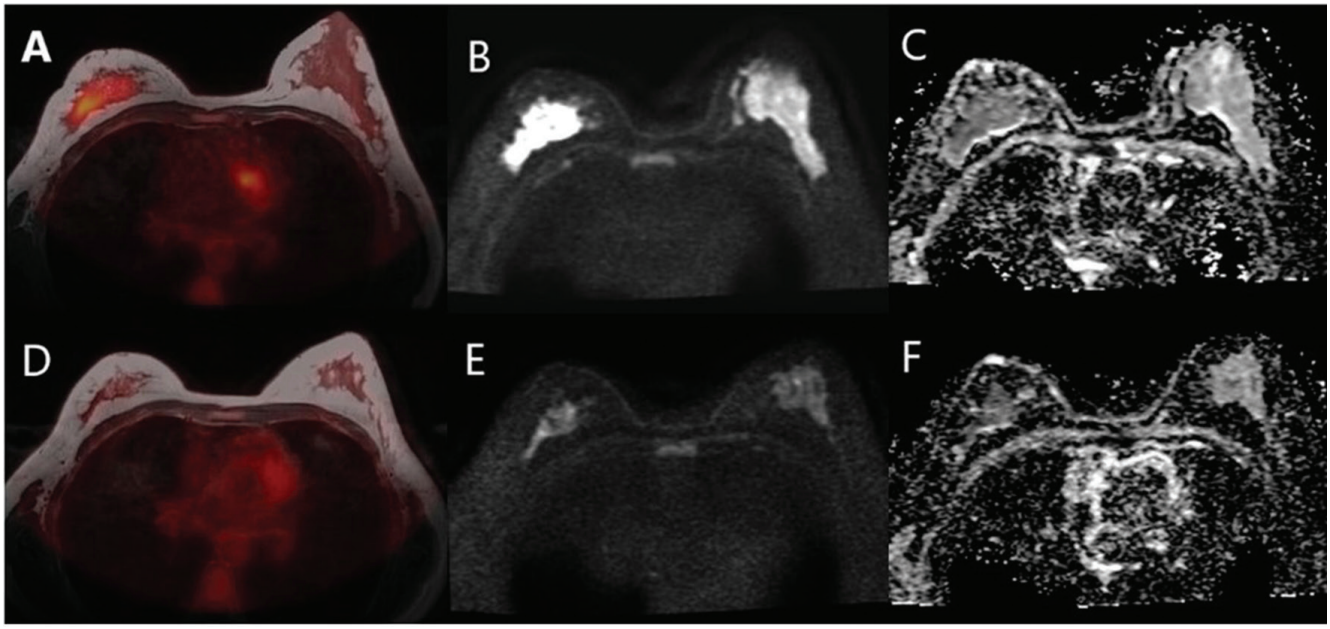

Şekil 1. Meme invaziv lobüler karsinomu tanılı hastanın neoadjuvan tedavi öncesi (A-C) ve sonrası (D-F) F-18 FDG PET/MR görüntüleri. Tedavi öncesi aksiyel T1-FDG PET füzyon görüntüsünde sağ memede patolojik aktivite tutulumu gösteren kitle lezyonu izlenmektedir (A). Neoadjuvan kemo-radyoterapi sonrası alınan aksiyel T1-FDG PET füzyon görüntüsünde sağ memede kitle boyutları küçülmüş olup, tam metabolik yanıt ile uyumlu görünüm mevcuttur (D). Aynı görüntüleme seansı içerisinde alınan fonksiyonel MR görüntülemesinde tedavi öncesi dönemde sağ memedeki kitle lezyonunda karşı sağlıklı meme dokusuna göre DWI'da (b:800) sinyal artışı (B) ve ADC haritasında belirgin difüzyon kısıtlaması dikkati çekmektedir (C). Tedavi sonrası alınan görüntülerde ise metabolik ve anatomik yanıt ile uyumlu biçimde sinyal artışı ve difüzyon kısıtlamasının belirgin olarak azaldığı izlenmektedir (E, F). Cerrahi sonrası histopatolojik değerlendirme patolojik tam yanıt ile uyumlu olarak raporlanmıştır

FDG: Florodeoksiglikoz, PET/BT: Pozitron emisyon tomografisi/bilgisayarlı tomografi, MR: Manyetik rezonans, ADC: Görünür difüzyon katsayısı, DWI: Difüzyon ağırlıklı MR görüntülemesi

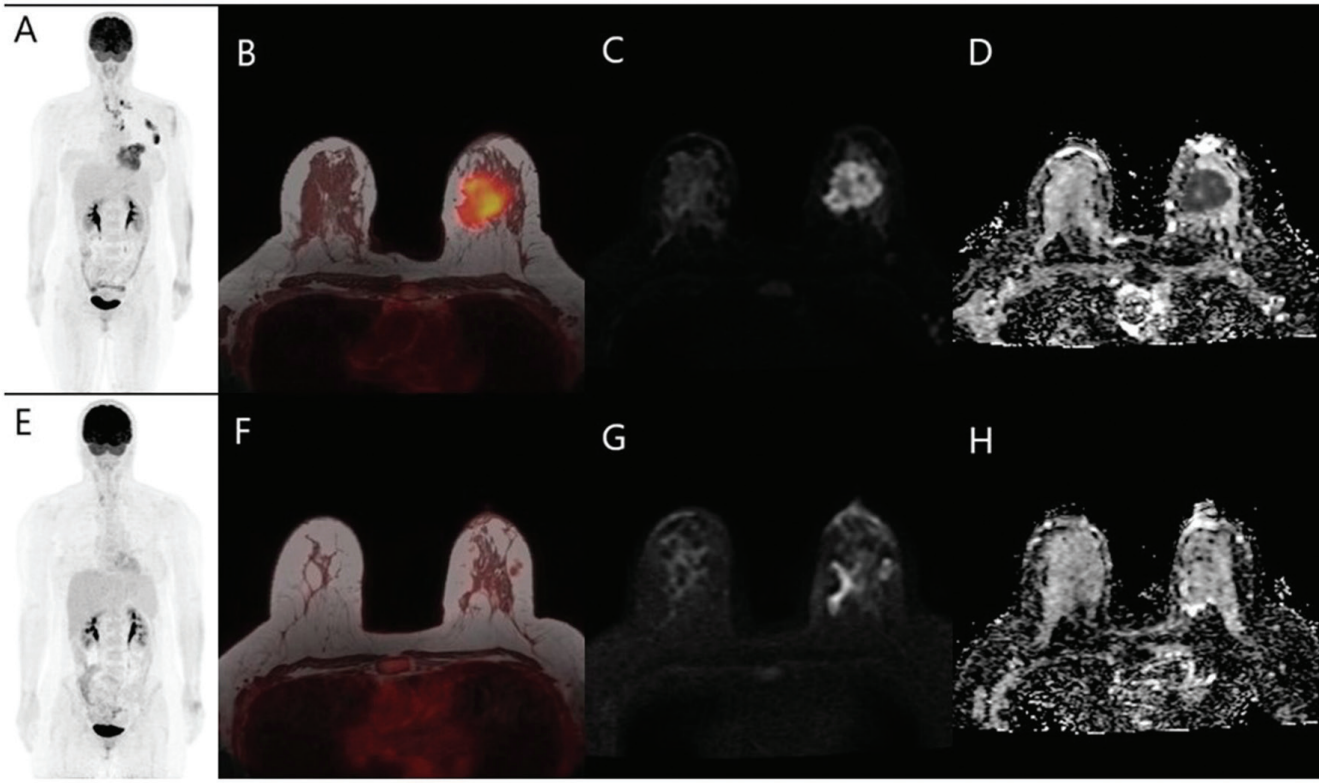

Şekil 2. Meme invaziv duktal karsinomu tanılı hastanın neoadjuvan kemoterapi öncesi (A-D) ve sonrası (E-H) F-18 FDG PET/MR görüntüleri. Hastanın tedavi öncesi dönemde MIP görüntüsünde sol memede kitleye ait patolojik FDG tutulumuna ek olarak bilateral supraklaviküler alanda, mediastende ve sol aksillada patolojik lenf nodları dikkati çekmektedir (A). Tedavi sonrası döneme ait MIP görüntülerinde ise patolojik FDG tutulumları kaybolmuştur (E). Hastanın meme koilleri kullanılarak alınan aksiyel T1 füzyon görüntüsünde tedavi öncesi dönemde yoğun FDG tutulumu gösteren kitle lezyonu izlenirken (B), tedavi sonrası dönemde kitlenin boyutları belirgin olarak küçülmüş ve tam metabolik yanıt ile uyumlu bulgular izlenmiştir (F). Alınan DWI (b:800) ve ADC görüntülerinde sol memede tanımlanan kitlede belirgin sinyal artışı ve difüzyon kısıtlaması izlenmektedir (C, D). Tedavi sonrası dönemde sol memede heterojen sinyal artışının azalmakla birlikte hafif düzeyde heterojen olarak devam ettiği (G), difüzyon kısıtlamasının ise kaybolduğu dikkati çekmektedir (H). Cerrahi rezeksiyon sonrası yapılan histopatolojik değerlendirme, patolojik tam yanıt ile uyumludur

FDG: Florodeoksiglikoz, PET/BT: Pozitron emisyon tomografisi/bilgisayarlı tomografi, MR: Manyetik rezonans, ADC: Görünür difüzyon katsayısı, DWI: Difüzyon ağırlıklı MR görüntülemesi, MIP: Maksimum yoğunlukta projeksiyon

değerlerinde daha belirgin artış gözlenmiştir. Çalışma sonucunda MTV, TLG ve ADC parametrelerinin hasta sağkalımının öngörülmesine anlamlı katkı sağladığı da belirtilmiştir (85).

DWI parametrelerine ek olarak kontrastlı MR görüntülemeden elde edilen lezyon boyutu ve kontrastlanma paternlerine ilişkin bilgiler, tedavi yanıtının değerlendirilmesinde metabolik PET verilerini tamamlayıcı nitelik gösterebilmektedir. Neoadjuvan kemoterapi alan meme kanseri tanılı hastalarda F-18 FDG PET ve dinamik kontrastlı MR görüntülemenin birlikte değerlendirildiği bir çalışmada, tedavi öncesi ve sonrası görüntülemelerde SUL_{pik} değerlerinde ve anatomik tümör boyutlarında görülen değişimin patolojik tam yanıt gösteren olgularda diğer olgulara göre daha yüksek düzeyde olduğu, SUL_{pik} değerindeki değişimin tedavi sonrası patolojik tam yanıtı öngörmede bağımsız prediktör olduğu bildirilmiştir (86). Meme kanserli olgularda erken dönemde neoadjuvan tedavi etkinliğinin PET/MR ile değerlendirildiği bir başka çalışmada, patolojik tam yanıt gösteren olgularda tam yanıt göstermeyen olgulara göre TLG değerinde ve kontrastlı MR görüntülemeden elde edilen sinyal artış oranında (*signal enhancement ratio* - SER) daha belirgin azalma izlenmiştir. Çalışmada ayrıca patolojik tam yanıtı erken dönemde öngörmede TLG'nin yüksek özgüllük

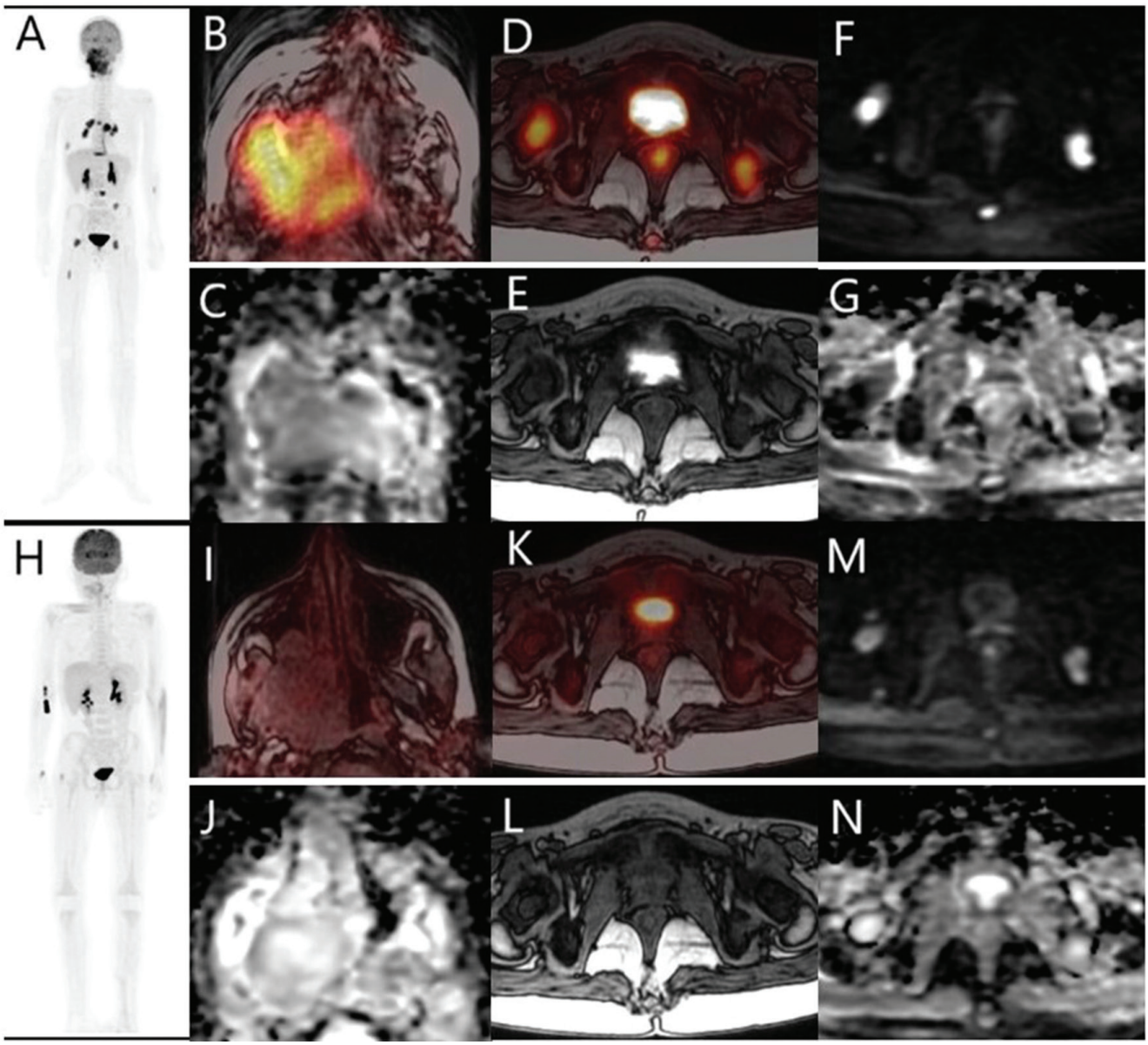

Şekil 3. Yüksek dereceli (Ki 67 indeksi %80) embriyonel rabdomyosarkom tanılı hastanın primer evreleme (A-G) ve tedavi yanıtı değerlendirme amacıyla (H-N) yapılan F-18 FDG PET/MR görüntüleri. Hastanın tedavi öncesi MIP görüntüsünde nazofarinkste kitlenin yanı sıra boyunda, mediastende patolojik tutulum gösteren lenf nodları ve kemik yapılarda multiple odakta metastatik lezyonları izlenmektedir (A). Tedavi sonrası MIP görüntüsünde ise patolojik aktivite tutulumlarının kaybolduğu dikkati çekmektedir (H). Nazofaringeal kitleye ait aksiyel T1 füzyon görüntüsü (B) ve ADC haritasında (C) yoğun FDG tutulumu ve difüzyon kısıtlaması izlenmektedir. Tedavi sonrasında ise kitlenin boyutlarının bir miktar küçülmesine karşın metabolik aktivitesinin tama yakın kaybolarak yer yer minimal düzeyde devam ettiği (I), difüzyon kısıtlamasının ise belirgin olarak kaybolduğu görülmektedir (J). Kitlenin cerrahi eksizyonu sonrasında yapılan histopatolojik incelemede Ki-67 indeksi %1 olarak saptanmıştır. Sağ femur ve sol iskiumda yerleşimli metastatik kemik lezyonlarının (E) tedavi öncesi dönemde yoğun FDG tutulumu (D), DWI'da (b:1000) sinyal artışı (F) ve ADC haritasında difüzyon kısıtlaması gösterdiği (G) izlenmektedir. Tedavi sonrasında kemiklerde anatomik lezyonlar devam etmekte olup (L), DWI sinyal artışı bir miktar azalmıştır (M). Kemik lezyonlarının FDG tutulumlarının ve difüzyon kısıtlama bulgularının ise tamamen kaybolduğu izlenmektedir (K, N)

FDG: Florodeoksiglikoz, MR: Manyetik rezonans, ADC: Görünür difüzyon katsayısı, DWI: Difüzyon ağırlıklı MR görüntülemesi, MIP: Maksimum yoğunlukta projeksiyon

gösterdiği, SER değerinin ise yüksek duyarlılık düzeyi ile metabolik görüntülemenin tanısal doğruluğunu artırmaya katkı sağladığı belirtilmektedir (87). PET/MR görüntülemeden elde edilen, tümör metabolizmasına, hücresel yoğunluğuna ve kontrastlanma paternine ilişkin parametreler tedavi yanıtının erken dönemde değerlendirilmesine ve tedaviye dirençli, yanıtsız olgularda erken tedavi protokolü değişimine olanak vermektedir. Bu çalışmalar, MR ve PET verilerinin tedavi yanıtının öngörülmesinde ve izleminde birbirlerini tamamlayıcı nitelikte olduğunu göstermektedir. Eşzamanlı PET/MR, tümör biyolojisinin farklı yönlerine ve lezyon anatomisine ilişkin daha bütünsel bir bilgi sağlayarak erken dönemde tedavi yanıtının değerlendirilmesine ve öngörülmesine katkı sağlama potansiyeline sahiptir (Şekil 4).

Sonuç

Onkolojide tedavi yanıtının değerlendirilmesi, hasta yönetimi ve tedavi protokollerinin modifikasyonu açısından oldukça önemlidir. Çeşitli biyokimyasal ve histopatolojik belirteçlerin yanı sıra anatomik ve moleküler görüntüleme yöntemlerinden elde edilen parametreler onkolojide tedavi yanıtının öngörülmesinde ve izleminde klinik karar verme süreçlerinin vazgeçilmez parçası haline gelmiştir. Son yıllarda geliştirilen bir hibrit görüntüleme yöntemi olarak PET/MR, MR görüntülemenin yüksek yumuşak doku kontrastı sayesinde tedavi yanıtının anatomik olarak değerlendirilebilmesini sağlarken, PET görüntülerinden elde edilen moleküler/metabolik bilgilerin multiparametrik MR görüntülerinden elde edilebilen çeşitli fonksiyonel parametreler ile kombinasyonu, tümör biyolojisinin metabolizma, hücre yoğunluğu ve perfüzyon gibi farklı özelliklerine ait bütünleyici bilgiler sağlayarak onkolojik tedavi yanıtının anatomik boyut değişimlerinden daha erken dönemde değerlendirilebilmesini mümkün hale getirmektedir. Tedavi yanıtının erken dönemde değerlendirilebilmesi, özellikle tedaviye dirençli olgularda tedavi protokollerinin daha hızlı bir şekilde modifikasyonunu kolaylaştırmaktadır. Yapılan çalışmalar, PET verilerinin çeşitli anatomik ve fonksiyonel MR verileri ile birlikteliğinin tedavi yanıtının daha bütünsel olarak değerlendirilmesinde, hasta prognozunun öngörülmesinde PET/MR görüntülemenin ciddi bir potansiyel taşıdığını göstermektedir. F-18 FDG ve FDG dışı yeni radyofarmasötiklerle yapılan PET/

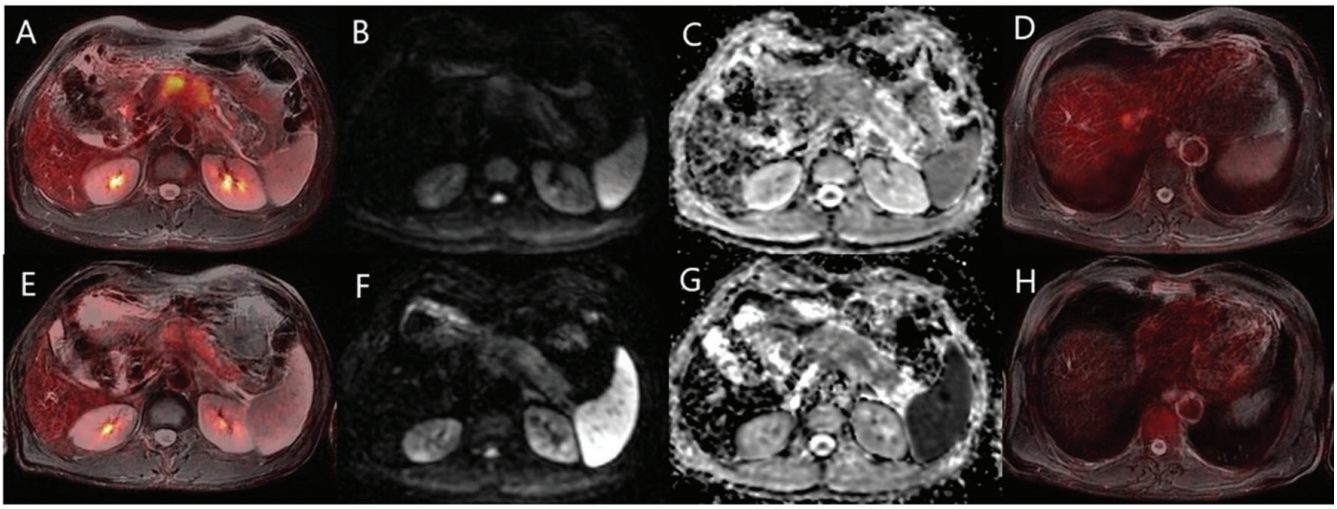

Şekil 4. Pankreas adenokarsinomu tanılı hastanın tedavi öncesi (A-D) ve tedavi sonrası erken dönem yanıt değerlendirme amacıyla (E-H) yapılan F-18 FDG PET/MR görüntüleri. Tedavi öncesi dönemde aksiyel T2 füzyon görüntüde pankreas gövde ve kuyruk kesiminde izlenen kitlede patolojik FDG tutulumu (A), DWI'da (b:1000) sinyal artışı (B) ve ADC haritasında heterojen tarzda difüzyon kısıtlamaları (C) izlenmektedir. Primer evreleme görüntülemesinde ayrıca karaciğer kubbe kesiminde FDG tutulumu gösteren metastatik lezyon dikkati çekmektedir (D). 3 kür kemoterapi sonrası yapılan ara değerlendirmede pankreasta tanımlanan kitle lezyonunun boyutlarında ve metabolik aktivitesinde kısmi azalma izlenmekte olup bulgular parsiyel yanıt ile uyumludur (E). DWI (F) ve ADC haritasında (G) ise pankreasta kitle lezyonunda sinyal artışı ve difüzyon kısıtlamasının devam ettiği dikkati çekmektedir. Karaciğer kubbe kesiminde izlenen lezyonda tam metabolik yanıt izlenirken, anatomik olarak parsiyel yanıt izlenmiştir (H). Hastanın takiplerinde CA 19-9 ve CEA düzeylerinde artış görülmüş, tedavi süreci bitiminde yapılan PET/MR görüntülemesinde progresyon ile uyumlu bulgular saptanmıştır

FDG: Florodeoksiglikoz, PET/BT: Pozitron emisyon tomografisi/bilgisayarlı tomografi, MR: Manyetik rezonans, ADC: Görünür difüzyon katsayısı, DWI: Difüzyon ağırlıklı MR görüntülemesi

MR görüntülemeden elde edilen farklı parametrelerin, çeşitli malignite türlerinde farklı tedavi modalitelerinin etkinliğinin değerlendirilmesindeki rolünü inceleyen çok merkezli, geniş hasta popülasyonlu, karşılaştırmalı daha çok çalışmaya ihtiyaç vardır.

Kaynaklar

1. Harris LN, Ismaila N, McShane LM, et al. Use of Biomarkers to Guide Decisions on Adjuvant Systemic Therapy for Women With Early-Stage Invasive Breast Cancer: American Society of Clinical Oncology Clinical Practice Guideline. J Clin Oncol 2016;34:1134-1150.
2. Gillman JA, Pantel AR, Mankoff DA, Edmonds CE. Update on Quantitative Imaging for Predicting and Assessing Response in Oncology. Semin Nucl Med 2020;50:505-517.
3. O'Connor JP, Aboagye EO, Adams JE, et al. Imaging biomarker roadmap for cancer studies. Nat Rev Clin Oncol 2017;14:169-186.
4. Beyer T, Townsend DW, Brun T, et al. A combined PET/CT scanner for clinical oncology. J Nucl Med 2000;41:1369-1379.
5. Mankoff DA, O'Sullivan F, Barlow WE, Krohn KA. Molecular imaging research in the outcomes era: measuring outcomes for individualized cancer therapy. Acad Radiol 2007;14:398-405.
6. Ehman EC, Johnson GB, Villanueva-Meyer JE, et al. PET/MRI: Where might it replace PET/CT? J Magn Reson Imaging 2017;46:1247-1262.
7. Schäfer JF, Gatidis S, Schmidt H, et al. Simultaneous whole-body PET/MR imaging in comparison to PET/CT in pediatric oncology: initial results. Radiology 2014;273:220-231.
8. Hirsch FW, Sattler B, Sorge I, et al. PET/MR in children. Initial clinical experience in paediatric oncology using an integrated PET/MR scanner. Pediatr Radiol 2013;43:860-875.
9. Kuhn FP, Hüllner M, Mader CE, et al. Contrast-enhanced PET/MR imaging versus contrast-enhanced PET/CT in head and neck cancer: how much MR information is needed? J Nucl Med 2014;55:551-558.
10. Cheng Y, Bai L, Shang J, et al. Preliminary clinical results for PET/MR compared with PET/CT in patients with nasopharyngeal carcinoma. Oncol Rep 202;43:177-187.
11. Queiroz MA, Hüllner M, Kuhn F, et al. PET/MRI and PET/CT in follow-up of head and neck cancer patients. Eur J Nucl Med Mol Imaging 2014;41:1066-1075.
12. Nie J, Zhang J, Gao J, et al. Diagnostic role of 18F-FDG PET/MRI in patients with gynecological malignancies of the pelvis: A systematic review and meta-analysis. PLoS One 2017;12:e0175401.
13. Fiaschetti V, Calabria F, Crusco S, et al. MR-PET fusion imaging in evaluating adnexal lesions: a preliminary study. Radiol Med 2011;116:1288-1302.
14. Grueneisen J, Nagarajah J, Buchbender C, et al. Positron Emission Tomography/Magnetic Resonance Imaging for Local Tumor Staging in Patients With Primary Breast Cancer: A Comparison With Positron Emission Tomography/Computed Tomography and Magnetic Resonance Imaging. Invest Radiol 2015;50:505-513.
15. Melsaether AN, Raad RA, Pujara AC, et al. Comparison of Whole-Body (18)F FDG PET/MR Imaging and Whole-Body (18) F FDG PET/CT in Terms of Lesion Detection and Radiation Dose in Patients with Breast Cancer. Radiology 2016;281:193-202.
16. Eisenhauer EA, Therasse P, Bogaerts J, et al. New response evaluation criteria in solid tumours: revised RECIST guideline (version 1.1). Eur J Cancer 2009;45:228-247.
17. Kimura M, Tominaga T. Outstanding problems with response evaluation criteria in solid tumors (RECIST) in breast cancer. Breast Cancer 2002;9:153-159.
18. Sorace AG, Elkassem AA, Galgano SJ, et al. Imaging for Response Assessment in Cancer Clinical Trials. Semin Nucl Med 2020;50:488-504.
19. Klenk C, Gawande R, Uslu L, et al. Ionising radiation-free whole-body MRI versus (18)F-fluorodeoxyglucose PET/CT scans for children and young adults with cancer: a prospective, non-randomised, single-centre study. Lancet Oncol 2014;15:275-285.
20. Padhani AR, Liu G, Koh DM, et al. Diffusion-weighted magnetic resonance imaging as a cancer biomarker: consensus and recommendations. Neoplasia 2009;11:102-125.
21. Dudeck O, Zeile M, Pink D, et al. Diffusion-weighted magnetic resonance imaging allows monitoring of anticancer treatment effects in patients with soft-tissue sarcomas. J Magn Reson Imaging 2008;27:1109-1113.
22. Le Bihan D, Breton E, Lallemand D, Grenier P, Cabanis E, Laval-Jeantet M. MR imaging of intravoxel incoherent motions: application to diffusion and perfusion in neurologic disorders. Radiology 1986;161:401-407.
23. Guo Y, Cai YQ, Cai ZL, et al. Differentiation of clinically benign and malignant breast lesions using diffusion-weighted imaging. J Magn Reson Imaging 2002;16:172-178.
24. Razek AA, Gaballa G, Denewer A, Nada N. Invasive ductal carcinoma: correlation of apparent diffusion coefficient value with pathological prognostic factors. NMR Biomed 2010;23:619-623.
25. Siegel MJ, Jokerst CE, Rajderkar D, et al. Diffusion-weighted MRI for staging and evaluation of response in diffuse large B-cell lymphoma: a pilot study. NMR Biomed 2014;27:681-691.
26. Kyriazi S, Collins DJ, Messiou C, et al. Metastatic ovarian and primary peritoneal cancer: assessing chemotherapy response with diffusion-weighted MR imaging--value of histogram analysis of apparent diffusion coefficients. Radiology 2011;261:182-192.
27. Chenevert TL, McKeever PE, Ross BD. Monitoring early response of experimental brain tumors to therapy using diffusion magnetic resonance imaging. Clin Cancer Res 1997;3:1457-1466.
28. Galbán CJ, Hoff BA, Chenevert TL, Ross BD. Diffusion MRI in early cancer therapeutic response assessment. NMR Biomed 2017;30:10.1002/nbm.3458.

29. Partridge SC, Zhang Z, Newitt DC, et al. Diffusion-weighted MRI Findings Predict Pathologic Response in Neoadjuvant Treatment of Breast Cancer: The ACRIN 6698 Multicenter Trial. Radiology 2018;289:618-627.
30. Mayerhoefer ME, Karanikas G, Kletter K, et al. Evaluation of Diffusion-Weighted Magnetic Resonance Imaging for Follow-up and Treatment Response Assessment of Lymphoma: Results of an 18F-FDG-PET/CT-Controlled Prospective Study in 64 Patients. Clin Cancer Res 2015;21:2506-2513.
31. Afaq A, Andreou A, Koh DM. Diffusion-weighted magnetic resonance imaging for tumour response assessment: why, when and how? Cancer Imaging 2010;10:S179-188.
32. Oka K, Yakushiji T, Sato H, Hirai T, Yamashita Y, Mizuta H. The value of diffusion-weighted imaging for monitoring the chemotherapeutic response of osteosarcoma: a comparison between average apparent diffusion coefficient and minimum apparent diffusion coefficient. Skeletal Radiol 2010;39:141-146.
33. Young H, Baum R, Cremerius U, et al. Measurement of clinical and subclinical tumour response using [18F]-fluorodeoxyglucose and positron emission tomography: review and 1999 EORTC recommendations. European Organization for Research and Treatment of Cancer (EORTC) PET Study Group. Eur J Cancer 1999;35:1773-1782.
34. Wahl RL, Jacene H, Kasamon Y, Lodge MA. From RECIST to PERCIST: Evolving Considerations for PET response criteria in solid tumors. J Nucl Med 2009;50(Suppl 1):122S-150S.
35. Michaelis LC, Ratain MJ. Measuring response in a post-RECIST world: from black and white to shades of grey. Nat Rev Cancer 2006;6:409-414.
36. Lim R, Eaton A, Lee NY, et al. 18F-FDG PET/CT metabolic tumor volume and total lesion glycolysis predict outcome in oropharyngeal squamous cell carcinoma. J Nucl Med 2012;53:1506-1513.
37. Chung HW, Lee KY, Kim HJ, Kim WS, So Y. FDG PET/CT metabolic tumor volume and total lesion glycolysis predict prognosis in patients with advanced lung adenocarcinoma. J Cancer Res Clin Oncol 2014;140:89-98.
38. Shankar LK, Hoffman JM, Bacharach S, et al. Consensus recommendations for the use of 18F-FDG PET as an indicator of therapeutic response in patients in National Cancer Institute Trials. J Nucl Med 2006;47:1059-1066.
39. Yanagawa M, Tatsumi M, Miyata H, et al. Evaluation of response to neoadjuvant chemotherapy for esophageal cancer: PET response criteria in solid tumors versus response evaluation criteria in solid tumors. J Nucl Med 2012;53:872-880.
40. Ding Q, Cheng X, Yang L, et al. PET/CT evaluation of response to chemotherapy in non-small cell lung cancer: PET response criteria in solid tumors (PERCIST) versus response evaluation criteria in solid tumors (RECIST). J Thorac Dis 2014;6:677-683.
41. Baratto L, Davidzon GA, Moghbel M, Hatami N, Iagaru A, Mittra ES. Comparison Between Different PET and CT-Based Imaging Interpretation Criteria at Interim Imaging in Patients With Diffuse Large B-Cell Lymphoma. Clin Nucl Med 2018;43:1-8.
42. Odawara S, Kitajima K, Katsuura T, Kurahashi Y, Shinohara H, Yamakado K. Tumor response to neoadjuvant chemotherapy in patients with esophageal cancer assessed with CT and FDG-PET/CT - RECIST 1.1 vs. PERCIST 1.0. Eur J Radiol 2018;101:65-71.
43. Shang J, Ling X, Zhang L, Tang Y, et al. Comparison of RECIST, EORTC criteria and PERCIST for evaluation of early response to chemotherapy in patients with non-small-cell lung cancer. Eur J Nucl Med Mol Imaging 2016;43:1945-1953.
44. Koshkin VS, Bolejack V, Schwartz LH, et al. Assessment of Imaging Modalities and Response Metrics in Ewing Sarcoma: Correlation With Survival. J Clin Oncol 2016;34:3680-3685.
45. Peterson LM, O'Sullivan J, Wu QV, et al. Prospective Study of Serial 18F-FDG PET and 18F-Fluoride PET to Predict Time to Skeletal-Related Events, Time to Progression, and Survival in Patients with Bone-Dominant Metastatic Breast Cancer. J Nucl Med 2018;59:1823-1830.
46. Riedl CC, Pinker K, Ulaner GA, et al. Comparison of FDG-PET/CT and contrast-enhanced CT for monitoring therapy response in patients with metastatic breast cancer. Eur J Nucl Med Mol Imaging 2017;44:1428-1437.
47. Min SJ, Jang HJ, Kim JH. Comparison of the RECIST and PERCIST criteria in solid tumors: a pooled analysis and review. Oncotarget 2016;7:27848-27854.
48. Boellaard R, Delgado-Bolton R, Oyen WJ, et al. FDG PET/CT: EANM procedure guidelines for tumour imaging: version 2.0. Eur J Nucl Med Mol Imaging 2015;42:328-354.
49. Kurland BF, Peterson LM, Shields AT, et al. Test-Retest Reproducibility of 18F-FDG PET/CT Uptake in Cancer Patients Within a Qualified and Calibrated Local Network. J Nucl Med 2019;60:608-614.
50. Turgeon GA, Iravani A, Akhurst T, et al. What 18F-FDG PET Response-Assessment Method Best Predicts Survival After Curative-Intent Chemoradiation in Non-Small Cell Lung Cancer: EORTC, PERCIST, Peter Mac Criteria, or Deauville Criteria? J Nucl Med 2019;60:328-334.
51. Patz EF Jr, Connolly J, Herndon J. Prognostic value of thoracic FDG PET imaging after treatment for non-small cell lung cancer. AJR Am J Roentgenol 2000;174:769-774.
52. Vera P, Mezzani-Saillard S, Edet-Sanson A, et al. FDG PET during radiochemotherapy is predictive of outcome at 1 year in non-small-cell lung cancer patients: a prospective multicentre study (RTEP2). Eur J Nucl Med Mol Imaging 2014;41:1057-1065.
53. Groheux D, Hindié E, Giacchetti S, et al. Early assessment with 18F-fluorodeoxyglucose positron emission tomography/computed tomography can help predict the outcome of neoadjuvant chemotherapy in triple negative breast cancer. Eur J Cancer 2014;50:1864-1871.
54. Humbert O, Cochet A, Riedinger JM, et al. HER2-positive breast cancer: 18F-FDG PET for early prediction of

response to trastuzumab plus taxane-based neoadjuvant chemotherapy. Eur J Nucl Med Mol Imaging 2014;41:1525-1533.

55. Kinahan PE, Perlman ES, Sunderland JJ, et al. The QIBA Profile for FDG PET/CT as an Imaging Biomarker Measuring Response to Cancer Therapy. Radiology 2020;294:647-657.
56. Cheson BD, Fisher RI, Barrington SF, et al. Recommendations for initial evaluation, staging, and response assessment of Hodgkin and non-Hodgkin lymphoma: the Lugano classification. J Clin Oncol 2014;32:3059-3068.
57. Barrington SF, Mikhaeel NG, Kostakoglu L, et al. Role of imaging in the staging and response assessment of lymphoma: consensus of the International Conference on Malignant Lymphomas Imaging Working Group. J Clin Oncol 2014;32:3048-3058.
58. Gallamini A, Hutchings M, Rigacci L, et al. Early interim 2-[18F] fluoro-2-deoxy-D-glucose positron emission tomography is prognostically superior to international prognostic score in advanced-stage Hodgkin's lymphoma: a report from a joint Italian-Danish study. J Clin Oncol 2007;25:3746-3752.
59. André MPE, Girinsky T, Federico M, et al. Early Positron Emission Tomography Response-Adapted Treatment in Stage I and II Hodgkin Lymphoma: Final Results of the Randomized EORTC/LYSA/FIL H10 Trial. J Clin Oncol 2017;35:1786-1794.
60. Johnson P, Federico M, Kirkwood A, et al. Adapted Treatment Guided by Interim PET-CT Scan in Advanced Hodgkin's Lymphoma. N Engl J Med 2016;374:2419-2429.
61. Casasnovas RO, Meignan M, Berriolo-Riedinger A, et al. SUVmax reduction improves early prognosis value of interim positron emission tomography scans in diffuse large B-cell lymphoma. Blood 2011;118:37-43.
62. Itti E, Meignan M, Berriolo-Riedinger A, et al. An international confirmatory study of the prognostic value of early PET/CT in diffuse large B-cell lymphoma: comparison between Deauville criteria and ΔSUVmax. Eur J Nucl Med Mol Imaging 2013;40:1312-1320.
63. Schöder H, Polley MC, Knopp MV, et al. Prognostic value of interim FDG-PET in diffuse large cell lymphoma: results from the CALGB 50303 Clinical Trial. Blood 2020;135:2224-2234.
64. Lheureux S, Denoyelle C, Ohashi PS, De Bono JS, Mottaghy FM. Molecularly targeted therapies in cancer: a guide for the nuclear medicine physician. Eur J Nucl Med Mol Imaging 2017;44(Suppl 1):41-54.
65. Pardoll DM. The blockade of immune checkpoints in cancer immunotherapy. Nat Rev Cancer 2012;12:252-264.
66. Aide N, Hicks RJ, Le Tourneau C, Lheureux S, Fanti S, Lopci E. FDG PET/CT for assessing tumour response to immunotherapy : Report on the EANM symposium on immune modulation and recent review of the literature. Eur J Nucl Med Mol Imaging 2019;46:238-250.
67. Cho SY, Lipson EJ, Im HJ, et al. Prediction of Response to Immune Checkpoint Inhibitor Therapy Using Early-Time-Point 18F-FDG PET/CT Imaging in Patients with Advanced Melanoma. J Nucl Med 2017;58:1421-1428.
68. Anwar H, Sachpekidis C, Winkler J, et al. Absolute number of new lesions on 18F-FDG PET/CT is more predictive of clinical response than SUV changes in metastatic melanoma patients receiving ipilimumab. Eur J Nucl Med Mol Imaging 2018;45:376-383.
69. Iravani A, Hicks RJ. Imaging the Cancer Immune Environment and Its Response to Pharmacologic Intervention, Part 1: The Role of 18F-FDG PET/CT. J Nucl Med 2020;61:943-950.
70. Rakheja R, Chandarana H, DeMello L, et al. Correlation between standardized uptake value and apparent diffusion coefficient of neoplastic lesions evaluated with whole-body simultaneous hybrid PET/MRI. AJR Am J Roentgenol 2013;201:1115-1119.
71. Kitajima K, Miyoshi Y, Yamano T, Odawara S, Higuchi T, Yamakado K. Assessment of tumor response to neoadjuvant chemotherapy in patients with breast cancer using MRI and FDG-PET/CT-RECIST 1.1 vs. PERCIST 1.0. Nagoya J Med Sci 2018;80:183-197.
72. Grueneisen J, Schaarschmidt B, Demircioglu A, et al. 18F-FDG PET/MRI for Therapy Response Assessment of Isolated Limb Perfusion in Patients with Soft-Tissue Sarcomas. J Nucl Med 2019;60:1537-1542.
73. Varoquaux A, Rager O, Dulguerov P, Burkhardt K, Ailianou A, Becker M. Diffusion-weighted and PET/MR Imaging after Radiation Therapy for Malignant Head and Neck Tumors. Radiographics 2015;35:1502-1527.
74. Hojjati M, Badve C, Garg V, et al. Role of FDG-PET/MRI, FDG-PET/CT, and Dynamic Susceptibility Contrast Perfusion MRI in Differentiating Radiation Necrosis from Tumor Recurrence in Glioblastomas. J Neuroimaging 2018;28:118-125.
75. Jena A, Taneja S, Jha A, et al. Multiparametric Evaluation in Differentiating Glioma Recurrence from Treatment-Induced Necrosis Using Simultaneous 18F-FDG-PET/MRI: A Single-Institution Retrospective Study. AJNR Am J Neuroradiol 2017;38:899-907.
76. Sarabhai T, Tschischka A, Stebner V, et al. Simultaneous multiparametric PET/MRI for the assessment of therapeutic response to chemotherapy or concurrent chemoradiotherapy of cervical cancer patients: Preliminary results. Clin Imaging 2018;49:163-168.
77. Nakamura K, Joja I, Kodama J, Hongo A, Hiramatsu Y. Measurement of SUVmax plus ADCmin of the primary tumour is a predictor of prognosis in patients with cervical cancer. Eur J Nucl Med Mol Imaging 2012;39:283-290.
78. Freihat O, Tóth Z, Pintér T, et al. Pre-treatment PET/MRI based FDG and DWI imaging parameters for predicting HPV status and tumor response to chemoradiotherapy in primary oropharyngeal squamous cell carcinoma (OPSCC). Oral Oncol 2021;116:105239.
79. Kim YI, Cheon GJ, Kang SY, et al. Prognostic value of simultaneous 18F-FDG PET/MRI using a combination of

metabolo-volumetric parameters and apparent diffusion coefficient in treated head and neck cancer. EJNMMI Res 2018;8:2.

80. Theruvath AJ, Siedek F, Muehe AM, et al. Therapy Response Assessment of Pediatric Tumors with Whole-Body Diffusion-weighted MRI and FDG PET/MRI. Radiology 2020;296:143-151.
81. Su H, Bodenstein C, Dumont RA, et al. Monitoring tumor glucose utilization by positron emission tomography for the prediction of treatment response to epidermal growth factor receptor kinase inhibitors. Clin Cancer Res 2006;12:5659-5667.
82. Cullinane C, Dorow DS, Kansara M, et al. An in vivo tumor model exploiting metabolic response as a biomarker for targeted drug development. Cancer Res 2005;65:9633-9636.
83. Uslu-Beşli L, Mermut Ö, Yardimci AH, Gündoğan C, Gürsu RU, Çermik TF. Comparison of 18F-FDG PET/CT and DW-MRI in assessment of neoadjuvant radiochemotherapy response in locally advanced rectal cancer patients. Rev Esp Med Nucl Imagen Mol (Engl Ed) 2021;40:19-29.
84. Borggreve AS, Goense L, van Rossum PSN, et al. Preoperative Prediction of Pathologic Response to Neoadjuvant Chemoradiotherapy in Patients With Esophageal Cancer Using 18F-FDG PET/CT and DW-MRI: A Prospective Multicenter Study. Int J Radiat Oncol Biol Phys 2020;106:998-1009.
85. Wang ZJ, Behr S, Consunji MV, et al. Early Response Assessment in Pancreatic Ductal Adenocarcinoma Through Integrated PET/MRI. AJR Am J Roentgenol 2018;211:1010-1019.
86. Tokuda Y, Yanagawa M, Fujita Y, et al. Prediction of pathological complete response after neoadjuvant chemotherapy in breast cancer: comparison of diagnostic performances of dedicated breast PET, whole-body PET, and dynamic contrast-enhanced MRI. Breast Cancer Res Treat 2021;188:107-115.
87. Cho N, Im SA, Cheon GJ, et al. Integrated 18F-FDG PET/MRI in breast cancer: early prediction of response to neoadjuvant chemotherapy. Eur J Nucl Med Mol Imaging 2018;45:328-339.