DERLEME
DOI:10.4274/nts.galenos.2021.0019
Nucl Med Semin 2021;7:196-211

İmmünoterapide Tedavi Yanıtının Değerlendirilmesinde PET/BT

The Role of PET/CT in the Evaluation of Tumour Response to Immunotherapy

Akın Yıldız[1,2], Zeliha Şahin[2], Aria Forouz[1]

[1]Memorial Bahçelievler Hastanesi, Nükleer Tıp Kliniği, İstanbul, Türkiye
[2]Memorial-Medstar Antalya Hastanesi, Nükleer Tıp Kliniği, Antalya, Türkiye

Öz

Kanser tedavisinde son yıllarda giderek artan kullanım alanı bulan immünoterapi, çığır açıcı gelişmelere yol açmıştır. Yeni geliştirilen immün kontrol noktası inhibitörleri olarak adlandırılan monoklonal antikorlar, hem klinik yaklaşımları değiştirmiş hem de tıbbi görüntülemede çok farklı bulgular ortaya çıkarmıştır. Gerek oluşan immünolojik yanıtın gerekse yan etkilerin erken ve doğru değerlendirilmesi için tüm vücudun metabolik ve morfolojik değerlendirilmesine olanak sağlayan pozitron emisyon tomografisi/bilgisayarlı tomografinin (PET/BT) önemi artmıştır. İmmünite ilişkili enflamasyon nedeniyle mevcut yanıt kriterlerinin kullanılması yanıltıcı olabilmekte, yeni yaklaşımlara gereksinim duyulmaktadır. Bu derlemede, PET/BT'nin immünoterapi yanıtını değerlendirmedeki rolü ve oluşan sorunlara olası çözüm üretici potansiyelleri ele alınmıştır.
Anahtar Kelimeler: İmmünoterapi, PET/BT, kanser, tedavi yanıtı

Abstract

Immunotherapy, which has been increasingly used in cancer treatment in recent years, has led to groundbreaking developments. Immune checkpoint inhibitors, new monoclonal antibodies for immunotherapy, have totally changed clinical approaches and revealed very unique patterns in medical imaging. The importance of positron emission tomography/computerized tomography (PET/CT), which allows the metabolic and morphological evaluation of the whole body, has increased for the early and accurate evaluation of both the immunological response and side effects. The use of existing response criteria may be misleading due to immune-related inflammation, and new approaches of assessing are needed. In this review, the role of PET/CT in evaluating immunotherapy response and potential solutions to emerging problems are discussed.
Keywords: Immunotherapy, PET/CT, cancer, treatment response

Giriş

Son yıllarda kanserin oluşum mekanizmalarının daha iyi anlaşılmasıyla yeni tedavi olanaklarının da önü açılmıştır. Özellikle kanser hücreleri tarafından bağışıklık sisteminin hatalı yönlendirildiğinin saptanması, immün sisteme etkili yeni ilaçların geliştirilmesinde önemli bir dönüm noktası olmuştur. Eksojen antijenler, aşılar ve bağışıklık sistemi modülatörleri gibi immünoterapi adı verilen immün sistemi kansere karşı uyarıcı yöntemler onlarca yıldır denenmektedir (1). Ancak son zamanlarda, immün kontrol noktalarını hedefleyen antikorlar [immün kontrol noktası inhibitörleri (İKNİ)], kanser tedavilerinin doğal akışını tamamen değiştirmiştir (2). Bu çığır açıcı gelişme 2018'de Fizyoloji ve Tıp Nobel Ödülü'ne layık görülmüştür (3). Klinik araştırma verileri, kontrol noktası inhibitörlerinin sıklıkla T-hücre infiltrasyonuna fazla maruz kalan ve somatik mutasyon yükü fazla olan tümörlerde etkin olduğunu ortaya koymuştur (4,5). İKNİ'ler, kanser hücreleri tarafından geliştirilen sitotoksik T-lenfosit ile ilişkili protein 4 (CTLA-4), programlanmış ölüm

Yazışma Adresi/Address for Correspondence
Prof. Dr. Akın Yıldız, Memorial Bahçelievler Hastanesi, Nükleer Tıp Kliniği, İstanbul, Türkiye
Tel.: +90 533 5757371 **E-posta:** akin.yildiz@memorial.com.tr **ORCID ID:** orcid.org/0000-0003-0038-1926
©Telif Hakkı 2021 Türkiye Nükleer Tıp Derneği / Nükleer Tıp Seminerleri, Galenos Yayınevi tarafından yayınlanmıştır.

reseptörü 1 (PD-1) veya programlanmış ölüm ligandı 1 (PD-L1) proteinlerinin bağlantı noktaları ile etkileşimini bozan ve böylece kansere karşı adaptif immün yanıtı yeniden etkinleştiren monoklonal antikorlardır (6). Hedef noktalara ulaşan monoklonal antikorlar kanser hücrelerinin fagositoza uygun hale getirilmesini ve doğal öldürücü T hücrelerini, fagositleri, kompleman sistemini aktive ederek kanser hücrelerinin tahrip edilmesini sağlamaktadırlar (7).

İmmünoterapinin bilinen diğer formları arasında Bacillus Calmette-Guérin aşısı gibi aktif immünoterapiler ve kimerik antijen reseptör T hücre tedavileri sayılabilir (8).

İKNİ'ler, kanser hücresini doğrudan hedef alan standart kemoterapilere önemli katkı sağlamış, bazı kanserlerde sağkalımda anlamlı artışlar görülmüş ve zamanla bazı kanserlerde ilk basamakta uygulanmaya başlanmıştır (9). İKNİ ve diğer ilaçlarla tedavi edilen 11.640 hastayı içeren 19 çalışmayı değerlendiren bir meta-analizde, İKNİ tedavisi alanların %25'inde, diğer tedavilerin ise %11'inde progresyonsuz sağkalım oranları rapor edilmiştir (10).

İlk önce 2011 yılında ipilimumab (anti-CTLA-4), ardından nivolumab ve pembrolizumab (anti-PD-1) metastatik melanom için onay alarak kullanıma girmiş, sonrasında birçok tümör için uygulanmaya başlanmıştır. PD-1 ligandına karşı atezolizumab, durvalumab, avelumab gibi yeni antikorlar tedavide yer bulmaya başlamışlardır (9,11). Tüm hastalar tek antikora yanıt vermediğinden, farklı antikor ve kemoterapi, antianjiyojenik veya hedefe yönelik tedavilerle kombinasyonlar denenmektedir (12). Ayrıca radyasyon, neo-antijenler olarak da bilinen tümör antijenlerinin salınımını indüklediğinden, hastaların apiskopal etkiden de yararlandığı, İKNİ'nin radyoterapi ve radyonüklid tedavilerle kombine edilmesinin sağkalıma ek katkı sağlayabileceği düşünülmektedir (13).

İKNİ'lerin kullanıldığı kanserler; malign melanom, akciğer kanseri, renal hücreli karsinom, Hodgkin lenfoma, ürotelyal karsinom, baş ve boyun skuamöz hücreli karsinomu, Merkel hücreli karsinom, kutanöz skuamöz hücreli karsinom, hepatoselüler karsinom, mide ve özefagial karsinom, endometrium kanseri, üçlü negatif meme kanseri, refrakter veya nüks primer mediastinal büyük B hücreli lenfoma, mikro-satellit instabilite veya yüksek ya da uyumsuz onarım gösteren herhangi bir histolojiye sahip solid tümörlerdir. Bu tedavinin kanser türünden bağımsız olması, patolojide bloke edici ligandların ekspresyonu düşük (<%1) de olsa etkili olabilmeleri nedeniyle endikasyon alanları hızla genişlemiştir (14). Tipik olarak, İKNİ'ler her 2 ila 3 haftada bir intravenöz olarak verilmektedir (15).

İKNİ tedavileri hastaların ancak %20-40 kadarında antikora ve kanser tipine göre değişen oldukça heterojen yanıtlar oluşturmakta, kalıcı tam yanıt (TY) sınırlı bir hasta grubunda görülmektedir. Ayrıca yaşamı tehdit eden önemli immünolojik yan etkiler (İYE) oluşturabilmektedirler (16). Bu nedenle görüntüleme yöntemleri, doğru hasta seçimi, yanıtın erken dönemde saptanması, yeniden planlanması ve yan etkilerin anlaşılabilmesi açısından son derece önemlidir. Yanıt değerlendirmede standart olarak metabolik aktivite, sayı ve/veya boyut değişiklikleri biyobelirteç olarak kullanılmaktadır. Ancak immünoterapilerde yanıltıcı bulgular ortaya çıkabilmekte ve buna bağlı olarak standart yanıt kriterlerinin tedaviyi yönlendirmedeki değeri azalmaktadır (17).

F-18 florodeoksiglikoz (FDG) pozitron emisyon tomografi/bilgisayarlı tomografi (PET/BT) tümör canlılığını saptamada yüksek duyarlılığa sahip bir yöntem olmakla birlikte hem farklı İKNİ'lerle tedavide hem de farklı maligniteler ve hastalık evrelerinde elde edilen bulgular oldukça heterojendir (17,18).

Bu derlemede, temel olarak İKNİ tedavisi alan hastalarda PET/BT görüntülemenin yanıt değerlendirilmesindeki güncel yaklaşımlara katkısı ve potansiyelleri ele alınacaktır. Bazen immünoterapi olarak da anılan tümöre özgü antijenlere veya tirozin kinaz inhibitörlerine karşı antikorlar gibi hedefe yönelik tedaviler konu bütünlüğünü sağlamak açısından kapsam dışı bırakılmıştır.

Görüntülemede Yanıt Değerlendirme Kriterleri

Kanserde tedaviye yanıt kriterleri ilk kez BT, sonrasında manyetik rezonans görüntülemede (MRG) morfolojik olarak boyutsal değişim ve yeni lezyon varlığı temelinde geliştirilmiştir. Bu amaçla, 1981 yılında Dünya Sağlık Örgütü kriterleri iki boyut ölçümü üzerinden uygulanmaya başlanmış, uzun bir aradan sonra daha kapsamlı ölçekler içeren Solid Tümörlerde Yanıt Değerlendirme Kriterleri (*Response Evaluation Criteria in Solid Tumours* - RECIST, 2000) geliştirilmiş ve 2009 yılında RECIST 1.1 ile güncellenmiştir (19).

Metabolik yanıt için öncelikle 1999 yılında Avrupa Kanser Araştırma ve Tedavi Kurumu (*European Organization for Research and Treatment of Cancer* - EORTC) kriterleri tanımlanmıştır. EORTC kriteri, tek bir lezyonun maksimum standartlaştırılmış tutulum

değerindeki (*maximum standardized uptake value* - SUV_{maks}) oransal değişim temeline dayanmaktadır (20). Sonrasında daha standart yaklaşım getirebilmek amacıyla Solid Tümörlerde PET Yanıt Kriterleri (*PET Response Criteria in Solid Tumors* - PERCIST) geliştirilmiştir (21). PERCIST'nin başlıca yenilikleri, tümör yanıtının değerlendirilmesi için SUL (standardized uptake value corrected for lean body mass, yağsız vücut kütlesi ile normalize edilmiş SUV) kullanımı, karaciğere göre normalizasyon ve en fazla beş lezyonda (organ başına iki adede kadar) ölçüm önermesidir (21,22).

Standart olarak TY, parsiyel yanıt (PY), stabil hastalık (SH) ve progresif hastalık (PH) sınıflandırmaları ile tedavi yönlendirilmektedir. Metabolik yanıtı değerlendirirken TY veya progresyon olarak tanımlamalar oldukça başarılı sonuçlar vermektedir. Tam metabolik yanıt, önemli bir karar verdirici kriterdir. Benzer şekilde yeni lezyonların ortaya çıkması da olumsuz gidişin iyi bir göstergesidir. Ancak, geleneksel yanıt değerlendirmelerinin önemli sınırlaması, sitotoksik ilaçlar dışındaki tedavilerde oluşabilen özgün yanıt paternlerinin hatalı yorumlanmasına yol açabilmeleridir (23).

İKNİ'ler, tümör mikroçevresini uyararak glikoz taşıyıcı (GLUT) mRNA ve GLUT proteinlerini düzenlemekte, immünolojik anti-tümör etkinin bir sonucu olarak lokal glikoz metabolizmasında ve tümör boyutunda artış oluşturabilmektedir (24). Özellikle tedavinin erken aşamalarında hem kanser hücrelerinin hem immün sistemin eş zamanlı aktif olduğu süreçte enflamasyonun ve immünolojik etkilerin tabloya eklenmesi söz konusudur.

İmmünoterapilerde ortaya çıkan özgün yanıt paternleri; yeni lezyonlar olmaksızın başlangıç lezyonlarında yanıt; toplam tümör yükünde yavaş, sabit bir düşüşün ardından yanıt; toplam tümör yükündeki artıştan sonra yanıt; sonradan kaybolan yeni lezyonların varlığında yanıt biçimindedir. Tüm paternlerde sağkalımla anlamlı ilişki saptanmıştır (25,26). Bu kompleks tablo, sağkalım açısından yararlı olabilecek bir tedavinin erken kesilmesi, doz değişimi, yeni ajanların veya lokal tedavilerin protokole eklenmesi gibi önemli plan değişikliklerine neden olabilmektedir (23). Bu nedenle, immünoterapi alan hastalarda yanıt değerlendirmesi için yeni yaklaşımlar zorunlu hale gelmiştir.

İmmünoterapide görülebilen atipik yanıt paternlerine uyum sağlamak amacıyla morfolojik RECIST kriterleri, önce iki boyutlu immünite ilişkili yanıt kriterlerine daha sonra tek boyutlu immün ilişkili RECIST (*Immune-related RECIST*, irRECIST ve iRECIST) kriterlerine uyarlanmıştır (18,26). Metabolik değerlendirmede de PERCIST ve EORTC kriterlerinin kullanıldığı çalışmalarda tutarlı sonuçlar alınamamıştır. EORTC kriterlerinin kullanıldığı ilk çalışmada iki kür sonrası erken değerlendirmenin öngörü sağlayabildiği iddia edilmiş olmakla birlikte saptanan yeni lezyonlar nedeniyle yanıltıcı sonuçlar oluşmuştur (27). FDG PET/BT ile elde edilen metabolik parametrelerle, rezeke edilmiş tümör örneklerinde PD1/PD-L1 ekspresyonu ve CD8+ tümör infiltre edici lenfositlerin varlığı arasında istatistiksel olarak anlamlı bir ilişki olduğu gösterilmiştir. Yüksek ekspresyon gösterenlerde daha iyi immünoterapi yanıtı saptanmıştır (28). RECIST, PERCIST and EORTC kriterlerinin karşılaştırmalı kullanıldığı bir çalışmada metabolik ve morfolojik kriterler arasında erken dönemde gözlemciler arası uyumun düşük, geç dönemde yüksek olduğu bulunmuştur (29). Metabolik yanıt genellikle morfolojik yanıttan önce gelmektedir. Morfolojik kriterler genel olarak yanıt değerlendirilmesi için yetersiz kalmakta ve klinik etkiyi görebilmek için daha fazla zaman gerektirmektedir. Tablo 1'de metabolik yanıt için önerilen kriterler topluca verilmiştir. Yanıt kriterlerinin etkinliğininin değerlendirildiği bir çalışmada, tedavi yanıtını öngörmede İKNİ tedavisinin 4. ayında PERCIST'nin %70, EORTC'nin ise %65 doğruluk oranlarına ulaşabildiği, ancak bulguların klinik yararla ilişkili olduğu gösterilmiştir (29). Daha başarılı bir değerlendirme için kombine morfolojik ve metabolik parametrelerin kullanıldığı "immün kontrol noktası tedavisine erken yanıt öngörü kriterleri" (PET/CT *Criteria* for Early Prediction of Response to Immune Checkpoint Inhibitor Therapy, PECRIT) önerilmiştir (29).

Benzer şekilde PET/BT için ise PERCIST kriterlerine "doğrulanmamış progresif metabolik hastalık" kategorisi eklenerek solid tümörlerde immün PET yanıt kriterleri (immune PET Response *Criteria* in Solid Tumors, iPERCIST) yaklaşımı ileri sürülmüştür (30).

iPERCIST'de immünite ilişkili erken değişimler göz önüne alınmış ve 4-8 hafta sonra ikinci bir görüntülemeyi gerektiren doğrulanmamış metabolik progresyon (dMH, uMPD) ve doğrulanmış progresif metabolik hastalık (dPMH, CPMD) katergorileri tanımlamıştır. Bu tanımlamalar morfolojik olarak oluşturulmuş iRECIST kriterleri ile benzerdir.

Ayrıca PERCIMT, deuville, malign melanom için imPERCIST ve Hodgkin lenfoma immünoterapi yanıtı için lenfoma immünomodülatör tedavi yanıtı (Lymphoma Response to Immunomodulatory Therapy Criteria - LYRIC) gibi farklı yanıt değerlendirme kriterleri önerilmiştir (17).

Tablo 1. İmmünoterapide metabolik yanıt kriterleri

Kriterler	Kategoriler				
	Görüntülme zamanı	**Tam yanıt**	**Parsiyel yanıt**	**Stabil hastalık**	**Progresif hastalık**
EORTC 1999	Tanımlanmamış	F-18 FDG tutulumunun zemin aktivite düzeyine azalması	>%15-25 azalma	Diğerlerine uymayan	>%25 artış
PERCIST 2009	Tanımlanmamış	F-18 FDG tutulumunun zemin aktivite düzeyine azalması	-SUL'de ≥%30 azalma -Minimum 0,8 SUL ölçülebilir lezyonlarda	Diğerlerine uymayan	-SUL_{pik}'de >% 30 artış -Minimum 0,8 SUL birimi ölçülebilir lezyonlarda
PECRIT 2017	3-4 hafta sonra	-Hedef lezyonların ve metabolik aktif tümörlerin tümünün kaybolması -Yeni lezyon yok -Hedef lenf nodlarında <10 mm küçülme	• SUL'de ≥%30 azalma • HL'de ≥%30 çap toplamında azalma	-RECIST 1.1 ile diğerlerine uymayan -En aktif lezyonun SUL_{pik} değeri Klinik yarar varsa >15,5 Klinik yarar yoksa <15,5	-SUL_{pik}'inde >%30 artış -Minimum 0,8 SUL birimi ölçülebilir lezyonlar
PERCIMT 2018	3 ay sonra	-Tüm FDG + lezyonların kaybolması -Yeni FDG + lezyon yok	-Bazı FDG + lezyonların kaybolması -Yeni FDG + lezyon yok	Diğerlerine uymayan	-Fonksiyonel çapı ≤10 mm olan ≥4 yeni lezyon - Fonksiyonel çapı >10 mm 3 ve üzeri yeni lezyon - Fonksiyonel çapı >15 mm iki veya daha fazla yeni lezyon
imPERCIST5 2019	3 ay sonra	-Metabolik olarak aktif tüm tümörlerin kaybolması	-Hedef lezyonlarda SUL_{pik}'de >%30 azalma -SUL'de >0,8 SUL azalma	Diğerlerine uymayan	-SUL_{pik}'inde >%30 artış, -Tümör SUL_{pik}''inde >0,8 SUL birim artış, -Enfeksiyon/tedavi etkisine bağlı değil tümöre bağlı artış
iPERCIST 2019	2 ay sonra	-Hedef lezyonlarda metabolik aktivitenin kaybolması	-Hedef lezyonlarda F-18 FDG SUL pikinde >%30 azalma	Diğerlerine uymayan	-SUL_{pik}'de >%30 artış veya -yeni F-18 FDG pozitif lezyonların ortaya çıkışı: doğrulanmamış PMH -4-8 hafta sonra ikinci bir PET görüntüleme gereklidir. Bulgularda artış varsa doğrulanmış PMH

EORTC: Avrupa Kanser Araştırma ve Tedavi Derneği, PERCIST: Solid Tümörlerde PET Cevap Kriterleri, PECRIT: İmmün Kontrol Noktası İnhibitör Tedavisine Yanıtın Tahmini, PERCIMT: PET İmmünoterapi için Yanıt Değerlendirme Kriterleri, SUL: Yağsız vücut kitlesine göre standardize edilmiş tutulum (lean body mass), HL: Hedef lezyon, PMH: Progresif metabolik hastalık

PERCIMT kriterlerinde ilk kez yanıt için fonksiyonel çap (PET/BT füzyon görüntülerinde ölçülen lezyon boyutu) kullanılmış, 3. ayda yapılan tetkikte saptanan 4'e kadar izlenebilen yeni lezyon sayısının klinik yarar ile %90'ın üzerinde ilişkili olduğu öne sürülmüştür (31). PERCIMT, klinik yarar öngörüsünde EORTC kriterlerinden önemli ölçüde daha yüksek duyarlılık gösterirken (%93,6'ya karşı %64,5), özgüllüğü (%70'e karşı %90) düşük bulunmuştur (32).

İmmünoterapiye uyarlanmış yanıt sınıflamasında (imPERCIST5) progresif hastalığın yeni lezyonların ortaya çıkmasıyla değil, SULpik toplamındaki %30'un üzerindeki artışla tanımlanması gerektiği vurgulanmıştır (33). Castello ve ark. (34) İKNİ tedavisi verilen küçük hücreli dışı akciğer kanserli hastalarda progresif olarak sınıflandırılan hastaların %69'unun imPERCIST'ye göre SH veya PY olarak değerlendirilebildiğini saptamışlardır. Morfolojik imRECIST ile metabolik imPERCIST karşılaştırmasında uyumluluğun düşük olduğunu belirtmişlerdir. Aynı çalışmada, yeni lezyonlardan elde edilen SULpik toplamının çap ölçümünden daha güvenilir göründüğü ve 8 hafta gibi kısa bir sürede tedavi yanıtının saptanmasına olanak tanıdığı görülmüştür. Dolayısıyla, imPERCIST5 ile değerlendirmenin İKNİ tedavisinin hatalı olarak erken kesilmesini önleyebileceğini öne sürmüşlerdir (34).

Lenfoma için Lugano kriterleri immünoterapi yanıtına göre modifiye edilmiş, LYRIC uygulanması önerilmiştir. LYRIC, yanıtta gecikme ve immüniteye bağlı alevlenme olasılığını göz önüne alıp yeni bir kategori olarak belirsiz yanıtı içermekte, 12 hafta sonra ikinci görüntülemeyi gerektirmektedir (35).

Ancak tanımlanan tüm bu kriterlerin hiçbiri prospektif olarak doğrulanmamıştır ve küçük hasta grup çalışmalarına dayanmaktadır. Ayrıca, değerlendirme zamanı, referans standartları, tümör yükü, sonuç ölçütlerindeki ve yanıt sınıflandırmasındaki farklılıklar, bu kriterlerin klinik rutinde uygulanabilirliğini sınırlamaktadır.

İmmünoterapide FDG PET/BT Görüntülemede Yanıt Formları

Standart Yanıt Formları

Şekil 1'de İKNİ tedavilerinde görülebilen standart ve atipik yanıt paternleri gösterilmiştir.

Tam Yanıt

Tüm lezyonlarda FDG tutulumunun kaybolması ve yeni lezyonun olmaması, morfolojiden bağımsız olarak tam metabolik yanıt anlamına gelir. Karşılaştırma için bazal çalışma gereklidir. Yanıt için görüntüleme iki veya üç kür sonrası (8-9 hafta) yapılır. Takip görüntüleme 6-12 hafta sonra uygulanır.

Parsiyel Metabolik Yanıt

Lezyonlarda uygulanan kritere göre değişen %15 veya %30'dan fazla azalan FDG tutulumunu ifade eder. Bu ölçüm kullanılan kritere göre, vücut yüzey alanına normalize edilmiş ortalama SUV veya yağsız vücut kütlesine normalize edilmiş SUV_{pik} kullanılarak yapılabilir.

Progresif Hastalık

FDG tutulumunda (tümör boyutu dikkate alınmadan) EORTC'ye göre %25, PERCIST'ye göre %30'luk artış, görsel olarak belirgin metabolik aktivite artışı veya yeni hipermetabolik lezyon gibi bulguların varlığı olarak tanımlanır. Ancak, bu bulgular immünoterapi için ilk yanıt değerlendirmesi aşamasında, 8. haftada oluşan geçici enflamasyon nedeniyle progresyon anlamına gelmeyebilir. Bu nedenle karar vermeden önce üçüncü kez yapılacak görüntüleme ile değerlendirme önerilmektedir. Tedaviye başladıktan sonra yapılan ilk görüntülemede artmış FDG tutulumu olan bir lezyon veya yeni bir lezyonun ortaya çıkması doğrulanmamış metabolik progresyon olarak kabul edilir ve 4-8 hafta sonra üçüncü görüntüleme yapılıp ilk görüntüleme ile karşılaştırılarak yanıt kararı doğrulanır (23).

Stabil Hastalık

PH veya kısmi yanıt olarak nitelendirilemeyen tümör yükündeki artış veya azalma olarak tanımlanır (25). İmmünoterapi bağlamında, SH, toplam tümör yükünde yavaş bir düşüşün ardından gelişebilen farklı bir yanıt modeli olarak ele alınmaktadır. İmmünoterapi yanıtı olarak SH klinik fayda göstergesi olarak kabul edilmektedir (31). Stabil görünen tablonun tümör yükünde azalma öncesi bağışıklık sisteminin tümörü

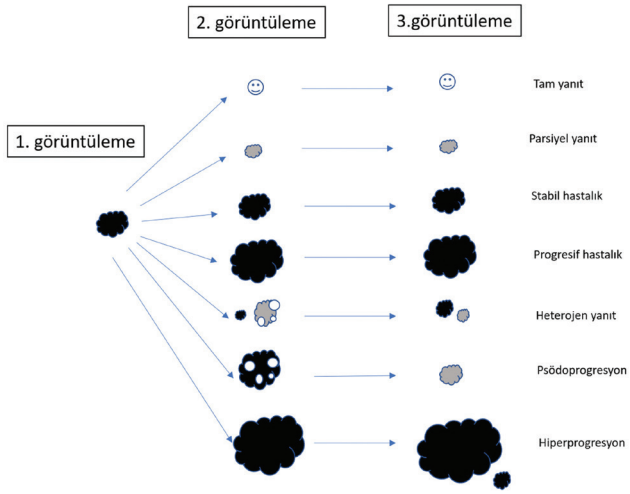

Şekil 1. İmmün tedavi öncesi (1), 6 hafta (2) ve 12 hafta sonra (3) görülebilecek tipik ve atipik yanıt paternleri görülmektedir. Ara değerlendirmede iPERCIST'e göre ikinci görüntülemede immün doğrulanmamış ancak 3. görüntülemede doğrulanmış progresyon kriterlerinin anlamları da ifade edilmiştir
PERCIST: Solid Tümörlerde PET Yanıt Kriterleri

kontrol etmek için T hücrelerini aktive ettiği dönemi yansıttığı düşünülmektedir (36).

Atipik Yanıt Formları

Psödoprogresyon

Yanıt öncesinde hastalık ilerlemesini düşündüren bulgularla ortaya çıkan paterndir. Erken yanıt değerlendirmede (2-3 kür veya 4-8 hafta) artan metabolizma 12. haftada yapılan geç tetkikte azalır. Olası gerçek progresyondan ayrım yapılamadığından kurtarma kemoterapisinde geç kalmamak için en geç 12. haftada ikinci tetkik yapılmalıdır (30). Şekil 2'de önce psödoprogresyon olarak değerlendirilen sonraki görüntülemede gerçek progresyon olduğu doğrulanan olgu örneği verilmiştir.

Psödoprogresyon, yanıtın erken aşamasında T hücre yanıtının oluşturduğu "alevlenme fenomenini" temsil etmektedir. Psödoprogresyon, ilk olarak malign melanom tanılı anti-CTLA-4 ajanları alan hastalarda ve yaklaşık %15 oranında bildirilmiştir (25). Melanom dışı kanserlerde, özellikle anti-PD1/PD-L1 ajanlarının kullanımı ile daha düşük psödoprogresyon olguları (<%3) görülmüştür. Genel olarak ortalama insidansı %10'un altındadır (18). Psödoprogresyon sadece hastanın eşzamanlı klinik durumu iyileşme gösteriyorsa düşünülmelidir. Klinik durumu düzelmeyen veya kötüye giden hastalarda eşzamanlı görüntülemede hastalık progresyonu varsa immünoterapi kesilmelidir. Bu tip hastalarda progresyona rağmen tedaviye devam etmek farklı alternatiflere de engel olur. Belirgin hastalık progresyonu olan hastalarda,

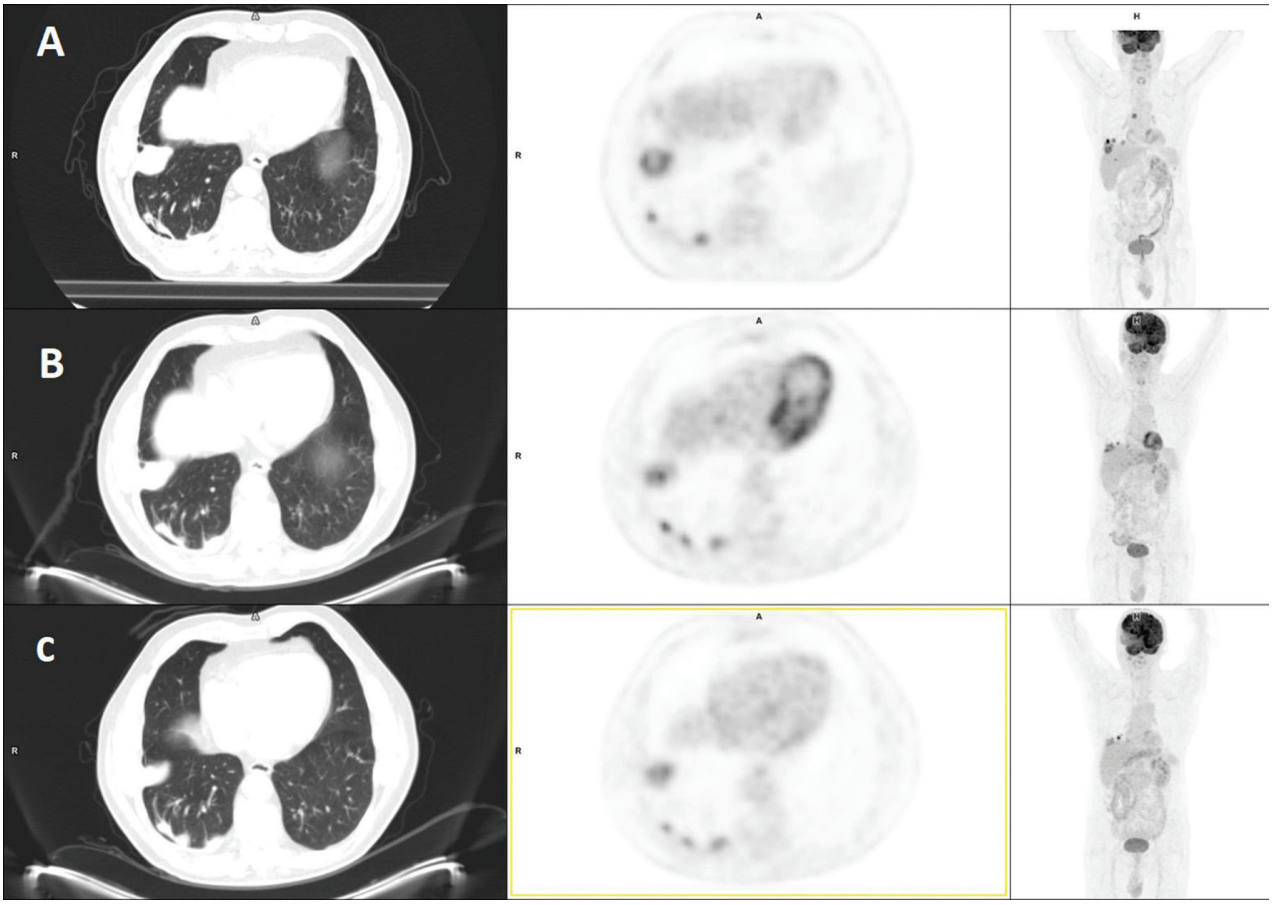

Şekil 2. Renal hücreli kanser tanılı 74 yaşındaki erkek hastada, sağ akciğerde izlenen metastatik nodüller (C) nedeniyle başlanan nivolumab sonrası alınan maksimum yoğunlukta projeksiyon (MIP) ve aksiyel toraks görüntülerinde tedavi sonrası ilk PET/BT'de (B) başlangıca göre stabil veya immün doğrulanmamış metabolik progresif hastalık olarak değerlendirilebilecek lezyonlarda, üçüncü görüntülemede (A) belirgin artış ve gelişen yeni nodüller ve mediyastinal lenf nodları nedeniyle doğrulanmış progresif hastalık yorumu yapılmıştır
PET/BT: Pozitron emisyon tomografi/bilgisayarlı tomografi

enflamasyona bağlı olduğu düşünülen organlardaki patolojik bulgular hariç tutularak, yeni lezyonların sayısı ve yeri rapor edilmelidir. Fonksiyonel çapı 1 cm'den küçük olan dört veya daha fazla yeni lezyonun veya fonksiyonel çapı 1 cm'den fazla olan üç veya daha fazla yeni lezyonun ortaya çıkmasının, muhtemelen psödoprogresyondan ziyade gerçek bir progresyona bağlı olduğu kabul edilmektedir. Tüm hedefe yönelik tedavilerde, özellikle İKNİ tedavisinde lezyon metabolizmasında erken dönemde artış olabilir. Bu etkiler, bağışıklık hücresi infiltrasyonunu, hücre içi ve vazojenik ödem, enflamasyon, tümör içi kanama nedeniyle oluşabilir.

Heterojen Yanıt

Heterojen ya da uyumsuz (dissosiye, mikst, diskordant) yanıt paterninde bazı lezyonlarda boyut veya aktivite artışı görülürken bazılarında azalma izlenir (Şekil 3). Sıklığı psödoprogresyon ile benzer olup, ortalama %10 kadardır ve %7-26 arasında değişen oranlarda görülmektedir (18). Progresif hastalığa göre daha iyi sağkalım oranları vardır ve tedaviye devam edilmesi önerilmektedir (37,38). Humbert ve ark.'nın (38) çalışmasında PERCIST ile yapılan değerlendirmede hastaların yarıdan fazlasında psödoprogresyon ve heterojen yanıt saptanmış, her iki patern de sonuçta immünoterapiye olumlu yanıt olduğu görülmüştür. Heterojen yanıtın patofizyolojik mekanizması bilinmemektedir. Genetik olarak farklı tümör klonlarından oluşan multipl metastazların varlığı, metastaz dokusunun mikroçevresi (kemik ve beyin gibi) ve/veya tümörün immünolojik çevresinin farklılıklarına bağlı gelişebileceği düşünülmektedir (39). Bu yanıt paterni, ilk veya ikinci görüntülemede izlenebilir. Hangisinde bu paternin heterojeniteyi ifade ettiği bilinmemektedir. Heterojen yanıtı BT ile değerlendirmek güçtür, PET/BT tüm lezyonları tek planda maksimum yoğunlukta projeksiyon görüntüsü ile değerlendirme olanağı vermesi ile kolaylık ve üstünlük sağlar. Metastatik hastalığın bir kısmı stabilken, ardışık görüntülemelerde oligo-metastatik lezyonların sürekli progresyonu izlenirse lokal ablatif tedaviler eklemek prognoz açısından yararlı olabilir. Farklı metastatik lezyonların ardışık olarak geçici immün aktivasyonu, psödoprogresyona yakın ama farklı

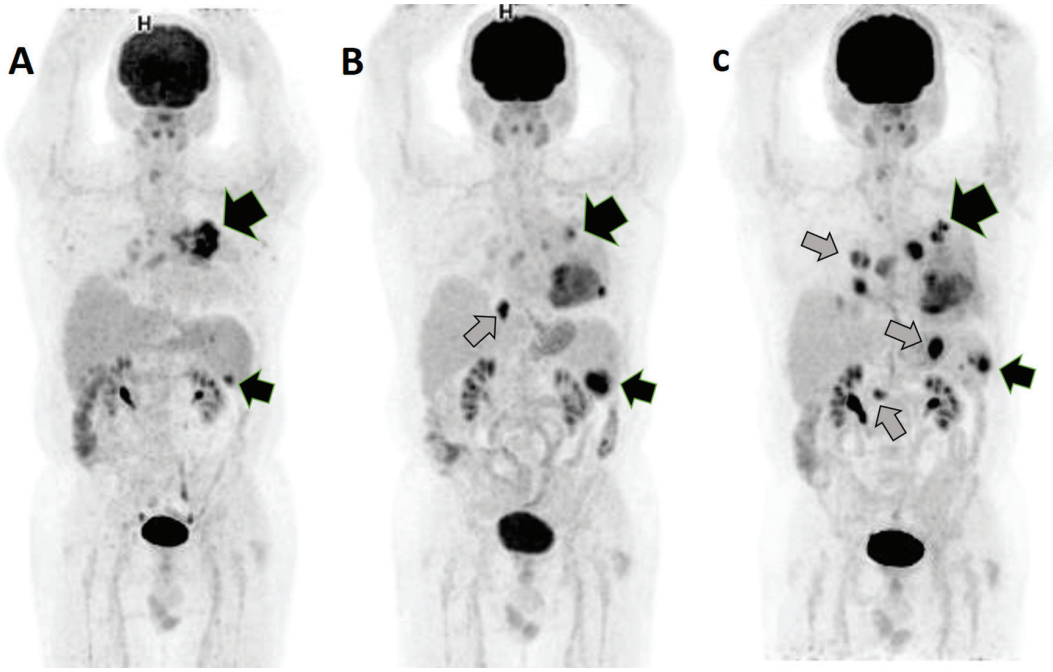

Şekil 3. Akciğer yassı hücreli kanser tanılı 66 yaşındaki erkek hastada kemoterapi ile progresyon izlenince atezolizumab başlanmış (PDL1=%10), heterojen yanıt bulguları izlenmiştir. İlk PET/BT MIP tüm vücut görüntülerinde (A), akciğer kitlesi (büyük ok), dalak metastazı (küçük ok) izleniyor. İkinci görüntülemede (B) primer akciğer kitlesinde belirgin yanıt izlenirken metastazlarda sayı ve boyut artışı, yeni karşı akciğer metastazı (gri ok), üçüncü görüntülemede (C) ise primer ve metastazlarda boyut ve aktivite artışı yanında yeni lezyonlar (gri oklar) izleniyor. Ancak üçüncü görüntülemede de bazı lezyonlar ikinciye göre regrese olarak izleniyor

PET/BT: Pozitron emisyon tomografi/bilgisayarlı tomografi, MIP: Maksimum yoğunlukta projeksiyon

paterndir. Bu paternde, lokal tedaviye gerek kalmadan immünoterapinin sürdürülmesi önerilmektedir (39,40). Heterojen yanıt, standart yanıt kriterlerinde tanımlı değildir. Görüldüğü kadarıyla tanımlama sorunu nedeniyle klinik pratikte yeterli önem verilmemektedir. PERCIST'den uyarlanarak bazı lezyonlarda <%30 artış bazılarında %30 azalma görülmesi biçiminde ifade edilebileceği önerilmiştir (39).

Hiperprogresyon

Hiperprogresyon patofizyolojisi hala bilinmeyen diğer bir atipik yanıt paternidir. Henüz tanımı üzerinde de bir fikir birliği olmamakla birlikte genel olarak tümör büyüme kinetiğinin hızlanması olarak ifade edilebilir (41). Hiperprogresyon, morfolojik olarak tümör boyutunda iki kattan fazla artışı olarak tanımlanabilir, ancak metabolik karşılığı henüz kriter olarak belirlenmemiştir (Şekil 4a). Yeni lezyonların ortaya çıkması hiperprogresyonda diğer progresif durumlara göre daha az görülmektedir. Ortalama %7 (%4-29) oranında rastlanır (41). Kötü prognozu gösterir ve genellikle yaygın agresif hastalık bulgularına eşlik eder. Hem BT hem PET ile kolaylıkla saptanabilir (42). Bu hastalarda ilk birkaç ayda genel sağkalımın diğer olgulara göre düşük olduğu gösterilmiştir. Bu nedenle erkenden tanımlanabilmesi önemlidir. Ancak hiperprogresyonu öngörebilen bir biyobelirteç mevcut değildir. Yeterince araştırılmamış bir yanıt modelidir ve altta yatan patofizyoloji tam olarak bilinmemektedir. Başlıca beş temel hipotez öne sürülmüştür: (a) Düzenleyici T hücre artışı, (b) T hücrelerinin tükenmesi, (c) Protümörijenik immün alt kümelerinin modülasyonu, (d) onkojenik yol aktivasyonu ve (e) anormal enflamasyon (43). Hiperprogresyon histolojik tipten bağımsızdır. Melanom hastalarında %9, baş boyun kanserlerinde %29 oranlarına ulaşabilmektedir. Öncelikle anti-PD-1/PD-L1 ajanlarının kullanımıyla ilgilidir ancak anti-CTLA-4 tedavisine bağlı olarak da oluşabilmektedir (43). Bazı risk

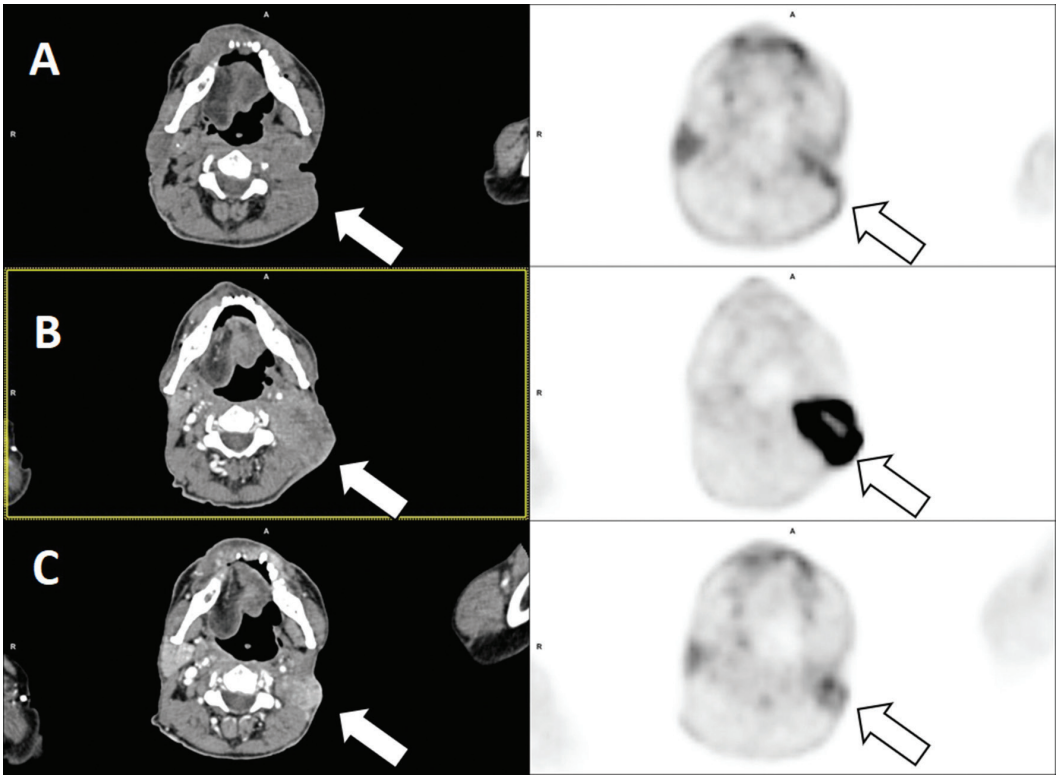

Şekil 4a. Solda dil kökü yassı hücreli kanseri tanısı ile tedavi sonrası takipte olan 62 yaşındaki erkek hastada sol parotis glandı lojunda gelişen kitle nedeniyle yeniden evreleme amaçlı PET/BT görüntüleme yapılmıştır (C). Biyopside nüks yassı hücreli kanser saptanmıştır. Dört kür nivolumab sonrası alınan ikinci görüntülemede (B) kitlede belirgin boyut ve aktivite artışı saptanmış (beyaz ok) ve hiperprogresyon olabileceği düşünülmüş, yeniden kemoradyoterapi verilmiştir. Üçüncü görüntülemede (A) tedavi sonrası enflamatuar hipermetabolizma görülmektedir. Hasta remisyon kabul edilerek takip edilmiştir

PET/BT: Pozitron emisyon tomografi/bilgisayarlı tomografi

faktörleri söz konusudur; ileri yaş (>65 yaş), başlangıç ta ikiden fazla metastatik lezyon ve lokal nüks. Yüksek mortalite (3-6 aylık medyan genel sağkalım) nedeniyle tedavi protokol değişikliğinin zamanında yapılması önemlidir.

İmmünite İlişkili Yan Etkiler ve İmmün Aktivasyon Bulguları

İmmün Aktivasyon Bulguları

İmmünoterapi sürecinde oluşan immün sistem aktivasyon bulgularının klinik yararı öngörmede güçlü biyolojik göstergeler olabileceği ileri sürülmektedir (44). İmmün aktivasyonunun biyolojik belirteçleri olarak lenf nodu, dalak ve kemik iliği gibi primer veya sekonder lenfoid organ ve dokuların metabolik aktivitelerinin kullanılabileceği gösterilmiştir. Yanıt veren hastalarda dalak ve/veya kemik iliği metabolik aktivitesinin önemli oranda daha yüksek olduğu gözlenmiştir (45). Kanser immünoterapi yanıtının barsak mikrobiyotasının miktar ve çeşitliliği ile doğru orantılı olduğu saptanmıştır (46). Yüksek fizyolojik kolonik FDG tutulumunun düşük bakteri yükü ile ilişkili olduğu ve bu metabolik bilginin öngörü için kullanılabileceği öne sürülmüştür. Bunun bakterilerce oluşturulan serbest yağ asidi azalması ile kolonik hücrelerinin glikoz metabolizmasına yönelmesine bağlı olabileceği düşünülmüştür (47).

İmmünolojik Yan Etkiler (İYE)

İmmünoterapiler, immün sistemi yeniden aktive ederek yeni tip toksisite profillerinin gelişmesine açmıştır. İKNİ'ler, geleneksel sitotoksik kemoterapiye oranla nispeten hafif düzeyde toksisite göstermekle birlikte, bazıları ölümle sonuçlanan İYE gelişebilmektedir. Bu tedaviler immün aktiviteyi artırarak, çeşitli doku ve organlarda immünolojik dengeyi değiştirerek etki oluştururlar. Ancak kesin olarak nedenleri tanımlanamamıştır. Tedavi süresince veya tedavinin kesilmesinden sonra herhangi bir zamanda ortaya çıkabilirler. İnsidansları ve şiddetleri kullanılan moleküllere bağlı olarak değişebilmektedir (48). Genel olarak hastaların yaklaşık %50'sinde görülmekte, %14'ünde ise 3-4. derecede İYE meydana gelmektedir (49). Etkilerin doz ile ilişkili olabileceği bildirilmiştir (50). Anti-CTLA-4 tedavisinde (%80), anti PD-1 (%27) ve anti-PDL-1 (%17) antikorlara göre daha fazla yan etki gözlenmiştir. Bu farklılık CTLA-4'ün santral lenfoid dokuda ve erken dönemde oluşması, PD-1'in ise periferik immün reaksiyonla ilişkili olup geç dönemde oluşmasına bağlanmıştır. En yüksek yan etkiler kombinasyon tedavilerinde görülmektedir (51,52). İYE lokalizasyonları moleküllere göre değişebilmektedir; ipilimumab ile daha çok kolit ve hipofizit görülürken, anti-PD-1 antikorlarla çoğunlukla pnömonit ve tiroidit saptanır. Çoğu yan etki hafif derecede olmasına rağmen, yaşamı tehdit edici olanlar erken aşamada tanınmalı ve tedavi edilmelidir (53,54). Etkilerin ortaya çıkış zamanı doku ve organlara göre değişim gösterebilmektedir. Dermatolojik etkiler 2-3 hafta içinde, gastrointestinal veya hepatik etkiler 6-7 hafta içinde, pulmoner etkiler 9 hafta içinde ve endokrin ile ilgili etkiler 9-11 hafta içinde ortaya çıkabilirler (55). Anti-CTLA-4 ilaçları ile bu tür belirtiler diğer antikorlardan biraz daha erken ortaya çıkma eğilimindedirler. Öte yandan İYE'lerin daha olumlu bir prognoz ve daha yüksek yanıt oranlarını işaret ettiğini gösteren klinik veriler vardır. Bu bulguların varlığı tedavi yanıtı açısından olumlu öngörü sağlamaktadır (56,57,58). PET/BT'de en az bir İYE (en sık kolit ve artrit) görüntüleme bulguları geliştiren hastaların, olmayanlara göre önemli ölçüde daha uzun progresyonsuz sağkalıma sahip olduğu bildirilmiştir (45). FDG PET/BT, immün yanıtın dinamik adaptasyonunu gösteren bir tüm vücut modalitesi olması nedeniyle, yaşamı tehdit edebilen kolit, pnömonit ve pankreatit gibi önemli yan etkilerin görüntülenmesini sağlamak açısından da önem taşımaktadır (15). PET/BT yorumlamasında olası tuzaklara da yol açabilen bu bulgular genellikle subkliniktirler veya hafif düzeyde klinik bulgu verirler (15,59). Bu nedenle, klinik olarak anlamlı İYE yakınmaları olmasa bile bağışıklıkla ilgili görüntüleme bulgularının tanınması ve rapor edilmesi önemlidir (54). İYE'ler birçok organ sistemini ilgilendirebilmektedir ve yan etki yönetimi sitotoksik ilaçlardan kaynaklanan yan etkilerden tamamen farklıdır. Herhangi bir organ sistemi etkilenebilmekle birlikte, en yaygın olarak gastrointestinal sistem, endokrin organlar, deri ve karaciğerde görülür. Daha az sıklıkla, merkezi sinir sistemi ve kardiyovasküler, pulmoner, kas-iskelet sistemi ve hematolojik sistemler tutulur (52,54).

Endokrin Yan Etkiler

Tiroidit en sık görülenidir (%5-23) (Şekil 4b). Olguların çoğu asemptomatiktir ancak hipertiroidizm semptomlarına neden olabilen akut enflamatuvar ağrısız tiroidit şeklinde karşımıza çıkabilir. PET/BT'de tiroid bezi diffüz FDG tutulumu, BT'de genellikle normal boyut gözlenir, bazen servikal reaktif hipermetabolik lenf nodları saptanır (60).

Hipofizit, yaygın değildir, %0,5-7 oranında görülür ve daha sık anti-CTLA-4 sırasında veya ikili tedaviler sırasında görülür. Sıklıkla minimal semptomatik olup

yorgunluk, baş ağrısı ve görme alanı değişiklikleri gibi bulgular saptanır. Sürrenal yetmezlik şeklinde de klinikte ortaya çıkabilir. PET/BT'de, hipofizde hipermetabolizma ve veya boyut artışı görülebilir (60).

Pnömonit

Pnömonit %1-10 oranında görülür ve anti-PD-1 ilaçlarla ve kombinasyon tedavisinde daha sık karşılaşılır (61). Şekil 4b'deki olguda pnömoniti de içeren multiple immün yan etki gösterilmiştir. Hastaların üçte biri asemptomatik olmakla birlikte şiddeti oldukça değişkendir. Radyoterapi, fibrozis ve önceki anti- PD-1 pnömonisi varlığı pnömonit riskini artırır. Sıklık sırasına göre kriptojenik organize pnömoni (çok odaklı buzlu cam opasiteleri ve periferik konsolidasyonlar biçiminde), non-spesifik interstisyel pnömoni (periferik buzlu cam opasiteleri biçiminde), hipersensitivite pnömonisi (buzlu cam ve sentrilobüler nodüller biçiminde) veya kötü prognozlu akut interstisyel pnömoni ya da akut solunum sıkıntısı sendromu (yaygın buzlu cam görünümleri biçiminde) tablolar oluşabilir (62). PET/BT'de, hipermetabolik pulmoner opasiteler, lenf nodları ve plevral sıvı izlenebilir. Enfeksiyöz pnömoni ve tümöral infiltrasyon ayırıcı tanıda göz önüne alınmalıdır (63).

Gastrointestinal Yan Etkiler

Kolit ve buna bağlı diyare daha çok kombinasyon tedavilerinde görülür (%50), tek başına anti-CTLA-4 tedavisinde de %22 oranında izlenir (Şekil 4b) (61,63). Görüntüleme bulgusu genellikle izlenmez ancak diffüz veya segmental duvar kalınlaşması ve hipermetabolizma saptanırsa non-spesifik olmakla birlikte bazen hayatı tehdit edebilen bir yan etki olması nedeniyle rapor edilerek uyarıcı olunması gerekir (36).

Hepatit

Hepatik toksik etkiler İKNİ tedavisinin nispeten sık (%19) görülen yan etkilerindendir. Sıklıkla asemptomatik olup laboratuvar verileri ve klinik bulgular varsa karaciğer metastazlarına bağlı bulgulardan ayrım için görüntüleme bulguları yararlı olabilir. Diffüz veya lokalize heterojen hipermetabolizma, hepatomegali, periportal ödem saptanabilen bulgulardır (61).

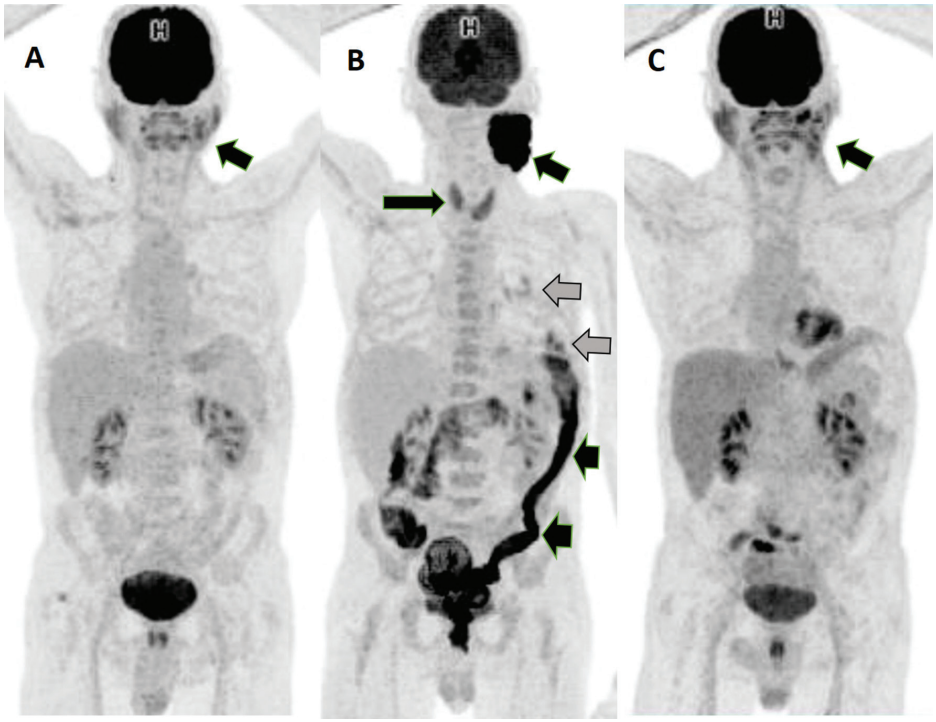

Şekil 4b. Şekil 4a'da kesitsel görüntüleri olan hastada nivolumab tedavisi öncesi tüm vücut MIP görüntülerinde (A) lokal nüks tümör izlenmektedir (siyah ok), nivolumab tedavisinin 4. küründen sonra 12. haftada yapılan (B) FDG PET/BT'de kolit (siyah kısa oklar), pnömonit (gri oklar) ve tiroidit (siyah uzun ok) bulgularının hiperprogresif hastalık tablosunda eşlik ettiği görülmektedir. Kriterlere göre hiperprogresyon olarak değerlendirilmiş olmakla birlikte izlenen yaygın immün yan etkiler, primer lezyonda da yoğun immün reaksiyon nedeniyle oluşan değişikliklere bağlı olabileceğini düşündürmektedir

PET/BT: Pozitron emisyon tomografi/bilgisayarlı tomografi, FDG: Florodeoksiglikoz, MIP: Maksimum yoğunlukta projeksiyon

Pankreatit

Pankreatit sık görülen bir bulgu değildir (%4). Görüntüleme bulguları peripankreatik yağ dokusunda dansite artımı, volüm artışı veya diffüz hipermetabolizma biçimindedir.

Adrenal

Hafif düzeyde diffüz volüm artışı ve hipermetabolizma biçiminde görülebilir. Nadir bir bulgudur.

Kas-İskelet Sistemi Yan Etkileri

Artrit, tenosinovit, gibi kas-iskelet sistemi yan etkileri semptomatik olarak yaygın olmakla birlikte görüntülemede sık saptanmazlar (%1-7). Miyozit ve fasiit daha nadirdir (<%1). Şekil 5'te yaygın miyozit bulguları gözlenen parsiyel iyi yanıtlı olgu örneği verilmiştir. Diğer romatolojik bulgular da izlenebilir (61). PET/BT'de izlenen hipermetabolizma genelikle simetrik ve birden fazla yumuşak doku veya eklemi tutar (64).

Sarkoid Reaksiyon veya Sarkoidoz

İKNİ ile oluşan bu granülomatöz reaksiyonun görülme sıklığı tam olarak bilinmemekle birlikte hastaların %5-7 kadarında oluştuğu tahmin edilmektedir (65). Akciğerler, lenf nodları, deri, kardiyovasküler sistemi ve merkezi sinir sistemini ilgilendiren hipemetabolik odaklar biçiminde görülebilir. Sıklıkla hipermetabolik mediyastinal ve bilateral hiler simetrik lenf nodları izlenirken bazen servikal veya abdominal lenf nodları, perilenfatik pulmoner nodüller, fokal akciğer infiltrasyonu bulgularına rastlanabilir (65,66). Erken veya geç dönem görüntülemede sarkoid reaksiyon bulgularının varlığı genel olarak olumlu yanıt ile birliktedir (67).

Bağışıklıkla ilgili çok çeşitli yan etkiler, multidisipliner, işbirlikli yönetim gerektirir. Tüm vücut metabolik aktivitesini tarama olanağı veren PET/BT önemli avantaj sağlar.

İmmün Yanıt Değerlendirmede PET/BT Görüntülemede Yeni Yaklaşımlar

Doku Analizi ve Radiomics

Geleneksel evreleme ve yanıt kriterlerinden ayrı olarak tümörün dokusal özelliklerinin fenotipik analizi yanıt ve prognoz tahmini için yeni olanaklar sağlamıştır. Doku analizi tümör iç yapısındaki heterojenite farklılıklarına ait kompleks görüntü verilerinin sistematik,

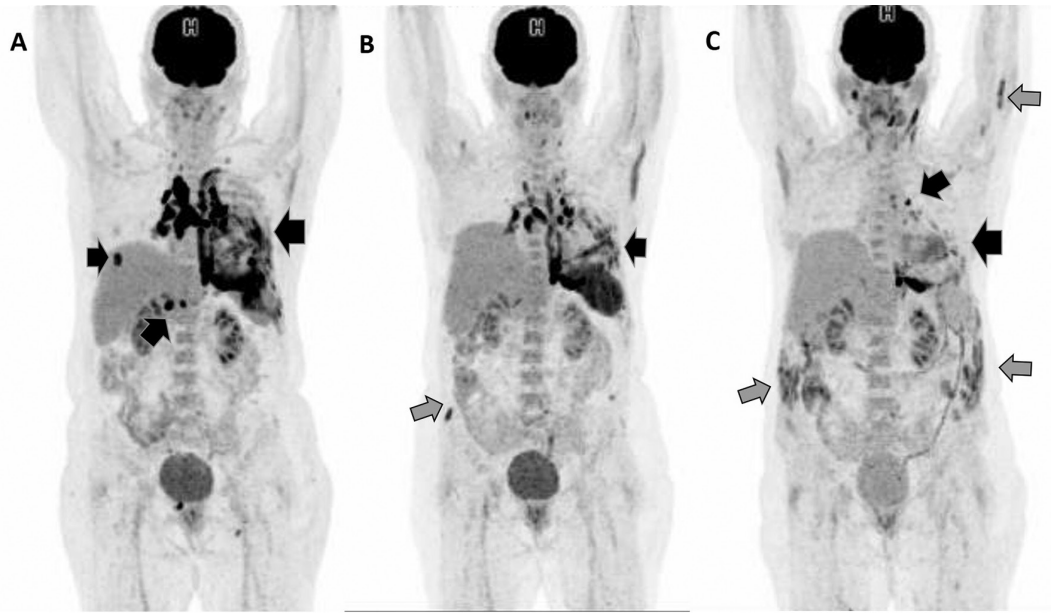

Şekil 5. Metastatik malign melanoma tanılı 64 yaşındaki kadın hastada yaygın plevral ve akciğer metastazları ve mediyastinal lenf nodları izlenmekte olup cometinib ve vemurafenib tedavisine ipilumumab eklenmiş progresyon saptanmış ve 6 kür nivolumab verilmiştir. İlk FDG PET/BT MIP görüntüleri (A) nivolumab öncesindeki yaygın hipermetabolik metastatik lezyonları göstermektedir (siyah oklar). Nivolumab sonrası alınan ilk yanıt değerlendirmede (B) parsiyel yanıt izlenirken (siyah ok) karın duvarı kaslarında izlenen miyozite bağlı hipermetabolizma (gri ok) dikkati çekmektedir. Üçüncü görüntülemede (C) tümör yanıtı belirgindir (siyah oklar), miyozit bulguları yaygınlaşmış ve aktiviteleri artmıştır (gri oklar). Hastaya steroid tedavisi eklenmiştir

PET/BT: Pozitron emisyon tomografi/bilgisayarlı tomografi, FDG: Florodeoksiglikoz, MIP: Maksimum yoğunlukta projeksiyon

bilgisayar destekli olarak değerlendirmesidir. Öncü bir çalışmada vemurafenib ve ipilimumab ile tedavi edilen malign melanomlu ve akciğer kanserli hastalarda doku analizinin klinik parametrelerle ilişkisi değerlendirilmiş ve ümit verici sonuçlar bildirilmiştir (48). İmmünoterapi yapılan hastalarda FDG PET/BT'de elde edilen radiomics (iRADIOMICS) diğer klinik standartlara (iRECIST ve PD-L1 immünohistokimyası) kıyasla metastatik KHDAK'nin pembrolizumaba yanıtını ve sağkalımı öngörme açısından üstün bulunmuştur (68). Yüksek tümör hacmi, tümör lezyonu glikolizi (TLG) ve heterojenite özellikleri ("skewness" ve "kurtosis") olan hastaların immünoterapiye olumsuz yanıt verme olasılığının daha yüksek olduğu gözlemlenmiştir (69). İKNİ ile tedavi edilen metastatik melanom hastaslarında kan biyobelirteçleri (LDH + S100) ve F-18 FDG PET/BT radiomics verilerinin psödoprogresyonu erken dönemde öngörmede umut verici bir biyobelirteç olabileceği ileri sürülmüştür (70).

Spesifik Radyofarmasötikler ve İmmüno-PET

İmmün aktivasyonun oluşturduğu enflamatuvar reaksiyonun FDG PET/BT ile yanıltıcı bulgular verebilmesi nedeniyle daha spesifik radyofarmasötik ajanlar geliştirilmeye çalışılmaktadır. Monoklonal antikorların yüksek özgüllüğünü PET teknolojisinin duyarlılığı ile birleştiren bu yeni tanısal yaklaşım immüno-PET olarak adlandırılmaktadır (71). Özellikle zirkonyum-89 (Zr-89), optimal enerji çözünürlüğü ve uzun yarılanma ömrü nedeniyle immüno-PET için uygun bir radyonüklid olarak değerlendirilmektedir. Klinik öncesi veriler ve ilk ön klinik deneyimler, immüno-PET çalışmalarının tedavi öncesi hasta seçiminde ve ilgili ajana karşı kazanılmış direncin erken dönemde saptanmasında yararlı olduğunu göstermiştir (72). Bu ajanlardan Zr-89 nivolumab, Zr-89 pembrolizumab, Zr-89 atezolizumab ve interlökin-2'yi hedefleyen ajanların tedaviden yarar görebilecek hastaların seçimine yardımcı olabileceği öne sürülmüştür (73). Zr-89 atezolizumab ile ilgili ilk insan çalışmaları umut verici sonuçlar göstermiştir (74). PD-(L)1 PET/BT, hem bireyler arasında hem tümör odakları arasında yüksek düzeyde heterojen tutulum gösterdiği saptanmıştır. Bir başka immün hedef, sitotoksik CD8+ tarafından salgılanan proteaz granzim B'dir (GZP). Ga-68 NOTA-GZP ile görüntüleme, preklinik modellerde yüksek doğrulukla immünoterapiye yanıtın öngörüsünü sağlamıştır (75). Sintigrafik olarak Tc-99m işaretli interlökin-2 (Tc-99m-HYNIC-IL2) ile melanom hasta grubunda tümör infiltre edici lenfositler görüntülenmiş ve progresyonla psödoprogresyon ayrımında yararlı olabileceği bildirilmiştir (76). Anti-PD1 immünoterapi alan metastatik melanomlu hastalarda yanıtın erken bir göstergesi olarak FLT-PET/BT'nin kullanılabileceği olgu serisinde rapor edilmiştir (77). F-18 BMS-986192, F-18 ile işaretli adnektin, PDL-1'e yönelik sentezle elde edilmiş bir moleküldür, akciğer ve kolon kanserinde deneysel çalışmalarda kullanılmış, faz 1-2 çalışmalarda elde edilen ön sonuçlar PDL-1 ekspresyonunu gösteren uygun bir biyobelirteç olabileceğini ortaya koymuştur (78). Ancak bu çalışmalar umut verici olmakla birlikte genellikle hayvan deneyi ve az sayıda insan çalışmalarıdır.

PET/MR

Geleneksel PET tabanlı parametrelere ek olarak, difüzyon ağırlıklı görüntüleme ve dinamik kontrastlı MR gibi MRG ile elde edilen fonksiyonel parametreler umut vericidir (79). Seith ve ark. (79), malign melanom hastalarında FDG PET/MR'nin 2 haftalık tedaviden sonra erken bir zamanda, üçüncü aydaki yanıtı öngörebildiğini göstermişlerdir (80). Ancak, PET/MR için standart yanıt kriterlerinin olmaması ve çalışma sayısı azlığı, multiparametrik MR parametrelerinin henüz tutarlı bir analizinin bulunmaması nedeniyle daha çok çalışmaya gereksinim vardır.

Derin Öğrenme Modellerinin Kullanılması

FDG-PET ile akciğer adenokarsinomunda derin öğrenme modeli ile elde edilen sitolitik aktivite skoru, doku RNA dizilimi ile eşleştirilerek hastaların immün profili non-invaziv olarak değerlendirilmiş, verilerin İKNİ tedavi sonuçlarının öngörüsü için kullanılabileceği belirtilmiştir (81).

Radyoimmünoterapi ile İmmün Duyarlılığın Artırılması

İmmün tedavilerin başarısının beklenenin altında olması konusunda yaygın kabul edilen görüş tümör mikroçevresindeki enflamasyonun düşük düzeyde olması veya lenfosit infiltrasyonu ve/veya aktivasyonun yetersiz olmasıdır. Bunu artırmak için çok yeni bazı deneysel çalışmalarda Lutesyum-177 işaretli PD-L1 ve Lu-177-DOTA-folat CTLA-4 antikorları ile uygulanan radyoimmünoterapinin sinerjistik etki oluşturduğu, tümör mikroçevresini değiştirerek immünoterapi için daha uygun hale getirdiği gösterilmiştir. Radyoimmünoterapi için yeni bir potansiyel alan olarak kabul edilebilir (82,83).

PET/BT Çekimi ve Raporlamada Dikkat Edilmesi Gerekenler

İmmünoterapi yanıtı değerlendirilirken standart PET/BT protokollerinden farklı bazı önemli noktalar vardır.

Hipofiz ile ilgili immün yan etkileri değerlendirebilmek için beyin veya özellikle kafa tabanı çekim alanına dahil edilmelidir. Malign melanomda alt ekstremite lezyonu varsa tüm vücut çekim alanına dahil edilmelidir. Metabolik ve morfolojik optimal değerlendirme için tedavi öncesi mümkünse intravenöz kontrastlı BT ile kombine bazal PET/BT uygulanması önerilmektedir (15). Kullanılan rejime bağlı olarak genellikle iki veya üç kür tedavi sonrası yani immünoterapinin başlamasından 8 veya 9 hafta sonra ilk tetkik yapılması uygundur (15). FDG PET/BT görüntülemenin tanısal katkısı genellikle semptomlarla başvuran, BT'de morfolojik yanıt vermeyen ve immün yan etkiler gözlenen hastalarda önemlidir. Metabolik yanıtın varlığında morfolojik progresyon olsa da klinik yarar varsa, klinisyenlerin yanıt yönünde karar vermesi desteklenmelidir. İmmünoterapi sonlandırılmadan önce tekrar FDG-PET/BT ile yanıt görüntüleme yapılması uygun olacaktır. İmmünoterapi ajanı, siklus sayısı ve son tedavi tarihi rapor edilmelidir. Metformin ve benzeri antidiyabetiklerle diffüz kolonik hipermetabolizma kolit tablosu açısından yanıltıcı olabileceğinden öyküde sorulmalıdır (15). Değerlendirmede hedef lezyonların boyut ve metabolik aktiviteleri, yeni lezyonların sayısı ve lokalizasyonları, primer tümör direnaj alanında olup olmadığı rapor edilmelidir. Ayrıca immünite ilişkili bulgular ve immün yan etkiler araştırılmalıdır. Özellikle yaşamı tehdit edebilen kolitis ve pnömonitis bulgularını araştırmak önemlidir. Bu bulguların tedavi öncesi var olup olmadığı ve süreç içinde ortaya çıkış zamanı da immünite ilişkisini saptamak açısından önemlidir (15).

Metabolik Parametrelerle İlgili Yeni Çalışmalar

Geleneksel SUV_{maks} ölçümlerine ek olarak, immünolojik reaksiyon dışındaki metabolik aktif tümör volümü (MATV) ve total lezyon glikolizisi (TLG) hesaplanabilir. iRECIST kriterlerinde MATV kullanılmaktadır. Ancak, MATV ve doku analizi gibi yöntemler rekonstrüksiyon parametrelerine duyarlı olduğundan, özellikle farklı merkezlerden gelen verilerin değerlendirilmesine dikkat edilmelidir (84). Metabolik volümün morfolojik volüme oranının alınması [MMVR] ve total tümör yükü hesabı için tüm vücut metabolik tümör volümü hesabı diğer bazı parametrik yaklaşımlardır (85).

Sonuç

Onkoloji pratiğinde devrim yaratan İKNİ'nin humoral ve hücresel immün sisteme ve kanser hücrelerine dolaylı etkileri hem tedavide şaşırtıcı sonuçlara hem de görüntülemede alışılmadık bulgulara yol açmıştır. Bu nedenle gerek tedavi yanıtı değerlendirmede gerekse immünolojik etki ve yan etkileri maligniteden ayırt edebilmede yeni güçlükler ortaya çıkmış, yeni araştırmalar tetiklemiş, yeni yaklaşımlar zorunlu olmuştur.

İKNİ ile tedavi edilen hastalarda PET/BT tabanlı yanıt değerlendirmesi için iyi kalitede, geniş ölçekli çalışmalar ve prospektif randomize veriler henüz yeterli değildir. Çok sayıda araştırma olmasına rağmen, kanıtlar çoğunlukla retrospektiftir ve düşük hasta sayılarına sahiptir. Bu nedenle, şimdiye kadar, immünoterapi değerlendirmesine ilişkin optimal standart kriter oluşturulamamıştır, protokol ve raporlama biçimi tartışmalıdır. Hem tümör hem de bağışıklık hücreleri anatomik veya metabolik değişiklikleri etkilediğinden, görüntülerin nasıl yorumlanacağı konusu hala belirsizliğini korumaktadır. Buna karşın, bu yeni süreçte, PET/BT, gerek tüm vücutta oluşan immün yan etkileri erken tanıyabilmek ve tedavi yanıtını saptayabilmek, gerekse prognostik öngörüyü ve hasta seçimini doğru yapabilmek için morfolojik ve metabolik biyobelirteçleri sağlayabilecek en uygun modalite gibi görünmektedir. Mevcut kriterler içerisinde, özellikle iPERCIST ve imPERCIST5'in, yeni lezyonların oluşması ve bulguların ikinci görüntüleme ile doğrulanma gereksinimi gibi immüniteye bağlı yanıltıcı değişiklikleri ve PECRIT gibi klinik gidişi de göz önüne alan kriterlerin daha uygun öneriler içerdiği düşünülebilir. Güncel pratikte tüm bu özgün faktörlere dikkat ederek değerlendirme yapmak uygun olacaktır.

Yakın gelecekte deneyim arttıkça daha başarılı kriterler yanında hibrid modaliteler, doku analizi, radyomics, yapay zeka yöntemleri ve immüno-PET gibi daha özgün yöntemlerin güncel pratiğe girmesi, MATV, TLG gibi değerlendirme parametrelerinin tanısal katkısının ortaya konulması yeni perspektifler sunabilecek gibi görünmektedir.

Kaynaklar

1. Adams JL, Smothers J, Srinivasan R, Hoos A. Big opportunities for small molecules in immuno-oncology. Nat Rev Drug Discov 2015;14:603-622.
2. Couzin-Frankel J. Breakthrough of the year 2013. Cancer immunotherapy. Science 2013;342:1432-1433.
3. Li B, Chan HL, Chen P. Immune Checkpoint Inhibitors: Basics and Challenges. Curr Med Chem 2019;26:3009-3025.
4. Ribas A, Wolchok JD. Cancer immunotherapy using checkpoint blockade. Science 2018;359:1350-1355.
5. Lawrence MS, Stojanov P, Polak P, et al. Mutational heterogeneity in cancer and the search for new cancer-associated genes. Nature 2013;499:214-218.

6. Sharpe AH, Pauken KE. The diverse functions of the PD1 inhibitory pathway. Nat Rev Immunol 2018;18:153-167.
7. Goleva E, Lyubchenko T, Kraehenbuehl L, Lacouture ME, Leung DYM, Kern JA. Our current understanding of checkpoint inhibitor therapy in cancer immunotherapy. Ann Allergy Asthma Immunol 2021;126:630-638.
8. Unterrainer M, Ruzicka M, Fabritius MP, et al. PET/CT imaging for tumour response assessment to immunotherapy: current status and future directions. Eur Radiol Exp 2020;4:63.
9. Sharma P, Allison JP. The future of immune checkpoint therapy. Science 2015;348:56-61.
10. Pons-Tostivint E, Latouche A, Vaflard P, et al. Comparative Analysis of Durable Responses on Immune Checkpoint Inhibitors Versus Other Systemic Therapies: A Pooled Analysis of Phase III Trials. JCO Precis Oncol 2019;3:1-10.
11. Okazaki T, Honjo T. PD-1 and PD-1 ligands: from discovery to clinical application. Int Immunol 2007;19:813-824.
12. Wieder T, Eigentler T, Brenner E, Röcken M. Immune checkpoint blockade therapy. J Allergy Clin Immunol 2018;142:1403-1414.
13. Vanpouille-Box C, Formenti SC, Demaria S. Toward Precision Radiotherapy for Use with Immune Checkpoint Blockers. Clin Cancer Res 2018;24:259-265.
14. Zhang L, Sun L, Zhou Y, et al. Association of Survival and Immune-Related Adverse Events With Anti-PD-1/PD-L1 and Anti-CTLA-4 Inhibitors, Alone or Their Combination for the Treatment of Cancer: A Systematic Review and Meta-Analysis of 13 Clinical Trials. Front Oncol 2021;11:575457.
15. Aide N, Hicks RJ, Le Tourneau C, Lheureux S, Fanti S, Lopci E. FDG PET/CT for assessing tumour response to immunotherapy : Report on the EANM symposium on immune modulation and recent review of the literature. Eur J Nucl Med Mol Imaging 2019;46:238-250.
16. Liu M, Guo F. Recent updates on cancer immunotherapy. Precis Clin Med 2018;1:65-74.
17. Castello A, Lopci E. The Role of PET/CT in the Era of Immune Checkpoint Inhibitors: State of Art. Curr Radiopharm 2020;13:24-31.
18. Decazes P, Bohn P. Immunotherapy by Immune Checkpoint Inhibitors and Nuclear Medicine Imaging: Current and Future Applications. Cancers (Basel) 2020;12:371.
19. Chalian H, Töre HG, Horowitz JM, Salem R, Miller FH, Yaghmai V. Radiologic assessment of response to therapy: comparison of RECIST Versions 1.1 and 1.0. Radiographics 2011;31:2093-2105.
20. Young H, Baum R, Cremerius U, et al. Measurement of clinical and subclinical tumour response using [18F]-fluorodeoxyglucose and positron emission tomography: review and 1999 EORTC recommendations. European Organization for Research and Treatment of Cancer (EORTC) PET Study Group. Eur J Cancer 1999;35:1773-1782.
21. Wahl RL, Jacene H, Kasamon Y, Lodge MA. From RECIST to PERCIST: Evolving Considerations for PET response criteria in solid tumors. J Nucl Med 2009;50:122-150.
22. Pinker K, Riedl C, Weber WA. Evaluating tumor response with FDG PET: updates on PERCIST, comparison with EORTC criteria and clues to future developments. Eur J Nucl Med Mol Imaging 2017;44:55-66.
23. Costa LB, Queiroz MA, Barbosa FG, et al. Reassessing Patterns of Response to Immunotherapy with PET: From Morphology to Metabolism. Radiographics 2021;41:120-143.
24. Fu Y, Maianu L, Melbert BR, Garvey WT. Facilitative glucose transporter gene expression in human lymphocytes, monocytes, and macrophages: a role for GLUT isoforms 1, 3, and 5 in the immune response and foam cell formation. Blood Cells Mol Dis 2004;32:182-190.
25. Wolchok JD, Hoos A, O'Day S, et al. Guidelines for the evaluation of immune therapy activity in solid tumors: immune-related response criteria. Clin Cancer Res 2009;15:7412-7420.
26. Wang GX, Kurra V, Gainor JF, et al. Immune Checkpoint Inhibitor Cancer Therapy: Spectrum of Imaging Findings. Radiographics 2017;37:2132-2144.
27. Sachpekidis C, Larribere L, Pan L, Haberkorn U, Dimitrakopoulou-Strauss A, Hassel JC. Predictive value of early 18F-FDG PET/CT studies for treatment response evaluation to ipilimumab in metastatic melanoma: preliminary results of an ongoing study. Eur J Nucl Med Mol Imaging 2015;42:386-396.
28. Spigel DR, Chaft JE, Gettinger S, et al. FIR: Efficacy, Safety, and Biomarker Analysis of a Phase II Open-Label Study of Atezolizumab in PD-L1-Selected Patients With NSCLC. J Thorac Oncol 2018;13:1733-1742.
29. Cho SY, Lipson EJ, Im HJ, et al. Prediction of Response to Immune Checkpoint Inhibitor Therapy Using Early-Time-Point ^{18}F-FDG PET/CT Imaging in Patients with Advanced Melanoma. J Nucl Med 2017;58:1421-1428.
30. Goldfarb L, Duchemann B, Chouahnia K, Zelek L, Soussan M. Monitoring anti-PD-1-based immunotherapy in non-small cell lung cancer with FDG PET: introduction of iPERCIST. EJNMMI Res 2019;9:8.
31. Anwar H, Sachpekidis C, Winkler J, et al. Absolute number of new lesions on ^{18}F-FDG PET/CT is more predictive of clinical response than SUV changes in metastatic melanoma patients receiving ipilimumab. Eur J Nucl Med Mol Imaging 2018;45:376-383.
32. Sachpekidis C, Anwar H, Winkler J, et al. The role of interim ^{18}F-FDG PET/CT in prediction of response to ipilimumab treatment in metastatic melanoma. Eur J Nucl Med Mol Imaging 2018;45:1289-1296.
33. Ito K, Teng R, Schöder H, et al. ^{18}F-FDG PET/CT for Monitoring of Ipilimumab Therapy in Patients with Metastatic Melanoma. J Nucl Med. 2019;60:335-341.
34. Castello A, Rossi S, Toschi L, Lopci E. Comparison of Metabolic and Morphological Response Criteria for Early Prediction of Response and Survival in NSCLC Patients Treated With Anti-PD-1/PD-L1. Front Oncol 2020;10:1090.

35. Cheson BD, Ansell S, Schwartz L, et al. Refinement of the Lugano Classification lymphoma response criteria in the era of immunomodulatory therapy. Blood 2016;128:2489-2496.
36. Kwak JJ, Tirumani SH, Van den Abbeele AD, Koo PJ, Jacene HA. Cancer immunotherapy: imaging assessment of novel treatment response patterns and immune-related adverse events. Radiographics 2015;35:424-437.
37. Tazdait M, Mezquita L, Lahmar J, et al. Patterns of responses in metastatic NSCLC during PD-1 or PDL-1 inhibitor therapy: Comparison of RECIST 1.1, irRECIST and iRECIST criteria. Eur J Cancer 2018;88:38-47.
38. Humbert O, Cadour N, Paquet M, et al. ^{18}FDG PET/CT in the early assessment of non-small cell lung cancer response to immunotherapy: frequency and clinical significance of atypical evolutive patterns. Eur J Nucl Med Mol Imaging 2020;47:1158-1167.
39. Humbert O, Chardin D. Dissociated Response in Metastatic Cancer: An Atypical Pattern Brought Into the Spotlight With Immunotherapy. Front Oncol 2020;10:566297.
40. Mushti SL, Mulkey F, Tang S, et al. Immune Response Evaluation and Treatment with Immune Checkpoint Inhibitors Beyond Clinical Progression: Response Assessments for Cancer Immunotherapy. Curr Oncol Rep 2020;22:116.
41. Champiat S, Dercle L, Ammari S, et al. Hyperprogressive Disease Is a New Pattern of Progression in Cancer Patients Treated by Anti-PD-1/PD-L1. Clin Cancer Res 2017;23:1920-1928.
42. Kanjanapan Y, Day D, Wang L, et al. Hyperprogressive disease in early-phase immunotherapy trials: Clinical predictors and association with immune-related toxicities. Cancer 2019;125:1341-1349.
43. Champiat S, Ferrara R, Massard C, et al. Hyperprogressive disease: recognizing a novel pattern to improve patient management. Nat Rev Clin Oncol 2018;15:748-762.
44. Schwenck J, Schörg B, Fiz F, et al. Cancer immunotherapy is accompanied by distinct metabolic patterns in primary and secondary lymphoid organs observed by non-invasive *in vivo*^{18}F-FDG-PET. Theranostics 2020;10:925-937.
45. Sachpekidis C, Kopp-Schneider A, Hakim-Meibodi L, Dimitrakopoulou-Strauss A, Hassel JC. 18F-FDG PET/CT longitudinal studies in patients with advanced metastatic melanoma for response evaluation of combination treatment with vemurafenib and ipilimumab. Melanoma Res 2019;29:178-186.
46. Pinato DJ, Gramenitskaya D, Altmann DM, et al. Antibiotic therapy and outcome from immune-checkpoint inhibitors. J Immunother Cancer 2019;7:287.
47. Boursi B, Werner TJ, Gholami S, et al. Physiologic colonic fluorine-18-fluorodeoxyglucose uptake may predict response to immunotherapy in patients with metastatic melanoma. Melanoma Res 2019;29:318-321.
48. Pardoll DM. The blockade of immune checkpoints in cancer immunotherapy. Nat Rev Cancer 2012;12:252-264.
49. Wolchok JD, Neyns B, Linette G, et al. Ipilimumab monotherapy in patients with pretreated advanced melanoma: a randomised, double-blind, multicentre, phase 2, dose-ranging study. Lancet Oncol 2010;11:155-164.
50. Fife BT, Bluestone JA. Control of peripheral T-cell tolerance and autoimmunity via the CTLA-4 and PD-1 pathways. Immunol Rev 2008;224:166-182.
51. Wang DY, Salem JE, Cohen JV, et al. Fatal Toxic Effects Associated With Immune Checkpoint Inhibitors: A Systematic Review and Meta-analysis. JAMA Oncol. 2018;4:1721-1728.
52. Postow MA, Sidlow R, Hellmann MD. Immune-Related Adverse Events Associated with Immune Checkpoint Blockade. N Engl J Med 2018;378:158-168.
53. Martins F, Sofiya L, Sykiotis GP, et al. Adverse effects of immune-checkpoint inhibitors: epidemiology, management and surveillance. Nat Rev Clin Oncol 2019;16:563-580.
54. Sosa A, Lopez Cadena E, Simon Olive C, Karachaliou N, Rosell R. Clinical assessment of immune-related adverse events. Ther Adv Med Oncol 2018;10:1758835918764628.
55. Friedman CF, Proverbs-Singh TA, Postow MA. Treatment of the Immune-Related Adverse Effects of Immune Checkpoint Inhibitors: A Review. JAMA Oncol 2016;2:1346-1353.
56. Seymour L, Bogaerts J, Perrone A, et al. iRECIST: guidelines for response criteria for use in trials testing immunotherapeutics. Lancet Oncol 2017;18:143-152.
57. Nobashi T, Baratto L, Reddy SA, et al. Predicting Response to Immunotherapy by Evaluating Tumors, Lymphoid Cell-Rich Organs, and Immune-Related Adverse Events Using FDG-PET/CT. Clin Nucl Med 2019;44:272-279.
58. Gilardi L, Colandrea M, Vassallo S, Travaini LL, Paganelli G. Ipilimumab-induced immunomediated adverse events: possible pitfalls in (18)F-FDG PET/CT interpretation. Clin Nucl Med 2014;39:472-474.
59. Sznol M, Postow MA, Davies MJ, et al. Endocrine-related adverse events associated with immune checkpoint blockade and expert insights on their management. Cancer Treat Rev 2017;58:70-76.
60. Chan KK, Bass AR. Autoimmune complications of immunotherapy: pathophysiology and management. BMJ 2020;369:m736.
61. Nishino M, Hatabu H, Sholl LM, Ramaiya NH. Thoracic Complications of Precision Cancer Therapies: A Practical Guide for Radiologists in the New Era of Cancer Care. Radiographics 2017;37:1371-1387.
62. Kottschade LA. Incidence and Management of Immune-Related Adverse Events in Patients Undergoing Treatment with Immune Checkpoint Inhibitors. Curr Oncol Rep 2018;20:24.
63. Cappelli LC, Gutierrez AK, Bingham CO 3rd, Shah AA. Rheumatic and Musculoskeletal Immune-Related Adverse Events Due to Immune Checkpoint Inhibitors: A Systematic Review of the Literature. Arthritis Care Res (Hoboken) 2017;69:1751-1763.

64. Chorti E, Kanaki T, Zimmer L, et al. Drug-induced sarcoidosis-like reaction in adjuvant immunotherapy: Increased rate and mimicker of metastasis. Eur J Cancer 2020;131:18-26.
65. Tetzlaff MT, Nelson KC, Diab A, et al. Granulomatous/sarcoid-like lesions associated with checkpoint inhibitors: a marker of therapy response in a subset of melanoma patients. J Immunother Cancer 2018;6:14.
66. Sachpekidis C, Larribère L, Kopp-Schneider A, Hassel JC, Dimitrakopoulou-Strauss A. Can benign lymphoid tissue changes in ^{18}F-FDG PET/CT predict response to immunotherapy in metastatic melanoma? Cancer Immunol Immunother 2019;68:297-303.
67. Valentinuzzi D, Vrankar M, Boc N, et al. [18F]FDG PET immunotherapy radiomics signature (iRADIOMICS) predicts response of non-small-cell lung cancer patients treated with pembrolizumab. Radiol Oncol 2020;54:285-294.
68. Polverari G, Ceci F, Bertaglia V, et al. ^{18}F-FDG Pet Parameters and Radiomics Features Analysis in Advanced Nsclc Treated with Immunotherapy as Predictors of Therapy Response and Survival. Cancers (Basel) 2020;12:1163.
69. Basler L, Gabryś HS, Hogan SA, et al. Radiomics, Tumor Volume, and Blood Biomarkers for Early Prediction of Pseudoprogression in Patients with Metastatic Melanoma Treated with Immune Checkpoint Inhibition. Clin Cancer Res 2020;26:4414-4425.
70. Wei W, Rosenkrans ZT, Liu J, Huang G, Luo QY, Cai W. ImmunoPET: Concept, Design, and Applications. Chem Rev 2020;120:3787-3851.
71. Filippi L, Nervi C, Proietti I, et al. Molecular imaging in immuno-oncology: current status and translational perspectives. Expert Rev Mol Diagn 2020;20:1199-1211.
72. Alauddin MM, Khawli LA. Advances in Immuno-PET for the Detection of Cancer and Assessment of Response to Therapy. Curr Med Chem 2021;28:647-672.
73. Bensch F, van der Veen EL, Lub-de Hooge MN, et al. ^{89}Zr-atezolizumab imaging as a non-invasive approach to assess clinical response to PD-L1 blockade in cancer. Nat Med 2018;24:1852-1858.
74. Larimer BM, Wehrenberg-Klee E, Dubois F, et al. Granzyme B PET Imaging as a Predictive Biomarker of Immunotherapy Response. Cancer Res 2017;77:2318-2327.
75. Markovic SN, Galli F, Suman VJ, et al. Non-invasive visualization of tumor infiltrating lymphocytes in patients with metastatic melanoma undergoing immune checkpoint inhibitor therapy: a pilot study. Oncotarget 2018;9:30268-30278.
76. Yeh R, Trager MH, Rizk EM, et al. FLT-PET At 6 Weeks Predicts Response Assessed by CT at 12 Weeks in Melanoma Patients Treated With Pembrolizumab. Clin Nucl Med 2020;45:267-275.
77. Donnelly DJ, Smith RA, Morin P, et al. Synthesis and Biologic Evaluation of a Novel ^{18}F-Labeled Adnectin as a PET Radioligand for Imaging PD-L1 Expression. J Nucl Med 2018;59:529-535.
78. Galldiks N, Lohmann P, Werner JM, Ceccon G, Fink GR, Langen KJ. Molecular imaging and advanced MRI findings following immunotherapy in patients with brain tumors. Expert Rev Anticancer Ther 2020;20:9-15.
79. Seith F, Forschner A, Schmidt H, et al. 18F-FDG-PET detects complete response to PD1-therapy in melanoma patients two weeks after therapy start. Eur J Nucl Med Mol Imaging 2018;45:95-101.
80. Park C, Na KJ, Choi H, et al. Tumor immune profiles noninvasively estimated by FDG PET with deep learning correlate with immunotherapy response in lung adenocarcinoma. Theranostics 2020;10:10838-10848.
81. Ren J, Xu M, Chen J, et al. PET imaging facilitates antibody screening for synergistic radioimmunotherapy with a ^{177}Lu-labeled αPD-L1 antibody. Theranostics 2021;11:304-315.
82. Guzik P, Siwowska K, Fang HY, et al. Promising potential of [^{177}Lu]Lu-DOTA-folate to enhance tumor response to immunotherapy-a preclinical study using a syngeneic breast cancer model. Eur J Nucl Med Mol Imaging 2021;48:984-994.
83. Lasnon C, Enilorac B, Popotte H, Aide N. Impact of the EARL harmonization program on automatic delineation of metabolic active tumour volumes (MATVs). EJNMMI Res 2017;7:30.
84. Wei H, Jiang H, Song B. Role of medical imaging for immune checkpoint blockade therapy: From response assessment to prognosis prediction. Cancer Med 2019;8:5399-5413.
85. Kim BS, Kang J, Jun S, et al. Association between immunotherapy biomarkers and glucose metabolism from F-18 FDG PET. Eur Rev Med Pharmacol Sci 2020;24:8288-8295.