UYGULAMA KILAVUZU
DOI:10.4274/nts.galenos.2020.0012
Nucl Med Semin 2020;6:171-183

F-18 FDG Pozitron Emisyon Tomografisi/Bilgisayarlı Tomografi ile Miyokardiyal Canlılık Görüntüleme Kılavuzu

Guidelines for Myocardial Viability Imaging with F-18 FDG

Semra Özdemir[1], Tarık Başoğlu[2], Hakan Demir[3], Gülay Durmuş Altun[4], Elif Özdemir[5], Feyza Şen[6], Fevziye Canbaz Tosun[2]

[1]Onsekiz Mart Üniversitesi Tıp Fakültesi, Nükleer Tıp Anabilim Dalı, Çanakkale, Türkiye
[2]Ondokuz Mayıs Üniversitesi Tıp Fakültesi, Nükleer Tıp Anabilim Dalı, Samsun, Türkiye
[3]Kocaeli Üniversitesi Tıp Fakültesi, Nükleer Tıp Anabilim Dalı, İzmit, Türkiye
[4]Trakya Üniversitesi Tıp Fakültesi, Nükleer Tıp Anabilim Dalı, Edirne, Türkiye
[5]Ankara Yıldırım Beyazıt Üniversitesi Tıp Fakültesi, Nükleer Tıp Anabilim Dalı, Ankara, Türkiye
[6]Uludağ Üniversitesi Tıp Fakültesi, Nükleer Tıp Anabilim Dalı, Bursa, Türkiye

Öz

Flor-18 florodeoksiglikoz (F-18 FDG) pozitron emisyon tomografisi/bilgisayarlı tomografi (PET/BT) ile miyokardiyal canlılık görüntüleme, koroner vaskülarizasyonun uygun olduğu hastalarda koroner arter hastalığına bağlı sol ventrikül disfonksiyonu ve rest miyokardiyal perfüzyon defekti varlığında, canlı miyokart dokusunu, cansız miyokart dokusundan ayırt etmek amacıyla son yıllarda sıkça kullanılan bir tetkik olmaya başlamıştır. Bu kılavuz, F-18 FDG PET/BT ile kardiyak canlılık görüntüleme çalışmalarına standart bir yaklaşım sağlamak amacıyla Türkiye Nükleer Tıp Derneği Kardiyoloji Çalışma Grubu tarafından hazırlanmıştır. Bu amaçla uygulama ve raporlama ile ilgili ayrıntılar özetlenmiş ve sunulan tüm öneriler, uluslararası kılavuzlar ve literatür bilgileri değerlendirilerek hazırlanmıştır.
Anahtar Kelimeler: F-18 FDG, PET/BT, miyokardiyal canlılık, hibernasyon, kılavuz

Abstract

Myocardial viability imaging with Fluorine-18 fluorodeoxyglucose (F-18 FDG) positron emission tomography/computed tomography (PET/CT), in patients who are appropriate for coronary revascularization, in the presence of left ventricular dysfunction and rest myocardial perfusion defect due to coronary artery disease, has become a frequently used method to differentiate viable myocardial (hibernating) and non-viable myocardial tissues (scar). This guideline, has been prepared by Turkey Society of Nuclear Medicine Cardiology Working Group to provide a standart approach to cardiac viability imaging with F-18 FDG PET/CT. For this purpose details on instrumentation and reporting are summarized and all presented suggestions are submitted by evaluating the international guidelines and current literature.
Keywords: F-18 FDG, PET/CT, myocardial viability, hibernation, guideline

Yazışma Adresi/Address for Correspondence
Dr. Semra Özdemir, Onsekiz Mart Üniversitesi Tıp Fakültesi, Nükleer Tıp Anabilim Dalı, Çanakkale, Türkiye
E-posta: ozdemirsemra@comu.edu.tr **ORCID ID:** orcid.org/0000-0003-1302-9630
©Telif Hakkı 2020 Türkiye Nükleer Tıp Derneği / Nükleer Tıp Seminerleri, Galenos Yayınevi tarafından yayınlanmıştır.

Giriş

Miyokart canlılığının değerlendirilmesinde, miyokart perfüzyon görüntüleme ile rest Flor-18 florodeoksiglikoz (F-18 FDG) pozitron emisyon tomografisi/bilgisayarlı tomografi (PET/BT) görüntülemenin karşılaştırılması altın standart olarak kabul görmektedir. Kronik iskemik kalp hastalığı ve/veya sol ventrikül (SV) disfonksiyonu bulunan hastalarda, canlı/cansız miyokart dokusu ayrımını yapmak kilit noktadır. Böylece, canlı miyokart dokusu varlığı ve miktarına göre, uygulanacak koroner vaskülarizasyon sonrası SV disfonksiyonunda ve kalp yetmezliği semptomlarında meydana gelecek düzelme öngörülebilmektedir.

Amaç

Bu nedenle bu kılavuzun temel amacı F-18 FDG PET/BT ile kardiyak canlılık araştırması yapacak nükleer tıp hekimlerine endikasyon belirleme, uygulama, görüntüleme, değerlendirme ve raporlama aşamalarında yardımcı olmaktır.

Genel Bilgi ve Tanımlamalar

Kardiyak Glikoz Metabolizması

Miyokart dokusu oksijenin yeterli olduğu aerobik koşullarda ve açlık durumunda enerji substratı olarak %65-70 oranında yağ asitlerini, %30-35 oranında glikozu kullanmaktadır. Ancak glikoz alımının yüksek olduğu tokluk durumunda, bu oran değişmekte ve miyokart dokusunda enerji substratı glikoz lehine değişmektedir (1,2,3). Glikoz alımına bağlı salgılanan endojen insülin ya da eksojen olarak alınan insülin, Glut-4 glikoz taşıyıcı proteinler ile miyositlere glikoz girişini artırarak aerobik glikolizi uyarmaktadır. Diğer taraftan yeterli oksijenin sağlanamadığı iskemik durumlarda, yağ asitlerini enerji substratı olarak kullanma şansı azalmaktadır. Çünkü yağ asitlerinin β oksidasyonla oksaloasetata yıkılımından sonra oksaloasetatın, trikarboksilik asit siklusuna girip enerji elde edilebilmesi için elektron transport sisteminde son elektron alıcısı olarak oksijene ihtiyaç vardır. Bu nedenle iskemik miyokarda oksidatif metabolizma azalmakta ve glikozun laktata kadar yıkılmasıyla adenozin trifosfat elde edilen anaerobik metabolizma artmaktadır. Dolayısıyla iskemik miyokart diğer substratların varlığından bağımsız olarak her zaman glikozu tercih etmektedir (4,5). Bu durum, perfüzyonu azalmış ancak metabolizması korunmuş canlı miyokart dokusunun saptanmasına olanak tanımaktadır. Diğer bir deyişle; miyokarda perfüzyonun olmadığı alanlarda F-18 FDG'nin tutulması anaerobik metabolizma koşullarında canlılığının devam ettiği anlamına gelmektedir.

F-18 FDG Metabolizma Görüntüleme

F-18 FDG'nin miyokartta tutulumu, miyokardiyal canlılık göstergesi olarak artık geçerliliği kanıtlanmış bir durumdur. Bir glikoz analoğu olan F-18 FDG, miyokardiyal glikoz kullanımını belirleyerek klinikte miyokart canlılığının saptanmasında en sık kullanılan PET radyofarmasötiğidir (6,7). F-18, siklotronda O-18 ile zenginleştirilmiş (ağır) suyun proton bombardımanı sonucu elde edilir. F-18'nin yarı ömrü 110 dakika olup, %97 pozitron, %3 elektron yakalama ile bozunarak stabil bir izotop olan O-18'e dönüşür. Bu sırada dışarıya 0,6 mm yumuşak doku menzilli, maksimum 635 keV enerjili β+ (pozitron) salınımı gerçekleşir. Bu enerji düzeyindeki pozitron menzili diğer PET radyofarmasötiklerine kıyasla daha yüksek uzaysal rezolüsyonunda görüntü elde edilmesine olanak sağlar (8).

Glikozun miyokart hücrelerine geçişi temel olarak Glut-1 ve Glut-4 taşıyıcı proteinleri ile sağlanmaktadır. F-18 FDG, miyokardiyal glikoz kullanımıyla orantılı olarak bu taşıyıcı proteinlerle hücre içine alınarak heksokinaz enzimiyle fosforile edilir. Ancak metabolik olarak daha ileriye gidemeyip hücre içinde tuzaklanır. Böylece F-18 FDG miyokardiyal glikoz metabolizmasını yansıtır ve miyokart canlılığını araştırmada kullanılabilir (9). Hiberne miyokartta karakteristik bulgu olan perfüzyon-metabolizma uyumsuzluğunun gösterilmesi canlılık çalışmalarında önemli bir göstergedir. Perfüzyonun belirgin azaldığı hiberne miyokart dokusunda, glikoz metabolizmasının korunmuş olması, canlı miyokardiyumun fibrozisten ayırt edilmesini sağlamakta ve revaskülarizasyon sonrası bu miyokart alanlarında fonksiyonun düzeleceğini öngörebilmektedir (10,11).

Canlılık, Stunning, Hibernasyon

Enfarktüs sonrası tıkalı koroner arterin perfüze ettiği bölgede sağ kalmayı başarmış doku, canlı miyokart dokusu olarak isimlendirilmektedir. Bu canlı miyokart dokusu, enfarktüs bölgesi üzerindeki subepikardiyal canlı bölge ile nekroz bölgesi arasındadır. Önceleri miyokardiyal kontraksiyon varlığı canlılık için tek kriter olarak kabul edilmekle birlikte akinetik veya diskinetik miyokardiyumun "stunning (sersemleme)" veya "hibernasyon (kış uykusu)" koşullarında canlı doku içerebileceği çalışmalarla gösterilmiştir (12,13). Uzun süreli iskemilerde geri dönüşümsüz miyokart hasarı ve enfarktüs gelişir. Geri dönüşümsüz hasar oluştuktan sonra miyositler canlılıklarını kaybeder ve

bu doku revaskülarize edilse bile herhangi bir düzelme olmaz. Diğer taraftan daha kısa süreli iskemilerde farklı metabolik disfonksiyonlar gelişir.

Bu disfonksiyonlardan ilki olan stunning "kısa süreli iskemi sonrası gelişen bir çeşit reperfüzyon hasarı olup geçici miyosit kontraktil disfonksiyonu gelişmesi" olarak tanımlanmaktadır. Miyokart enfarktüsünde uygulanan reperfüzyon tedavisi sonrasında miyokart perfüzyonu normale dönüp canlılığını korur ancak gelişen kontraktil disfonksiyonunun düzelmesi dakikalar ya da haftalar sürebilir. Stunning kısaca akım-kontraksiyon uyumsuzluğu olarak da tanımlanabilmektedir (14,15).

İkinci durum olan hibernasyon ise "uzun süreli iskemiler sonrası istirahat şartlarında bile perfüzyonun azalmasıyla birlikte miyositlerin canlılığının korunduğu miyokardiyal disfonksiyon" olarak tanımlanmaktadır. Hiberne miyokarttaki miyositlerin, azalan enerjilerini kontraktil fonksiyon yerine, hücre bütünlüklerini ve canlılıklarını sürdürmek için kullandıkları düşünülmektedir. Hibernasyon, kronik hipoperfüzyonun neden olduğu hipoksik koşullarda oluşan metabolik bir adaptasyon olup tehdit altındaki miyokart dokusunu koruyucu kronik bir metabolizma azalmasıdır. Böylece miyokart dokusu apopitozis ya da nekrozdan korunmuş olarak canlılığını korumaya devam edebilmektedir. Hiberne dokunun perfüzyonu yeniden normal düzeylerde sağlanabildiğinde kontraktil fonksiyonlar da geri kazanılabilmektedir (6,13).

Görüntülemede Temel Prensip

Miyokart canlılığının değerlendirilmesinde, rest tek foton emisyon tomografisi (SPECT) ya da PET miyokart perfüzyon görüntüleme ile aynı zamanlarda yapılmış (en geç birkaç günlük zaman aralığında) rest F-18 FDG PET/BT görüntülemenin karşılaştırılması halen altın standart olarak geçerliliğini korumaktadır. Miyokart perfüzyonunun ve metabolizmasının birlikte değerlendirilerek karşılaştırma yapılması canlılık araştırılması açısından önemlidir. Miyokart metabolik görüntüleme rest F-18 FDG PET/BT ile yapılırken, rest miyokart perfüzyon görüntüleme ise PET veya SPECT perfüzyon radyofarmasötikleri ile yapılabilmektedir. PET perfüzyon ve PET metabolizma görüntü karşılaştırılması her iki çekimde de atenüasyon düzeltmesi (AD) uygulandığı için daha kolay ve doğru bir biçimde yapılabilmektedir. Ancak dünyadaki birçok merkezde ve ülkemizde de çoğunlukla Teknesyum radyofarmasötikleri (SESTAMİBİ veya tetrofosmin) ile yapılan SPECT perfüzyon ve F-18 FDG PET/BT metabolizma görüntüleri karşılaştırılarak miyokart canlılık çalışması yapılmaktadır. AD yapılmamış SPECT perfüzyon görüntülerinde özellikle kadınlarda meme dokusuna bağlı anterior duvarda ve erkeklerde diyafram atenüasyonuna bağlı inferior duvarda azalmış perfüzyon yanıltıcı sonuçlara sebep olabilmektedir. Diğer taraftan SPECT/BT bulunan merkezlerde yapılan SPECT perfüzyon görüntülerinde atenüasyon düzeltilmesi yapılsa bile SPECT ve PET AD uygulanmış görüntü serilerinde teknik nedenlerden farklılıklar olabilir. Yine kadınlarda meme dokusuna bağlı anterior duvarda ve erkeklerde diyafram atenüasyonuna bağlı inferior duvarda gelişen belirgin perfüzyon azlığı perfüzyon-metabolizma uyumsuzluğuna ve yanlış pozitif sonuçlara neden olabilmektedir. Bu durumun üstesinden gelebilmek için 2 yaklaşım önerilmektedir:

1. Perfüzyon azlığı/defekti bulunan alanların gated SPECT çalışmasında bölgesel duvar hareketleri değerlendirilerek artefakt olup olmadığına karar vermek.
2. SPECT sistemlerindeki radyofarmasötik ve cinsiyet bazlı kantitatif polar harita yazılımları vizüel değerlendirmede yardımcı olabilmektedir. Ayrıca perfüzyon görüntülerinde AD yapılması da hatayı önleyebilmekle birlikte yine de hiçbir yaklaşım hatasız değildir.

Özellikle yüksek enerjili kolimatör kullanılan düşük uzaysal rezolüsyonlu F-18 FDG SPECT sistemlerinden elde edilen görüntüler, Tc-99m veya Tl-201 görüntüleri karşılaştırıldığında bu durum SV bazalinde ya da büyük perfüzyon defektlerinin köşe/kenarlarındaki küçük alanlarda belirgin uyumsuz defektlere neden olabilmektedir. Bu tür artefaktlardan kaçınmanın en iyi yolu mümkünse hem perfüzyon hem metabolizma için PET/BT sistemlerini kullanmaktır. Perfüzyon-metabolizma karşılaştırmalarında tüm bu konulara dikkat edilmesi önemlidir.

Genel Klinik Endikasyonlar

F-18 FDG PET/BT görüntülemenin ana endikasyonu; koroner vaskülarizasyonun uygun olduğu hastalarda koroner arter hastalığına bağlı SV disfonksiyonu ve rest miyokardiyal perfüzyon defekti varlığında, canlı (hiberne vb) miyokart dokusunu, canlı olmayan (skar vb) miyokart dokusundan ayırt etmektir.

Kronik iskemik kalp hastalığı ve SV disfonksiyonu olan hastalarda, agresif medikal tedavi ve revaskülarizasyon tedavisi arasındaki seçim aşamasında canlı doku varlığı, lokalizasyonu ve miktarı önem kazanmaktadır. Canlı miyokart dokusu saptanmaması durumunda

medikal tedavi tercih edilirken, yeterli canlı doku varlığı saptanması durumunda ise revaskülarizasyon cerrahisi tercih edilmektedir. Koroner arter bypass cerrahisinde perioperatif risk yüksek olduğundan revaskülarizasyondan fayda görecek hastaların seçilmesi önem taşımaktadır. Miyokardiyal canlılığın araştırılması; iskemik kardiyomiyopatide, revaskülarizasyon sonrası bölgesel-global SV disfonksiyonunun düzelmesinin öngörülmesinde ve kalp yetmezliği semptomları düzelmesinin öngörülmesinde oldukça kritik bir rol oynamaktadır (8,9,10,16,17).

Prosedür

A- Hasta Hazırlığı

F-18 FDG PET/BT metabolizma görüntülemesi; 6-12 saatlik açlık sonrası bazal kan glikozu (KG) ölçümü ve gerekirse glikoz yüklemesini takiben yapılır (Tablo 1). Normal miyokart dokusunda glikoz metabolizması çok değişken olabildiğinden canlı miyokart dokusunu en yüksek doğrulukla görüntüleyebilmek için miyokart hücrelerine glikoz alımını artırmak gereklidir. Miyokardiyal glikoz kullanımını maksimize etmek, bölgesel tutulum farklılıklarını ortadan kaldırmak ve iyi düzeyde bir görüntü kalitesi elde etmek açısından önemlidir. Miyokardiyal glikoz kullanımını artırmak için;

1. Oral glikoz yüklemesi (Tablo 2),
2. İntravenöz (İV) glikoz yüklemesi Tablolar 3A, 3B veya
3. Nikotinik asit türevlerini kullanmak gibi 3 farklı yöntem önerilmektedir (8,9,13,16).

Diyabetik Hastalar

Diyabetik hastaların F-18 FDG PET/BT ile optimal kalitede miyokardiyal metabolizma görüntülemeleri zorlu olabilmektedir. Diyabetik hastalarda endojen insülin üretimi sınırlı olduğundan insülin cevapları da normalden

Tablo 1. Flor-18 florodeoksiglikoz pozitron emisyon tomografisi/bilgisayarlı tomografi ile kardiyak canlılık çalışması basamakları

Prosedür	Standardizasyon için önerilen basamaklar	Teknik
Açlık süresi	1- Hastanın 6-12 saat aç olması sağlanmalıdır. 2- Açlık kan glikozu ölçülüp, aşağıdaki 3 seçenekten biriyle glikoz yükleme yapılmalıdır	Tercihe bağlı Suboptimal
Seçenek 1	Oral glikoz yükleme (bakınız Tablo 2)	Standart
Seçenek 2	İV glikoz yükleme (bakınız Tablo 3)	Opsiyonel
Seçenek 3	250 mg oral Acipimox	-
F-18 FDG enjeksiyonu	Süre ve doz (bakınız Tablo 5)	Standart
Görüntüleme zamanı	Enjeksiyon sonrası 45-60 dakika (bakınız Tablo 5)	-

F-18 FDG: Flor-18 florodeoksiglikoz, İV: İntravenöz

Tablo 2. Oral glikoz yükleme protokolü (16)

KG <250 mg/dL olan hastalar	- 6-12 saatlik açlık - KG ölçümü - 50 mg (25-100 mg) oral glikoz yüklemesi - 45-60 dk sonra KG düzeyi ölçümü - KG >130 mg/dL ise Tablo 4'e göre insülin uygulaması ve KG'nin takibi -Takipte KG 100-130 mg/dL olduğunda 5-15 mCi F-18 FDG enjeksiyonu - 60-90. dakikada görüntüleme
KG >250 mg/dL olan hastalara	-Bu durumda 2 yol izlenebilir: 1-Tetkik uygun diyet ve ilaç uygulamasından sonra başka bir güne ertelenebilir. 2-Acil bir endikasyon var ise kan glikozu düzeyine uygun yüksek doz insülin uygulaması yapılarak KG'yi takip edilir. -Takipte KG 100-130 mg/dL olduğunda 5-15 mCi F-18 FDG enjeksiyonu - 60-90. dakikada görüntüleme

F-18 FDG: Flor-18 florodeoksiglikoz, KG: Kan glikozu

daha az düzeydedir. Bu nedenle standart glikoz yükleme teknikleri diyabetik hastalarda çoğu zaman istenilen sonucu vermemekte ve önerilmemektedir. Bu hastalarda bazal KG'yi <250 mg/dL ise iv glikoz yükleme yapılması, yakın KG takibi ile birlikte yüksek doz insülin kullanımı ile daha iyi sonuçlar alınmaktadır. Bazal KG'yi >250 mg/dL olarak ölçülen hastaların ise tekrar değerlendirilerek; tetkikin aciliyeti yok ise ve hasta tekrar gelebilecek durumda ise uygun diyet ve ilaç önerileri ile yeni tetkik randevusu düzenlenmesi daha uygundur. Ancak medikal aciliyet durumlarında bu hastalara da glikoz yükleme yapmadan yakın KG takibi ile birlikte yüksek doz insülin kullanımı ile tetkik uygulanabilir. Yine diyabetik hastalarda F-18 FDG enjeksiyonundan sonra daha geç (2-3 saat)

Tablo 3A. İntravenöz glikoz yükleme protokolü (protokol A)

1-Diyabeti olmayan ve KG <110 mg/dL hastalar	• Dekstroz/insülin solüsyonu hazırlanması: %20'lik 500 mL dekstroz solüsyonunun içine 15 ünite regüler insülin eklenir. • Elli mL %20'lik dekstroz (10 gr) ve 5 ünite regüler insülin İV bolus olarak verilir. • Hazırlanan bu solüsyon 3 mL/kg/saat hızında 60 dakikada bitecek şekilde infüzyona başlanır (insülin infüzyonu 1,5 mU/kg/dk ve glikoz infüzyonu 10 mg/kg/dk). • On dakikada bir KG düzeyi ölçülerek hedeflenen 100-200 mg/dL düzeyine ulaşılıp ulaşılmadığı kontrol edilir. • Yirmi dk içinde 100-200 mg/dL (tercihen 150 mg/dL) KG düzeyine ulaşılırsa F-18 FDG İV olarak uygulanır. • KG >200 mg/dL ise <200 mg/dL'nin altına düşene kadar 4-8 ünite regüler insülin İV boluslar uygulanır. F-18 FDG verilir. • KG 200mg/dL altına düştüğünde 5-15 mCi F-18 FDG uygulaması yapılır. • Altmışıncı dakikada dekstroz/insülin infüzyonu stoplanarak, 2-3 mL/kg/saat hızında %20'lik dekstroz infüzyonu başlanır ve çekim sırasında da devam edilir. • Çekim bitiminde infüzyon stoplanarak, oluşabilecek geç hipoglisemi komplikasyonlarına karşı hastanın atıştırmalık birşeyler yemesi önerilir.
2-Diyabetik veya KG >110 mg/dL olan hastalar	• İnsülin solüsyonu hazırlanması: 500 mL serum fizyolojik solüsyonunun içine 100 ünite regüler insülin eklenir. • Altı-12 saatlik açlık KG düzeyi ölçülür. • Açlık KG >140 mg/dL ise 10 ünite, <140 mg/dL ise 6 ünite regüler insülün İV bolus tarzında uygulanır. • Hazırlanan insülin solüsyonu infüzyonuna 60 dakika sürecek şekilde başlanır (1,2 mL/kg/saat hızında) (insülin infüzyonu 4 mU/kg/dk'ye denk gelecek şekilde). • Sekiz-10 dk sonra ya da KG <140 mg/dL ise %20'lik dekstroz infüzyonuna başlanır (1,8 mL/kg/saat hızında) (dekstroz infüzyonu 6 mg/kg/dk'ye denk gelecek şekilde). • Yaklaşık 5-10 dakikada bir KG ölçülerek takip edilir ve 80-140 mg/dL KG değeri elde edecek şekilde dekstroz infüzyonunun hızı ayarlanır. • Yirmi-30 dakika boyunca stabil KG değeri elde edildiğinde 5-15 mCi F-18 FDG enjeksiyonu yapılır. • F-18 FDG enjeksiyonundan 30-40 dakika sonrasına kadar insülin solüsyonu ve %20 dekstroz infüzyonuna devam edilir. • Çekim bitiminde infüzyon durdurularak oluşabilecek geç hipoglisemi komplikasyonlarına karşı hastanın atıştırmalık bir şeyler yemesi önerilir.
3-Tip I juvenil tip diyabeti olan zayıf hastalar	• İnsülin solüsyonu hazırlanması: 500 mL serum fizyolojik solüsyonunun içine 100 ünite regüler insülin eklenir. • Altı-12 saatlik açlık KG düzeyi ölçülür. • Açlık KG >140 mg/dL ise 4 ünite reguler insülin enjekte edilir ve hazırlanan insülin solüsyonu 0,3 mL/kg/saat hızında infüzyona başlanır. • Sekiz-10 dakika infüzyonun ardından ya da KG <140 mg/dL olduğunda %20'lik dekstroz solüsyonu başlanır (2,4 mL/kg/saat hızında). • Seksen-140 mg/dL KG'yi elde edildiğinde 5-15 mCi F-18 FDG enjeksiyonu yapılır.

KG: Kan glikozu, F-18 FDG: Flor-18 florodeoksiglikoz, İV: İntravenöz

çekime başlamak ve İV glikoz/insülin yüklemeye 30 dakikada sınırlandırmak görüntü kalitesinde iyileşmeler sağlamaktadır. Diyabetik hastalarda ''Öglisemik-hiperinsülinemik klemp'' veya ''acipimox'' kullanımı da diğer alternatif yöntemlerdir (16).

1. Oral Glikoz Yüklemesi: Altı -12 saatlik açlık sonrası bazal KG <250 mg/dL olan hastalara oral glikoz yüklemesi yapılırken, KG >250 mg/dL olan hastalara glikoz yüklemeye gerek olmadan Tablo 4'e göre uygun insülin dozu uygulanarak prosedüre devam edilir (Tablo 2).

Önemli Noktalar:

1. Oral glikoz yüklemesi sonrasında hastaların diyabeti olmasa bile sıklıkla glikoz intoleransı ortaya çıkmaktadır.
2. İnsülin uygulaması sonrası her 15 dakikada bir KG düzeyi ölçülerek hastanın hipoglisemiye girip girmediği kontrol edilmelidir.
3. Hastaların insülinin etkisini antagonize ya da potansiyelize edebilecek ilaçlar alıp almadığı tetkik öncesi kontrol edilmelidir.
4. Diyabetik hastalarda hücrelerin insüline yetersiz cevabı nedeniyle insülin uygulamasına rağmen görüntü kaliteleri iyi olmayabilir. O nedenle diyabetik hastalar için İV glikoz yükleme önerilir.

2. İV Glikoz Yükleme: İV glikoz uygulaması daha komplike bir uygulama olmakla birlikte gastrointestinal sistemden glikoz emilim problemlerini önlemesi önemli bir avantajdır. İV glikoz yüklemenin, hastanın diyabetik olup olmamasına ve açlık KG düzeyine göre uygulanacak protokol örnekleri Tablo 3A'da verilmiştir (16). Tablo 3B'de verilen ve uygulaması nispeten pratik olan diğer İV glikoz yükleme protokolü de birçok klinikte denenmiş ve görüntü kalitesi açısından sonuçları oldukça iyi olan bir protokol örneğidir (18).

Önemli Noktalar:

1. KG düzeyi 400 mg/dL den fazla ise klinik doktorlarıyla iletişime geçilmelidir.
2. Yine KG düzeyi 55 mg/dL den daha düşük ya da hastada hipoglisemi semptomları gelişmiş ise dekstroz/insülin solüsyonu durdurularak İV %50'lik 1 ampul dekstroz uygulanır.

Tablo 3B. İntravenöz glikoz yükleme protokolü (protokol B) (18)

Diyabetik veya diyabetik olmayan tüm hastalarda	Minimum 6-12 saat açlık sonrası;
	1- Açlık KG <125 mg/dL ise → %50 dekstroz 25 g/50ml iv infüzyon olarak verilir. Enjeksiyon alanında oluşacak ağrıyı önlemek için 20 mg hidrokortizon uygulanabilir (çalışma kalitesini negatif olarak etkilememektedir).
	2- Açlık KG 125-225 mg/dL ise → %50 dekstroz 13 g/50ml iv infüzyon olarak verilir.
	3- Açlık KG >225 mg/dL ise → [regüler insülin unit dozu= (KG-50)/25] formülüne göre regüler insülin verilir.
	30-60 dk sonra infüzyon yapılan kolun karşı tarafından KG'u tekrar ölçülür;
	1- KG <150 mg/dL ise → F-18 FDG enjeksiyonu yapılır.
	2- KG >150 mg/dL ise → [regüler insülin unit dozu= (KG-50)/25] formülüne göre KG 150 mg/dL altına inene kadar regüler insülin verilir.
	Not: F-18 FDG enjeksiyonu yapılabilecek en optimum KG düzeyi 110-140 mg/dL'dir. KG'si 150-200 mg/dL olduğunda F-18 FDG enjeksiyonu yapılır ise görüntü kalitesi düşük düzeyde olacaktır.

KG: Kan glikozu, İv: İntravenöz, F-18 FDG: Flor-18 florodeoksiglikoz

Tablo 4. Oral glikoz yüklemesinden 45-60 dakika sonra kan glikoz düzeyi 130 mg/dL'den yüksek olan hastalarda uygulanması gereken kristalize (regüler) insülin miktarları

Kan glikoz düzeyi	Önerilen intravenöz insülin dozu
130-140 mg/dL	1 ünite kısa ekili (kristalize) insülin
140-160 mg/dL	2 ünite kısa ekili (kristalize) insülin
160-180 mg/dL	3 ünite kısa etkili (kristalize) insülin
180-200 mg/dL	5 ünite kısa etkili (kristalize) insülin
>200 mg/dL	Tetkikin ertelenmesi ya da daha yüksek doz kullanımı için klinik hekimini bilgilendiriniz.

Hiperinsülinemik-öglisemik Klemp: İnvaziv, özel ekipman ve bu konuda deneyimli ekip gerektiğinden genellikle araştırma çalışmalarında uygulanır. Ancak insülin uygulamalarına rağmen görüntü kalitesi suboptimal olan diyabetik hastalarda gerekli ekipman varlığında uygulanması gerekebilir. Temel prensibi glikoz uygulamasını, hiperinsülinemik bir ortamda yaparak normoglisemi sağlamaktır. Eğer hasta insülin kullanıyorsa 24 saat öncesinden orta etkili insülinler kesilir. On saatlik açlık sonrası sonrası çalışmaya başlanır. Kan örneklerinin alınacağı kol 60 °C'de 30 dakika tutularak ven arteriyelize edilir. Diğer koldan, ilk 10 dakikası 127,6 mU/mL den başlayıp 1 dakikalık azalan periyotlar halinde 40 mU/mL dozunda sabit kalacak şekilde insülin infüzyonu ve 2 mg/kg/dk hızında glikoz infüzyonu başlatılır. Beş-10 dakikalık aralıklarla kan örneği alınarak glikoz ölçümü yapılır. Normoglisemi yakalanana kadar insülin ya da glikoz infüzyonu artırılarak denge sağlanır. Normoglisemi yakalandıktan sonra 5-15 mCi (185-555 MBq) F-18 FDG enjekte edilir ve enjeksiyon sonrası 60-90. dakikada görüntüleme yapılır.

Not: Hem oral glikoz uygulamasında hem de hiperinsülinemik-öglisemik klemp uygulamasında glikoz ve insülininin birlikte verilmesi hücre içine potasyum (K^+) girişini artırarak hipokalemiye neden olabilir. Nadir olarak K^+ desteği gerekebileceği akılda tutulmalıdır. Genellikle bu sorunla diüretik kullanan ya da multipl insülin uygulaması yapılan hastalarda karşılaşılmaktadır.

3. Nikotinik Asit Türevleri (Acipimox, Niyasin): Nikotinik asit türevleri anti-lipolitik etkileri nedeniyle plazmadaki serbest yağ asiti düzeyini düşürerek miyokart hücrelerinin glikoz kullanımını artırırlar. Böylece F-18 FDG, yağ asitleriyle yarışmak zorunda kalmadan miyokarda daha yüksek oranda girebilmektedir. Acipimox, Gıda ve İlaç Dairesi (FDA) onayı almış bir türevdir. Nikotinik asit kullanımı uygulaması kolay bir yöntem olmakla birlikte görüntü kalitesi konusunda literatürde çelişkili bilgiler yer almaktadır (19,20). Bazı klinikler glikoz yüklemesini tercih etmektedirler. Niyasin uygulamasının flushing oluşturma etkisi olmakla birlikte, niyasin uygulamasından 15 dakika önce asetilasetik asit verilmesi bu etkiyi büyük oranda azaltmaktadır. Bir gecelik açlığı takiben 250 mg oral Niyasin uygulamasından 90 dakika sonra F-18 FDG verilir. Bir gün öncesinde yüksek protein diyeti uygulamasını önermektedirler (9).

B-Radyofarmasötikler

Kardiyak PET metabolizma görüntülemesinde, glikoz metabolizması için F-18 FDG ve C-11-glikoz; yağ asidi metabolizması için C-11-palmitat, F-18-floro-6-thia-heptadekonik asit ve F-18-16-floro-4-thia-palmitat; oksidatif ve oksijen metabolizması için C-11-asetat ve O-15 kullanılmaktadır. Ancak F-18 FDG dışındaki PET radyofarmasötikleri daha çok araştırma amaçlı kullanıldıkları için kardiyak metabolizma görüntülemesi için FDA onayı almış olan F-18 FDG üzerinde durulacaktır (21,22,23).

C-Protokol

Çekim parametreleri Tablo 5'te özetlenmiştir. Perfüzyon çekimi Tl-201 ya da Tc-99m ile yapılmış ise bu ajanların enerji düzeyi F-18'den daha düşük olduğu için F-18 FDG PET/BT çekimi için beklemeye gerek yoktur. Ancak eğer önce F-18 FDG PET/BT çekimi yapılmış ise perfüzyon görüntüleme F-18'in 5 yarı ömrü kadar süre sonra yapılmalıdır. F-18 FDG 5-10 mCi dozunda periferik venden verilir, enjeksiyon hızı önemli değildir (bolus ile 2 dakika arasında olabilir). Hastanın alacağı radyasyon dozunu azaltmak için çalışma bitiminden sonra 3-4 saat boyunca bolca idrara çıkması tembihlenir. F-18 FDG enjeksiyonundan minimum 45 dakika sonra çekime başlamak gerekir. Enjeksiyondan 45-60 dk sonra kan havuzu aktivitesi temizlenmiş ve miyokardiyal tutulum görüntülemeye yetecek bir seviyeye gelmiş durumdadır. Ancak bazı hastalarda özellikle diyabetiklerde miyokart/kan havuzu oranı zamanla daha da artabildiğinden geç görüntüleme (60-90 dakika) faydalı olmakla birlikte bu durumun sayım istatistiğini azaltabileceği unutulmamalıdır. Eğer çekim sonrası miyokardiyal tutulum istenilen düzeyde değil ise, daha iyi görüntü elde edebilmek için hastanın KG düzeyine göre ilave 1-2 ünite insülin enjeksiyonu sonrası 45-60 dk daha bekleyerek çekim yenilenebilir. Hasta supin pozisyonda çekime alınır, kolların yukarıda olması tercih edilir. Kollarını yukarı kaldıramayacak hastalarda kollar yanda çekim yapılabilir. Bu durumda transmisyon zamanı artırılmalı, transmisyon ve emisyon görüntüleme sırasında hastanın hiç hareket etmemesi sağlanmalıdır. Standart olarak 2D mod kullanılmakla birlikte daha düşük F-18 FDG dozu kullanılmak zorunda olunan durumlarda (çocuk hasta, multipl çekim vb.) 3D mod kullanılmaktadır. Çekim süresi uygulanan doza ve PET/BT sisteminin sayım hızına bağlı olarak değişebilmektedir (13-30 dakika). Piksel boyutu için 2-3 mm, imaj rekonstrüksiyonu için ordered subset expectation maximization yöntemi tercih edilir. AD kardiyak PET görüntülemede SPECT görüntülemeye göre daha önemli bir problem olabildiğinden geçerli bir AD düzeltmesi kullanılması oldukça önemlidir.

Tablo 5. Kardiak Flor-18 florodeoksiglikoz pozitron emisyon tomografisi/bilgisayarlı tomografi çekim parametreleri (16)

Özellikler	Teknik	Gereklilik
Radyofarmasötik	F-18 FDG Enerjsi (γ) : 645 keV Yarı ömrü : 110 dakika	Standart
Uygulanacak doz (2D -3D)	5-15 mCi (185-555 MBq) İV	Standart
Enjeksiyon hızı	Statik (bolus ile 2 dakika arasında olabilir) Dinamik (glikoz kantitasyonu için bolus)	Standart Opsiyonel
Görüntüleme zamanı	Enjeksiyon sonrası 45-60 dakika (sabit süre olması karşılaştırmada önemlidir)	Standart
Hasta pozisyonu (Supin)	Kollar yukarıda Kollar yanda	Tercih edilir Opsiyonel
Pozisyonlama	CT Scout	
Çekim modu	2D ya da 3D Statik ya da Listmode Dinamik	Standart Standart Opsiyonel
Çekim süresi	10-30 dakika (doza ve sayım hızına bağlı)	
Atenüasyon düzeltmesi	PET görüntülemeden hemen önce ya da sonra atenüasyon düzeltmesi yapılır.	Standart
Rekonstrüksiyon yöntemi	Ordered subset expectation maximization veya filtered back projection	Standart
Rekonstrüksiyon filtresi	Rezolüsyon/smoothing dengesini sağlayacak ideal düzeyde olmalıdır.	Standart
Piksel boyutu	2-3 mm 4-5 mm	Tercih edilir Kabul edilebilir
Sayım miktarı	Her bir kesit için rekonstrüksiyon pikseli X 50,000 sayım olmalıdır.	Tercih edilir

F-18 FDG: Flor-18 florodeoksiglikoz, İV: İntravenöz, PET: Pozitron emisyon tomografi

Perfüzyon-metabolizma görüntüleri değerlendirilirken perfüzyon çekimi SPECT ajanlarıyla yapılmış ise bu durumun farklı yumuşak doku atenüasyonlarına, farklı imaj rezolüzyonlara ve eşleştirme problemlerine yol açabileceği akılda tutulmalıdır.

Gated F-18 FDG PET Görüntüleme: Kardiyak elektrokardiyogram (EKG) Gated PET görüntüleme özellikle 3D PET tarayıcılarda kullanılabilir hale gelen önemli bir gelişme olmuştur. Özellikle solunum hareketi nedeniyle artefaktlar oluşabileceğinden solunum Gated PET/BT sistemlerinin de kullanılması önerilmektedir. Geçerli bir EKG senkronizasyonu için Gated SPECT çekimindeki gibi düzenli R-R intervalleri gereklidir. Ancak irregüler ritimli hastalar için bazı PET sistemleri LIST-MODE çekim yoluyla EKG Gated PET görüntülemeye olanak sağlamaktadırlar. EKG Gated F-18 FDG PET çekimi, bölgesel ve global SV fonksiyonu ve volümleri hakkında ilave bilgiler sağlayarak, canlılık çalışmalarında sadece perfüzyon-metabolizma durumunun değil, kontraktil rezervin de araştırılması mümkün olabilmektedir. Gated F-18 FDG PET bazı kliniklerde rutin kullanıma girmiş durumdadır (21).

Değerlendirme

Perfüzyon-metabolizma paternlerinin yorumlanmasında kalitatif veya yarı kantitatif yaklaşımlar uygulanabilir. Uyumsuzluk veya eşleşme kusurunun boyutu küçük (SV'nin %5 ila 10'u), orta (SV'nin %10 ila 20'si) veya büyük (SV'nin %20'si) olabilir. Eşleşme kusurunun şiddeti, non-transmural ve transmural miyokart enfarktüsünü ayırt etmek için hafif, orta veya şiddetli olarak ifade edilebilir.

Bölgesel miyokart perfüzyonunun ve F-18 FDG metabolizma görüntülerinin birlikte değerlendirilmesi spesifik perfüzyon-metabolizma paternlerinin saptanmasını sağlayarak canlı miyokardın ayırt edilmesinde oldukça önemlidir. Miyokart canlılığının

değerlendirilmesi için ideal olarak gated-PET veya gated-SPECT görüntülemeden elde edilen fonksiyonel bir değerlendirmeyle başlamak fayda sağlayacaktır. F-18 FDG PET/BT ile miyokart görüntülerini canlılık açısından değerlendirirken hastanın perfüzyon sintigrafisinin sadece rest, stres-rest, sadece stres ya da hiç perfüzyon sintigrafisi olmaması durumuna göre 4 ana başlıkta değerlendirme yapmak durumunda olabiliriz.

1- Hastanın Rest Perfüzyon (SPECT ya da PET) ve F-18 FDG Metabolizma Görüntüleri Bulunduğunda Değerlendirme

PET perfüzyon görüntüleme ajanlarına ulaşmaktaki zorluklar nedeniyle çoğunlukla SPECT perfüzyon ve PET metabolizma görüntüleri karşılaştırılarak viabilite çalışmaları yapılmaktadır. Viabilite çalışması değerlendirilirken öncelikle perfüzyon görüntüleri ayrıntılı olarak incelenip, SV'deki perfüzyonun durumu bölgesel olarak tanımlanmalıdır. Perfüzyon değerlendirirken Tablo 6'da verilen skorlama kullanılmalıdır. F-18 FDG ile yapılan metabolizma çalışmasında, perfüzyon çalışmasının tersine olarak hiberne ve iskemik alanlarda F-18 FDG tutulumu, normal perfüzyon gösteren alanlara göre daha yüksek düzeyde olacaktır. Yani maksimum F-18 FDG tutulumu hiberne ya da iskemik alanlarda olacaktır ki bunun nedeni glikoz kullanımının bu alanlarda diğer alanlara göre daha yüksek olmasıdır. Ayrıca glikoz yükleme durumunun başarısı, normal perfüzyon gösteren miyokart segmentlerinin F-18 FDG dağılımından ve kan havuzu aktivitesinden anlaşılabilir. İnsülin rezistansı, bozulmuş glikoz toleransı ve tip 2 diyabet varlığında miyokart tutulumunda problemler yaşanabilmekte olup bu durumda değerlendirmede dikkate alınmalıdır. Ayrıca skarın ve hiberne miyokardın raporlanmasının yanı sıra, karşılık gelen stres miyokart perfüzyon görüntülerinin yokluğunda stresle uyarılan iskeminin dışlanamayacağını raporda belirtmek yararlı olacaktır.

Miyokart perfüzyon çalışmasındaki korunmuş ya da azalmış perfüzyon alanlarının tanımlanmasından sonra bu alanların metabolik F-18 FDG görüntülemedeki karşılıkları değerlendirilerek canlılık hakkında bilgiler edinilmeye çalışılır. Özellikle hiberne miyokart için tanımlanmış ve kabul görmüş tipik bir perfüzyon-metabolizma uyumsuzluğu paterni ile birlikte toplam 5 paternle karşılaşmak mümkündür (9,11,13,16,17) (Tablo 7) (Şekil 1).

1-Uyumsuz Patern (Perfüzyon Azalmış-metabolizma Normal ya da Artmış): Hiberne miyokart için tipik bir görünüm olup ciddi hipoperfüzyon/perfüzyon defektli (skor 3,4) alanların F-18 FDG PET/BT çalışmasında metabolizmasının korunduğu bir paterndir (Şekil 1). Perfüzyon ajanlarıyla yapılan çalışmalarda hiberne dokuda perfüzyonun azalmış olarak izlenmesine rağmen bu bulguların mutlak kan akımını tam yansıtamayabileceği bilinmelidir. Tipik bir uyumsuz patern gösteren hiberne

Tablo 6. Miyokart perfüzyon skorlaması

Kategori	Perfüzyon yüzdesi	Skor
Normal	%100-90	0
Minimal hipoperfüzyon	%90-75	1
Orta düzeyde hipoperfüzyon	%75-50	2
Ciddi hipoperfüzyon	≤ %50	3
Perfüzyon defekti	Zemin aktivite	4

Tablo 7. Perfüzyon-metabolizma paternleri

Perfüzyon	Metabolizma	Patern	Yorum
1-Azalmış/belirgin azalmış (skor 3,4)	Normal/artmış	Uyumsuz	Canlı doku (Hibernasyon)
2-A) Belirgin azalmış (skor 4)	Belirgin azalmış	Uyumlu	Transmural enfarkt
2-B) Hafif azalmış (skor 2,3)	Hafif azalmış	Uyumlu	Non-transmural enfarkt
3- Azalmış (skor 3,4)	Hafif azalmış	Kısmi uyumsuz	Enfarkt + hiberne doku
4- Normal (skor 0)	Normal	Normal	Normal canlı doku
5- Normal (skor 0)	Azalmış	Ters uyumsuz (Canlı)	Normalizasyon hatası Sol dal bloğu Diyabetik hastalar Miyokardit, non-iskemik kardiyomiyopati Yeni geçirilmiş (2 hafta) miyokart enfarktüsü Geçirilmiş reoperasyon koroner bypass operasyonu Tekrarlayan stunning Üç damar hastalığı

doku varlığının revaskülarizasyon sonrası iyileşme ile doğrudan ilişkili olduğu birçok çalışma ile doğrulanmış durumdadır. Literatürde, revaskülarizasyon sonrası SV fonksiyonlarında klinik olarak anlamlı düzelme yani ejeksiyon fraksiyonu (EF) değerinin %5'ten daha fazla artabilmesi için SV'nin %20 veya daha fazla bir kısmında canlılık saptanması gerektiği bildirilmiştir (22,23). SV'nin %20'si pratik olarak, 17 segment polar haritanın yaklaşık 4 segmentine denk gelmektedir. Ancak çalışmalar incelendiğinde bu optimal eşik değerinin %17 ile %25,8 arasında değişkenlik gösterdiği görülmektedir (24,25).

2-Uyumlu Patern (Perfüzyon Azalmış-metabolizma Azalmış): Hem perfüzyonu hem metabolizması azalmış bir miyokart dokusu, enfarkt göstergesidir. Ancak burada perfüzyon ve metabolizmanın azalma derecesi önem taşımaktadır. Perfüzyon defektine varan belirgin düzeydeki bir azalma (skor 4) transmural bir enfarkt ile uyumlu iken orta-ciddi düzeydeki azalma (skor 2,3) nontransmural enfarkt ile uyumlu olarak değerlendirilir (Şekil 1).

3-Kısmi Uyumsuz Patern (Perfüzyon Azalmış-metabolizma Kısmen Azalmış): Perfüzyonu azalmış (skor 3,4) metabolizması ise kısmen azalmış bir miyokart dokusunda enfarkt ve hiberne alanlar birlikte bulunmaktadır (Şekil 1). Bu olgularda hiberne doku yanında enfarkt dokusunun da bulunması revaskülarizasyon sonrası iyileşme düzeyini düşürebilmektedir.

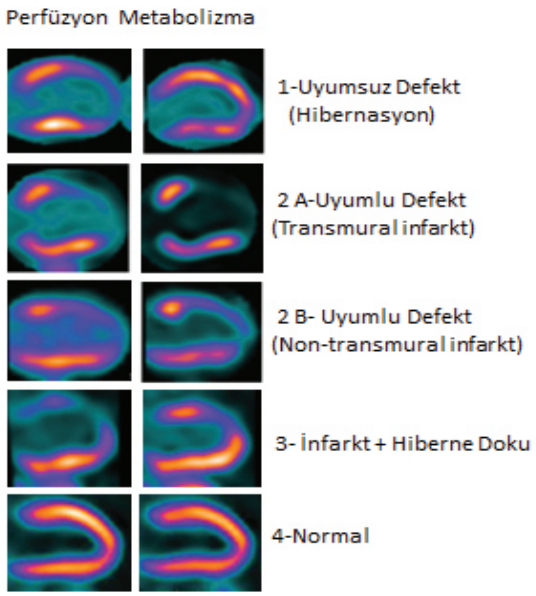

Şekil 1. Perfüzyon-metabolizma patern örnekleri ('ASNC Practice Points: Cardiac F-18 FDG PET kaynağından faydalanılmıştır

FDG: Florodeoksiglukoz, PET: Pozitron emisyon tomografi)

4-Normal Patern (Perfüzyon Normal-metabolizma Normal): Bu patern, gated görüntülemede duvar hareket bozukluğu olmadığı takdirde canlı normal miyokart dokusunu ifade eder (Şekil 1). Duvar hareket bozukluğu olması durumunda ise bu patern stunning ile uyumludur. Bu oldukça sık rastlanan bir durum olup revaskülarizasyon sonrası SV fonksiyonlarının düzelme şansı oldukça fazladır. Perfüzyon görüntüleme istirahatte alındığından bu alanlardaki iskemi varlığı ya da yokluğu ancak stres perfüzyon görüntüleme yapılarak ortaya konabilir.

5-Ters Uyumsuz Patern (Perfüzyon Normal-metabolizma Azalmış): Dikkatli değerlendirilmesi gereken bir patern olup sıklıkla karşı duvarda normalden yüksek düzeyde F-18 FDG tutulumu varlığına bağlı olarak normalizasyon hatası olarak ortaya çıkabilmektedir. Bunun dışında sol dal bloğunda, diyabetik hastalarda, miyokardit durumlarında, yeni geçirilmiş miyokardiyal enfarkt sonrası ve üç damar hastalığı varlığında ters uyumsuz patern izlenebilmektedir.

2-Hastanın Stres-rest Perfüzyon ve F-18 FDG Metabolizma Görüntüleri Bulunduğunda Değerlendirme

Stres-rest perfüzyonu ve F-18 FDG metabolik görüntülerin üçünün birden elde edilmiş olması oldukça idealdir. Yine bu 3 görüntüyü aynı ekranda değerlendirilmek önerilmekle birlikte tüm görüntü-iş istasyonlarında bu olanak bulunmayabilir. Stres-rest perfüzyon görüntülerinin her ikisi de mevcutken, jeopardize (tehlike altındaki) miyokartı tanımak kolaylaşır. Stres ve rest perfüzyon görüntüleme bilgileri mevcut olduğu durumda; normal rest perfüzyonu ve normal metabolizma gösteren bölgelerde, uyumlu perfüzyon-metabolizma defekt bulunan bölgelerde veya uyumsuz perfüzyon-metabolizma defekt bulunan bölgelerde stresle indüklenen iskemi varlığı ve derecesini tanımlamak açısından ekstra bir bilgi sağlayacaktır. Yine stunning, miyopatik ve remodeling miyokart dokusunu tanımak kolaylaşacaktır.

3-Hastanın Stres Perfüzyon ve F-18 FDG Metabolizma Görüntüleri Bulunduğunda Değerlendirme

F-18 FDG kardiyo-metabolik görüntülemeyle birlikte sadece stres perfüzyon görüntülemenin mevcut olduğu durumlarda, kontraksiyon disfonksiyonu olan

segmentlerde aşağıdaki durumlar söz konusudur:

1. Korunmuş F-18 FDG tutulumu ile stres perfüzyon defekti iskemik fakat canlı miyokardiyumu işaret eder. Revaskülarizasyon bu hastalar için çoğunlukla iyi sonuçlar verir. Çünkü miyokardiyal iskemi, başarılı bir revaskülarizasyondan sonra perfüzyon ve fonksiyonun geri kazanımı için çok güçlü bir belirleyicidir. Stres perfüzyonu ve F-18 FDG metabolik olarak eşleştirilmiş görüntülerle, miyokart iskemisi/stunning/hibernasyon arasında ise ayrım yapmak mümkün değildir.

2. Perfüzyon ve metabolizma görüntülerinin ikisinde de orantılı olarak belirgin azalma veya defekt izlenmesi skar dokusunu veya cansız miyokardiyumu olduğunu gösterir ve revaskülarizasyon önerilmez.

4-Hastanın Perfüzyon Görüntüsünün Bulunmadığı Sadece F-18 FDG Metabolizma Görüntüsü Bulunduğu Durumda Değerlendirme

Perfüzyon görüntüleri ve/veya koroner anjiyografi bilgileri olmadan ve/veya bölgesel duvar hareketi hakkında bilgi edinilmeden kardiyak F-18 FDG metabolizma görüntülerinin yorumlanması önerilmez. Disfonksiyonel miyokartta nispeten iyi korunmuş F-18 FDG tutulumu izlenmesi halinde, iskemik/non-iskemik kardiyomiyopati ayırt edilemez. Diğer taraftan perfüzyon görüntüleri var olduğunda, F-18 FDG tutulum düzeyi perfüzyon görüntüleri ile karşılaştırıldığında, skar ve metabolik canlı miyokart miktarının tayininde ve fonksiyonel iyileşmenin öngörülmesinde önemli bilgiler sağlayacaktır. Bu nedenle, F-18 FDG metabolik görüntülerinin, mümkünse SPECT veya tercihen PET ile elde edilen perfüzyon görüntüleri ile birlikte analiz edilmesi tavsiye edilir.

Mutlak (Absolüt) Miyokardiyal Glikoz Kullanımı: Mutlak miyokardiyal glikoz kullanımının, gram miyokardiyal dokusunun 1 dakikada kullandığı mikromol cinsinden glikoz miktarı olarak kantitatif hesaplanmasının, miyokart dokusunun kullandığı substratlardaki (yağ asidi/glikoz) değişkenlik nedeniyle miyokardiyal canlılığın değerlendirilmesinde herhangi bir yardımı bulunmamaktadır (16).

Raporlama (Perfüzyon ve Metabolizma)

F-18 FDG PET/BT miyokardiyal canlılık görüntüleme raporunun aşağıdaki şu kısımları içermesi önerilir (16).

1-Hasta Bilgileri: Rapor; çalışma tarihi, hasta protokol numarası, hasta ismi, yaşı, cinsiyeti, boy ve kilosu ile başlamalıdır.

2-Endikasyon: Canlılık çalışmasının endikasyonunun tanımlanması, çalışmanın önemini ortaya koyduğu gibi tetkikin geri ödemesi için de gerekli bir durumdur.

3-Hasta Klinik Öyküsü: Geçirilmiş miyokart enfarktüs öyküsü, lokalizasyonu, revaskülarizasyon varlığı/yokluğu mutlaka sorgulanmalı ve raporda yer almalıdır. Yine kardiyak risk faktörleri (hipertansiyon, diabetes mellitus vb.), angina ve konjestif kalp yetmezliği semptom varlığı/yokluğu, değerlendirmeye katkısı olabilecek EKG bulguları (Q dalgası, LBBB) raporda not edilmelidir. Ayrıca bölgesel perfüzyon ve metabolizmanın doğru yorumlanabilmesi için SV duvar hareketlerinin raporda detaylandırılması önemlidir. Hastanın kullandığı ilaçlar da rapora eklenmelidir.

4-Çalışma Protokolü: Görüntüleme protokolleri kısaca raporda yer almalıdır; hangi SPECT ve PET sistemlerinin kullanıldığı, çalışma tipi (tek gün/çift gün, gated/ungated, rest-stres/stres-rest/ sadece rest vb.), kullanılan RF adı ve dozu vb. gibi.

5-Stres Çalışma Verileri: Stres çalışması yapılmış ise uygulanan stres tipi (treadmil, dipiridamol, adenozin, regadenozon, dobutamin), dozu ve zamanı bildirilmelidir. Ayrıca stres esnasında gelişen yan etkiler, gelişen semptomlar (göğüs ağrısı nefes darlığı vb.), gelişen hemodinamik ve EKG değişiklikleri (kalp hızı, kan basıncı, aritmi gelişimi, iletim problemleri, ST segment değişiklikleri (lokalizasyonu ile birlikte) ve eğer stres testi erken sonlandırıldıysa nedenleriyle detaylandırılmalıdır.

6-Ön Hazırlık Durumu ve Laboratuvar Verileri: Hastanın çalışmaya alındığı andaki açlık düzeyi, kan glikoz düzeyi, glikoz yükleme metodu (oral, İV, veya hiperinsülinemik-öglisemik klemp) ya da nikotinik asit derivesi kullanıldıysa rapora aktarılmalıdır. Bazal ve glikoz yükleme sonrası kan glikoz düzeyi ile gelişen beklenmedik bir cevap da listelenmelidir.

7-Görüntüleme Tanımlaması ve Perfüzyon Değerlendirmesi: İmaj kalitesinin tariflenmesi oldukça önemlidir ve mutlaka belirtilemelidir (iyi-orta-kötü). Eğer kötü kalitede görüntü elde edilmiş ve nedeni biliniyorsa bunun raporda belirtilmesi, tekrar çalışması yapılması gerektiğinde önemli olacaktır. Raporda öncelikle stres çalışmadaki perfüzyon dağılımı tariflenmeli, düşük perfüzyon ve perfüzyon defektli alanların lokasyonu, yayılımı ve şiddeti 17 segment haritasına göre tanımlanmalıdır. Sonrasında tanımlanan bu perfüzyon defektli alanların, rest çalışmasında reversibl veya irreversibl olup olmadığından bahsedilmeldir.

Ayrıca SV kavite dilatasyonu (rest/stres), akciğer tutulumu, konsantrik SV hipertrofisi, asimetrik septal hipertrofi, perikardiyal fotopeni, belirgin sağ ventrikül hipertrofisi ve kalp dışı anormal bulgular saptanmışsa raporlanmalıdır. Perfüzyon ve/veya metabolizma çalışmasından elde edilen bölgesel ve global SV fonksiyonu tariflenmelidir. Stres/rest miyokart perfüzyon sintigrafi bulguları ise şu 5 paternde raporlanmalıdır:

a-Normal,

b-İskemi,

c-Fiks defekt: Hasta öyküsünde miyokart enfarktüs öyküsü ya da EKG de patolojik Q dalgası mevcut ise enfarkt doku lehine değerlendirilmelidir. Ancak eğer böyle bu iki durum yok ise özellikle yeni başlangıçlı kalp yetmezliği durumlarında bu fiks defekt bulgusu miyokart canlılık çalışması ile birlikte değerlendirilmelidir.

d-Enfarkt+iskemi (viable),

e-Non-iskemik kardiyomiyopati

8-Miyokart Canlılığı Değerlendirmesi: Rapor, rest çalışmasındaki miyokart perfüzyon dağılımını tarifle başlamalı, perfüzyon defektinin lokalizasyonu (17 segment haritasına göre), yayılımı ve şiddeti tanımlanmalıdır. Daha sonra normal, hipoperfüze veya perfüzyon defektli miyokart segmentlerindeki F-18 FDG tutulumu tariflenmelidir. Glikoz yükleme durumunun başarısı, normal perfüzyon gösteren miyokart segmentlerinin F-18 FDG dağılımından ve kan havuzu aktivitesinden anlaşılabilir ve bu başarı durumu; insülin rezistansı, bozulmuş glikoz toleransı ve tip 2 diyabet varlığı ile oldukça ilişkilidir.

Perfüzyon ve metabolizma çalışma bulgularının yazımızın değerlendirme bölümünde bahsedilen 5 paternden (uyumsuz, uyumlu, kısmi uyumsuz, normal, ters uyumsuz) hangisine uyduğu ayrıntılı bir biçimde tanımlanmalıdır.

9-Rapor Sonucu: Sonuçlar kısa ve net olmalı ve çalışma sonucunu normal olup olmadığı net ifadelerle belirtilmelidir. Nadiren de olsa kesin bir sonuca varılamadığında klinisyene yardımcı olabilecek diğer tetkik önerilerinde bulunulması doğru olacaktır. Görüntü kalitesini ve değerlendirmeyi dolayısıyla sonucu etkileyen klinik durum ve artefaktlar var ise bahsedilmelidir. Daha önce yapılmış çalışmalar var ise karşılaştırma yapılması uygun olacaktır.

Perfüzyon ve metabolizma bulguları net olarak tariflenmeli (uyumsuz, uyumlu, kısmi uyumsuz, normal, ters uyumsuz patern vb.) enfarkt, hiberne, stunned miyokart dokuları lokalizasyon ve yaygınlık şiddetleriyle (% olarak SV'yi kaplama oranı ile) tariflenmelidir. Tanımlanan tüm bulgular ışığında revaskülarizasyon sonrası fonksiyonlarda tahmin edilen iyileşme olasılığını belirtmek önemlidir. Revaskülarizasyon sonrası SV fonksiyonlarında klinik olarak anlamlı düzelme yani EF değerinin %5'ten daha fazla artabilmesi için SV'nin %20 veya daha fazla bir kısmında canlılık saptanması gerektiğinden rapor sonucuna saptanan canlılık yüzdesini net olarak yazmak önemlidir (SV'nin %20'si pratik olarak, 17 segment polar haritanın yaklaşık 3 segmentine denk gelmektedir). Kılavuz ekinde, Ek 1'de uyumlu defekt hasta örneğine ait görüntü ve rapor, Ek 2'de ise uyumsuz defekt hasta örneğine ait görüntü ve rapor sunulmuştur.

Değerlendirilmesi Gereken Hata Kaynakları:

- Uygun kan şekeri düzeyinin sağlanamaması
- Yeterli kardiyak tutulumun gerçekleşmemesi
- Radyofarmasötiğin ekstravazasyonu
- Görüntü işlemleme hataları (rekonstrüksiyon hataları)
- Normalizasyon hatası
- Hasta hareketi

Radyasyon Dozimetrisi

Hastaların kardiyak PET/BT görüntülemeden alacakları radyasyon dozu, hem PET hem BT den alacakları dozun toplamıdır. PET uygulaması için ortalama olarak kullanılan 10 mCi F-18 FDG aktivitesi için alınan efektif doz ~7 mSv'dir. Bu uygulamada kritik organ mesane olup 48 mSv efektif doza maruz kalmaktadır. Bu nedenle hastaların radyasyon maruziyetlerini azaltmak için sıkça idrara çıkmaları önerilmelidir. BT uygulamasından alınacak doz ise bileşeninin tanısal veya tanısal olmamasına bağlı olarak değişiklik göstermektedir. Genellikle kardiyak PET/BT çekimlerinde BT tanısal olmayıp, sadece anatomik lokalizasyon ve attenüasyon düzeltmesi amaçları için kullanıldığından BT bileşenine bağlı olarak alacakları radyasyon miktarı 3-4 mSv değerlerinde olmaktadır.

Kaynaklar

1. Chanda D, Luiken JJ, Glatz JF. Signaling pathways involved in cardiac energy metabolism. FEBS Lett 2016;590:2364-2374.
2. Shao D, Tian R. Glucose transporters in cardiac metabolism and hypertrophy. Compr Physiol 2015;6:331-351.
3. Wolf P, Winhofer Y, Krssak M, et al. Suppression of plasma free fatty acids reduces myocardial lipid content and systolic function in type 2 diabetes. Nutr Metab Cardiovasc Dis 2016;26:387-392.

4. Fillmore N, Mori J, Lopaschuk GD. Mitochondrial fatty acid oxidation alterations in heart failure, ischaemic heart disease and diabetic cardiomyopathy. Br J Pharmacol 2014;171:2080-2090.
5. Azevedo PS, Minicucci MF, Santos PP, et al. Energy metabolism in cardiac remodeling and heart failure. CardiolRev 2013;21:135-140.
6. Elfigih IA, Henein MY. Non-invasive imaging in detecting myocardial viability: Myocardial function versus perfusion. IJC Heart Vasculature 2014;5:51-56.
7. Lehtinen M, Schildt J, Ahonen A, et al. Helsinki BMMC Collaboration. Combining FDG-PET and 99mTc-SPECT to predict function aloutcome after coronary artery bypass surgery. EurHeart J CardiovascImaging 2015;16:1023-1030.
8. Bacharach SL, Bax JJ, Case J, et al. PET myocardial glucose metabolism and perfusion imaging: Part 1-Guidelines for data acquisition and patient preparation. J Nucl Cardiol 2003;10:543-556.
9. Wahl RL, Robert SB. Principlesand and Practice of PET and PET/CT. 2nd Edition. Chapter 11.2. Myocardial Viability. Lippincott Williams and Wilkins 2008;565-588.
10. Hansen AK, Gejl M, Bouchelouche K, et al. Reverse Mismatch Pattern in Cardiac 18F-FDG Viability PET/CT Is Not Associated With Poor Outcome of Revascularization: A Retrospective Outcome Study of 91 Patients With Heart Failure. Clin Nucl Med 2016;41:428-435.
11. Ghosh N, Rimoldi OE, Beanlands RS, et al. Assessment of myocardial ischaemia andviability: role of positronemissiontomography. EurHeart J 2010;31:2984-2995.
12. Kobylecka M, Mączewska J, Fronczewska-Wieniawska K, et al. Myocardial viability assessment in 18 FDG PET/CT study. Nucl Med Rev Cent East Eur 2012;15:52-60.
13. Dorbala S, DiCarli MF, Delbeke D, et al. SNMMI/ASNC/SCCT guideline for cardiac SPECT/CT and PET/CT 1.0. J NuclMed 2013;54:1485-507.
14. Bhat A, Gan GC, Tan TC, et al. Myocardial viability: From proof of conceptto clinical practice. Cardiol Res Pract 2016;2016:1020818.
15. Ferrari R, Balla C, Malagù M, et al. Reperfusion damage-A story of success, failure and hope. Circ J 2017;81:131-141.
16. Dilsizian V, Bacharach SL, Beanlands RS, et al. ASNC imaging guidelines/SNMMI procedure standard for positron emission tomography (PET) nuclear cardiology procedures. J NuclCardiol 2016;23:1187-1226.
17. Lin E C, Alavi A. Çeviri Editörleri: Basoğlu T, Mavi A. PET ve PET-BT Klinik Kılavuzu. Bölüm 30. Kardiyak PET ve PET-BT. Habitat Yayıncılık 2009;2:263-274.
18. Dilsizian V, Bacharach SL, Beanlands RS, et al. ASNC imaging guidelines for nuclear cardiology procedures: PET myocardial perfusion and metabolism clinical imaging. J Nucl Cardiol 2009. doi:10.1007/s12350-009-9094-9.
19. Vitale GD, deKemp RA, Ruddy TD, et al. Myocardial glucose utilization and optimization of (18)F-FDG PET imaging in patients with non-insulin-dependent Diabetes Mellitus, coronary artery disease, and left ventricular dysfunction. J NuclMed 2001;42:1730-1736.
20. Kam BL, Valkema R, Poldermans D, et al. Feasibility and image quality of dual-isotope SPECT using 18F-FDG and (99m) Tc-tetrafosmin after acipimox administration. J NucMed 2003;44:140-145.
21. Yamakawa Y, Takahashi N, Ishikawa T, et al. Clinical usefulness of ECG-gated 18F-FDG PET combined with 99mTC-MIBI gated SPECT for evaluating myocardial viability and function. Ann Nucl Med 2004;18:375-383.
22. Goel PK, Bhatia T, Kapoor A, et al. Left ventricular remodeling after late revascularization correlates with baseline viability. Tex Heart Inst J 2014;41:381-388.
23. Dong W, Li J, Mi H, et al. Relationship between collateral circulation and myocardial viability of 18F-FDG PET/CT subtended by chronic total occluded coronary arteries. Ann Nucl Med 2018;32:197-205.
24. Kıraç FS. Kardiyak PET Perfüzyon ve Viyabilite Çalışmaları. Turkiye Klinikleri J Nucl Med-Special Topics 2015;1:31-40.
25. Zhang F, Yang W, Wang Y, et al. Is there an association between hibernating myocardium and left ventricular mechanical dyssynchrony in patients with myocardial infarction? Hell J Nucl Med 2018;21:28-34.

Ek 1 (Şekil 1'de görüntüsü verilen uyumlu defekt hasta örneğine ait rapor)

Adı Soyadı: Y…. K…. **Dosya/Tc kimlik No :**
Yaş: 65 **İstek Yapan Klinik:**
Cinsiyet: E **Tetkik Tarihi:**
Kilo: kg Boy: cm **Rapor Tarihi:**

MİYOKARDİYAL CANLILIK RADYONÜKLİD GÖRÜNTÜLEME

Tc-99m MIBI MPS (rest-stres)/F-18 FDG PET/BT

TANI/ÖN TANI ve ENDİKASYON (ICD-10 Kodu): İskemi ve Miyokardiyal Canlılık Değerlendirmesi
Şikayet: Efor dispnesi
Göğüs Ağrısı: Yok
Klinik Öykü: Stentli KAH, LAD: %60-70 darlık ve Cx:CTO (kronik total oklüzyon). LAD ve Cx'e stent uygulanmış.
Risk Faktörleri: Hipertansiyon (1,5 yıl), Diabetes Mellitus (5 yıl), sigara (40 yıl), heredite (kardeş KAH) obesite + (BMI: 34)
EKG: Bazal EKG NSR, 78 atım/dk, V5, V6 q
KAG: Yeni KAG yok
MI: 5 yıl önce

TEKNİK PROSEDÜR ve GÖRÜNTÜLEME PROTOKOLÜ:

1-Rest-stres tek gün MIBI (adenozinli, BT atenüasyon düzeltmeli)

2-Kardiyak F-18 florodeoksiglukoz (FDG) PET/BT

Tarayıcı Modeli: PET/CT
Radyofarmasötik: F-18 FDG
Radyofarmasötik dozu: 10 mCi
Açlık süresi: 12 saat
Bazal glukoz düzeyi: 90 mg/dL
Preenjeksiyon glukoz düzeyi: 122 mg/dL
Glikoz yükleme metodu IV

Enjeksiyon saati: 13.00
Çekim saati: 13.52
Enjeksiyon yeri: IV-sağ kol
Çekim kapsama alanı: Toraks (kalp)
BT Parametreleri: 120 kv- 67-297 MA

BT Rapor Ekleri: 1 adet PET/BT görüntü CD/DVD'si 1 adet lezyon bölgelerinin renkli görüntüleri ve MPS görüntüleri

MPS-gated görüntüleme bulguları (Rest ve/veya Stres, tek gün/çift gün, RF adı):

Çalışmanın genel kalitesi çok iyi. Belirgin atenüasyon artefaktı yok. Sol ventrikül kavitesi normaldir. Hastanın eforu tolere edememesi nedeni ile stres MPS adenozin ile yapıldı.

Stres ve rest görüntülemede; Apeks-bazal arası inferolateral kesitlerde daha belirgin olmak üzere lateral duvarda fiks ciddi perfüzyon defekti izlendi. Apeks özellikle inferiora yakın alanlarda fiks orta derecede hipoperfüzyon içermektedir. Sol ventrikülün diğer duvarlarında perfüzyon normal sınırlarda saptandı. Efor iskemisi lehine bulgu saptanmadı.

Gated SPECT incelemede:

Apeks-bazal arası özellikle midventriküler bazalde daha belirgin olmak üzere lateral duvarda ciddi hipokinezi/akinezi. Diğer duvarlarda belirgin hareket anomalisi saptanmadı. Lateral duvarda duvar kalınlaşması izlenmedi.

Sol ventrikül total ejeksiyon fraksiyon değeri post stres %38, rest %41 olarak hesaplandı (QGS sistemiyle).

FDG PET BT miyokardiyal viabilite incelemede:

Apeksten bazale kadar tüm kesitlerde lateral duvarda perfüzyon defekti ile uyumlu glikometabolik defekt saptandı;

17 segment üzerinden yapılan değerlendirmede 4/17 (%28) segmentte uyumlu perfüzyon/metabolizma defekti izlendi. Hiberne miyokart lehine uyumsuz miyokardiyal alan izlenmedi.

SONUÇ:

MPS (perfüzyon) ve FDG PET BT (viabilite) incelemeleri birlikte değerlendirildiğinde:

- Sol ventrikülde efor iskemisi ve hiberne miyokart lehine bulgu saptanmadı.
- İnferolateralde daha belirgin olmak üzere lateral duvarda apeksi de kısmen içine alan ciddi fiks perfüzyon defekti (apekste nontransmural skar; mid-bazal arası kesitlerde lateral duvarda transmural skar lehine)
- Orta derecede azalmış stres ve rest sol ventrikül global sistolik fonksiyonu.

Dr. .....

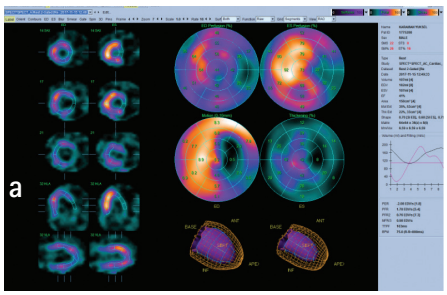

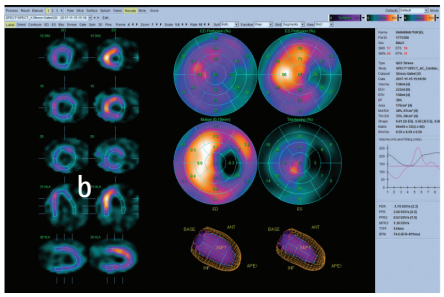

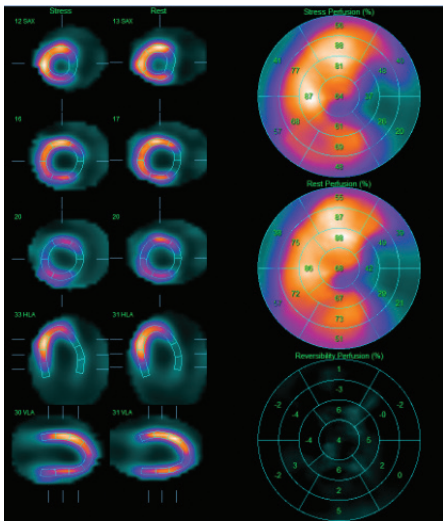

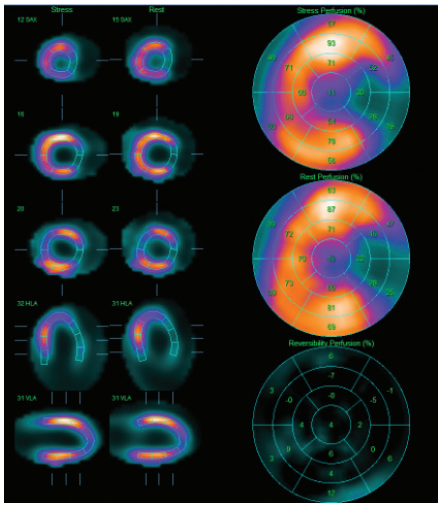

c

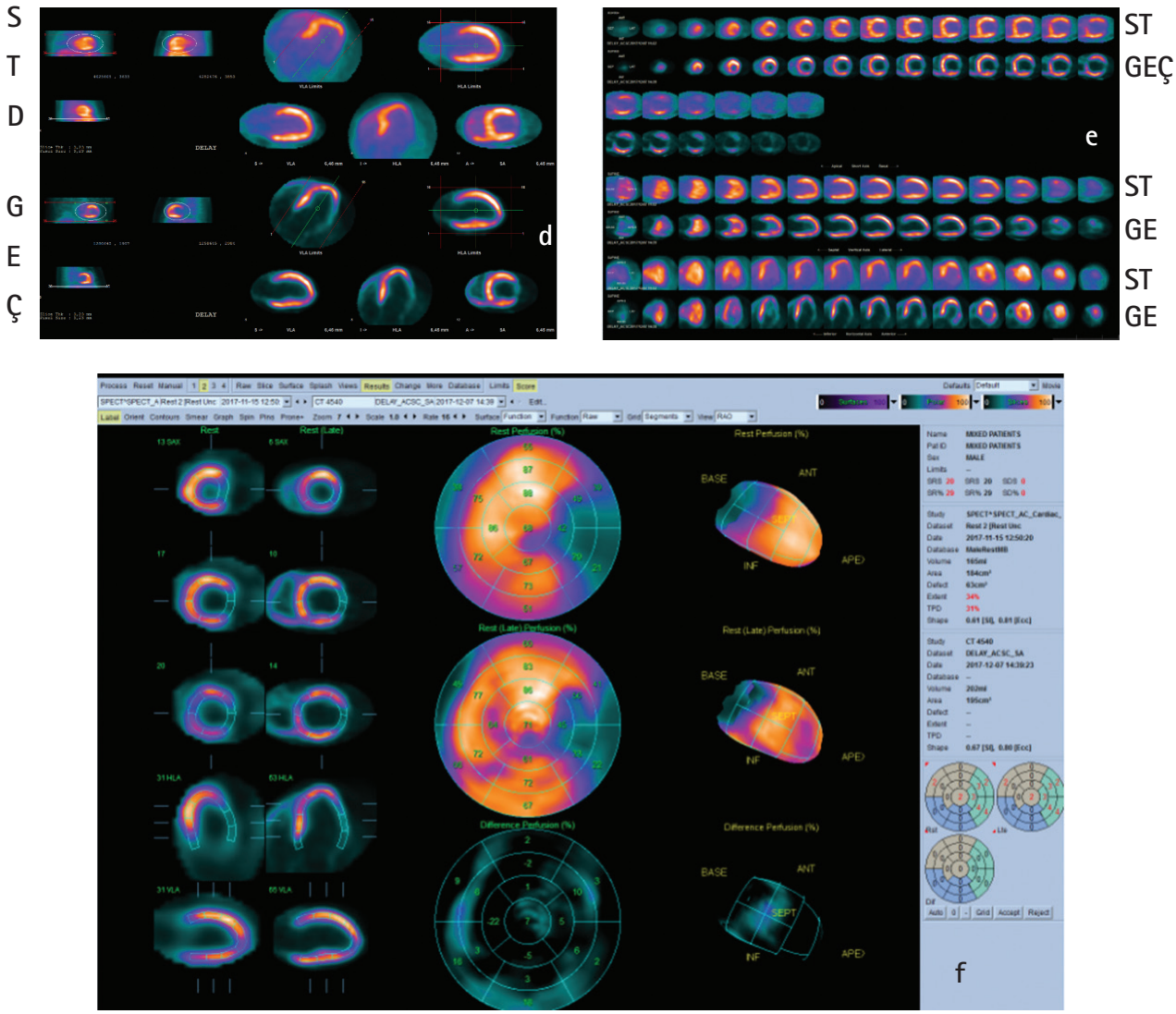

Şekil 1. Perfüzyon-metabolizma match (uyumlu) defekt örneği
a: Stres-rest standart MPS **b:** Stres BT atenüasyon düzeltmesi sonrası 17 segment toplatılmış ve polar harita rekonstrükte görüntüleri **c:** Stres gated MPS **d:** Rest gated MPS diastol sonu - sistol sonu perfüzyon ve polar harita duvar hareketi, duvar kalınlaşması görüntüleri **e:** Standart ve geç F-18 FDG kardiyak görüntüleme veri işleme **f:** Standart ve geç F-18 FDG kardiyak görüntüleme koronal, vertikal ve horizontal seri rekonstrükte görüntüleri **g:** Rest standart MIBI perfüzyon ve FDG PET kardiyak 17 segment toplatılmış ve polar harita rekonstrükte görüntüleri

FDG: Florodeoksiglukoz, BT: Bilgisayarlı tomografi, PET: Pozitron emisyon tomografisi, MPS: Miyokart perfüzyon sintigrafisi

Ek 2 (Şekil 2'de görüntüsü verilen uyumsuz defekt hasta örneğine ait rapor)

Adı Soyadı: M…. Y…. **Dosya/Tc kimlik No:**
Yaş: 67 **İstek Yapan Klinik:**
Cinsiyet: E **Tetkik Tarihi:**
Kilo:….kg Boy:……cm **Rapor Tarihi:**

MİYOKARDİYAL CANLILIK RADYONÜKLİD GÖRÜNTÜLEME

Tc-99m MIBI MPS (rest-stress)/F-18 FDG PET/BT

TANI/ÖN TANI ve ENDİKASYON (ICD-10 Kodu): İskemi ve Miyokardiyal Canlılık Değerlendirmesi
Şikayet: Göğüsde ağrı ve yanma
Göğüs Ağrısı: Tipik
Risk Faktörleri: Hipertansiyon (6 ay), sigara (42 yıl)
Klinik Öykü:

2003 yılında: 3 damar Bypass
15 Mayıs 2017: LAD-Safen: %85 darlık, Cx: gövde %40 darlık, Cx OM1: %80 darlık, RCA: Proksimal instent %40 darlık.
18 Mayıs 2017: LAD-Safen %80 tromboze lezyon filter ile geçildi ve DES implante edildi.
15 Kasım 2017: LMCA: Normal, LAD: Total, LAD-Safen: Total (CTO), Cx: Normal, Cx OM2: %50, RCA: İnstent %40.

EKG: Test öncesi (Ritm/İletim): NSR V3-V4-V5-V6 T negatifliği
Efor testi sırasında: NSR V4:-3.5 V5:-2.5 V6:-2.0 ST depresyonu

TEKNİK PROSEDÜR ve GÖRÜNTÜLEME PROTOKOLÜ:

1-Rest-Stres tek gün MIBI (BT atenüasyon düzeltmeli)

2-Kardiyak F-18 Florodeoksiglukoz (FDG) PET/BT
Tarayıcı Modeli: PET/CT
Radyofarmasötik: F-18 Fluorodeoksiglukoz (FDG) Enjeksiyon saati: 14.00
Açlık süresi: 12 saat Çekim saati: 14.55
Bazal glukoz düzeyi: 96 mg/dL Enjeksiyon yeri: IV-sağ kol
Preenjeksiyon glukoz düzeyi: 120 mg/dL Çekim kapsama alanı: Toraks (kalp)
Glikoz yükleme metodu: IV BT Parametreleri: 120 kv- 67-297 MA
BT Rapor Ekleri: 1 adet PET/BT görüntü CD/DVD'si 1 adet lezyon bölgelerinin renkli görüntüleri ve MPS görüntüleri.

MPS Görüntüleme Bulguları (Rest ve/veya Stres, Tek gün/Çift gün, RF adı)
Çalışmanın genel kalitesi çok iyi. Belirgin atenüasyon artefaktı yok. Sol ventrikül kavitesi normaldir.
Stres ve rest görüntülemede; Apeksde, anteroapikal segmentte ve kısmen diğer apikal segmentlere de yayılım gösteren ciddi hipoperfüzyon/perfüzyon defekti izlendi. Sol ventrikülün diğer duvarlarında perfüzyon dağılımı normal sınırlarda saptandı. Efor iskemisi bulgusu lehine bulgu saptanmadı.

Gated SPECT incelemede:

Apeksde duvar kalınlaşmasında belirgin azalma saptandı; diğer duvarların kalınlaşması normal sınırlarda saptandı. Apeksde ciddi hipokinezi beraberinde apikal düzeyde anterior ve inferior duvarda belirgin minimal orta düzeyde hipokinezi izlenmiş olup diğer duvarların kinetiği normal sınırlardadır.

Sol ventrikül ejeksiyon fraksiyonu post stres %54, rest %62 olarak hesaplandı (QGS sistemiyle).

FDG PET/BT miyokardiyal viabilite incelemede:

Sol ventrikülün tüm duvarlarında (apeks dahil) metabolik aktivite dağılımı normal sınırlarda izlendi.

On yedi segment üzerinden yapılan değerlendirmede 3/17 (%20) segmentte hiberne miyokart lehine değerlendirilen perfüzyon/metabolizma uyumsuzluğu izlendi.

SONUÇ:

MPS (perfüzyon) ve FDG PET/BT (viabilite) incelemeleri birlikte değerlendirildiğinde:

- Sol ventrikülde efor iskemisi lehine bulgu saptanmadı.
- Normal sınırlarda sol ventrikül global sistolik fonksiyonu izlendi.
- Apekste ve kısmi olarak apeksten anteriora yayılan alanda hiberne miyokart lehine perfüzyon- metabolizma uyumsuzluğu saptandı (sol ventrikülün %20'sini kapsayan).

Dr. ……

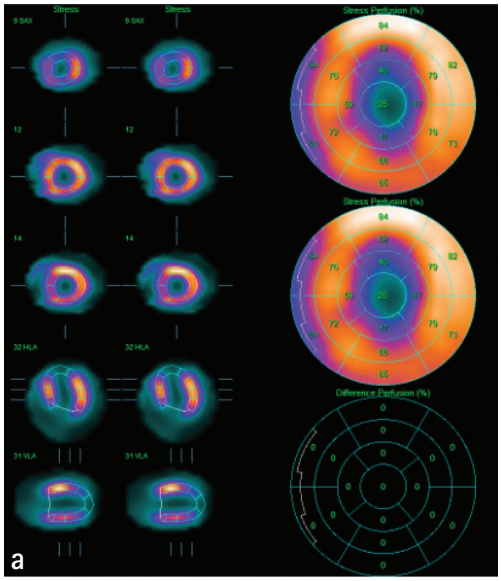

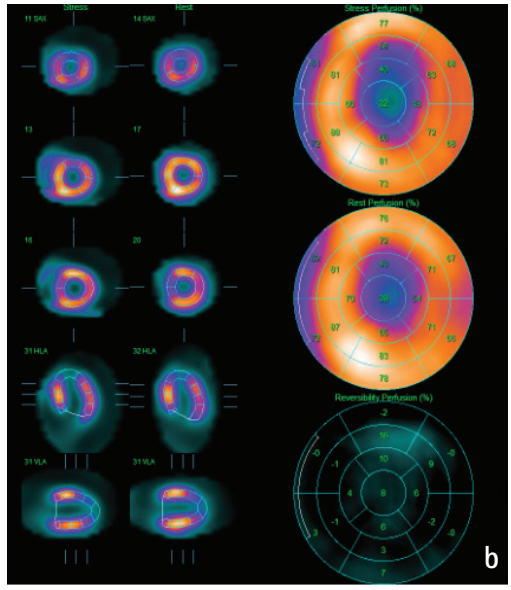

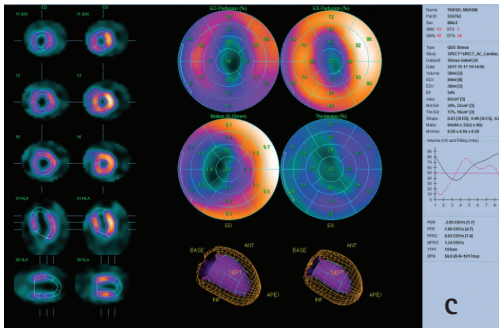

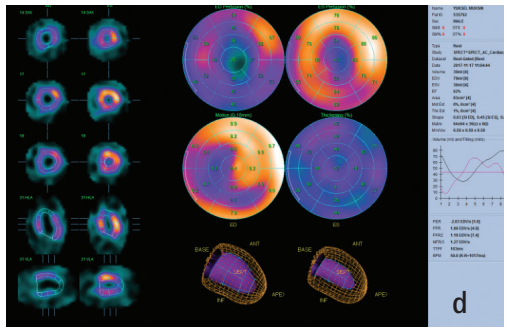

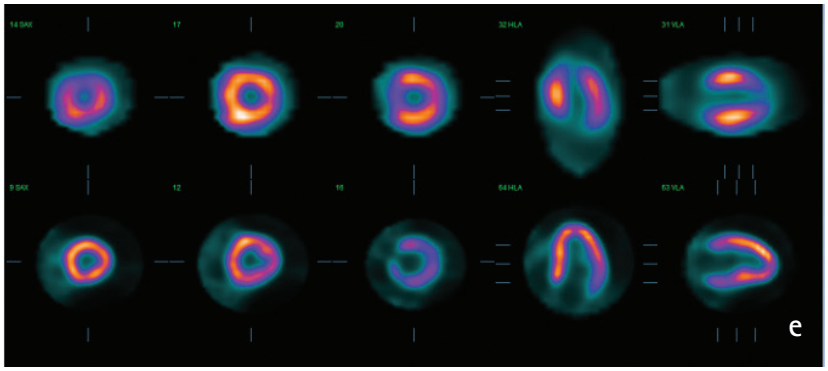

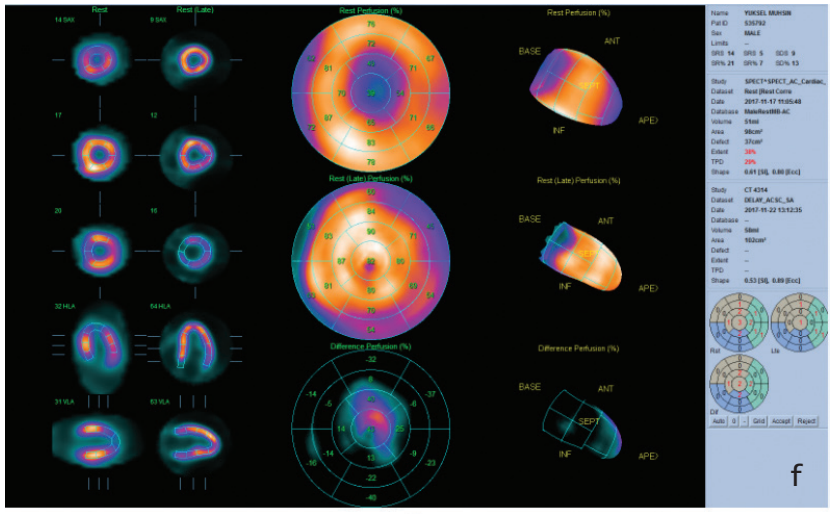

Şekil 2. Perfüzyon-metabolizma mismatch (uyumsuz) defekt örneği
a: Stres-rest standart MPS **b:** Stres BT atenüasyon düzeltmesi sonrası 17 segment toplatılmış ve polar harita rekonstrükte görüntüleri **c:** Stres gated MPS **d:** Rest gated MPS diastol sonu-sistol sonu perfüzyon ve polar harita duvar hareketi, duvar kalınlaşması görüntüleri **e** ve **f:** Rest standart MIBI perfüzyon ve FDG PET kardiyak 17 segment toplatılmış ve polar harita rekonstrükte görüntüleri

FDG: Fluorodeoksiglukoz, PET: Pozitron emisyon tomografisi, MPS: Miyokart perfüzyon sintigrafisi