DERLEME
DOI:10.4274/nts.2018.012
Nucl Med Semin 2018;4:80-95

Koroner Arter Hastalığı Tanı ve Yönetiminde Nükleer Kardiyoloji

Nuclear Cardiology in the Diagnosis and Management of Coronory Artery Disease

Hülya Yalçın[1], Fevziye Canbaz Tosun[2]

[1]Mustafa Kemal Üniversitesi Tayfur Sökmen Tıp Fakültesi, Nükleer Tıp Anabilim Dalı, Hatay, Türkiye
[2]Ondokuz Mayıs Üniversitesi Tıp Fakültesi, Nükleer Tıp Anabilim Dalı, Samsun, Türkiye

Öz

Koroner arter hastalığı (KAH) ateroskleroz nedeni ile ileri evrede miyokard infarktüsü veya ölüm ile sonuçlanabilen, koroner arterlerin daralması veya tıkanmasıdır. KAH'nin tam olarak değerlendirilmesi için hem anatomik hem de fonksiyonel bilgiye ihtiyaç vardır. Anatomik ve fonksiyonel görüntüleme seçiminde klinik senaryo sıklıkla belirleyici faktördür. Anatomik görüntüleme en çok asemptomatik veya düşük riskli olgularda hastalığı dışlamada yardımcı iken, fonksiyonel değerlendirme daha çok semptomatik hastalarda önemlidir. Fonksiyonel görüntüleme yöntemlerinden miyokard perfüzyon sintigrafisi (MPS), yüksek tanısal doğruluğu ve kanıt düzeyi ile risk belirleme ve sonraki uygulamalar için hasta seçiminde yol gösterici olması nedeni ile en sık kullanılan yöntemlerdendir. Normal MPS bulguları hemodinamik anlamlı koroner arter darlığı ve klinik anlamlı hastalığın olmadığının güçlü bir göstergesidir. Diğer bir nükleer kardiyolojik yöntem ise, kantitatif miyokardiyal kan akımı, koroner akım rezervi ve canlılık konularında ek bilgi sağlayan kardiyak pozitron emisyon tomografisidir (PET). Kardiyak "tek foton bigisayarlı tomografisi" ve PET görüntülemenin, bilgisayarlı tomografi ile kombinasyonu özellikle özgüllükte iyileşmeye neden olarak incelemenin tanısal doğruluğunu artırmakta ve tam değerlendirme yapılamayan hasta sayısını azaltmaktadır. Yakın zamanda geliştirilen PET/manyetik rezonans (MR) hibrit görüntülemenin, MR bileşeninin iyonizan radyasyon içermemesinin yanında, yumuşak doku ve plak biyolojisi hakkında bilgi sağlama gibi avantajları vardır. Radyofarmasötik, donanım, yazılım ve klinik uygulamalardaki yeni gelişmeler nükleer kardiyoloji yöntemlerinin KAH'de tanı, takip ve tedavi planlamasında daha sık kullanılması konusunda ümit vericidir. KAH, akut miyokard infarktüsü ve ani kardiyak ölümlerden korunabilmek için, yeni kuşak

Abstract

Coronary artery disease (CAD) is a coronary artery narrowing or occluding disorder that could end up with myocardial infarction or death due to atherosclerosis. A complete assessment of CAD requires both anatomical and functional information. The clinical scenario is most often the deciding factor between anatomical and functional imaging. Anatomical imaging is most helpful to exclude disease in asymptomatic or low likelihood patients, whereas functional imaging is most helpful in symptomatic patients. Myocardial perfusion scintigraphy (MPS) is one of the most frequently used functional modalities with high diagnostic accuracy and level of evidence, allowing reliable risk stratification and guiding the selection of patients for further interventions. Normal stress MPS findings strongly indicate the absence of coronary obstruction and hence of clinically significant disease. Another noninvasive modality is cardiac positron emission tomography (PET) providing additional information for quantitative myocardial blood flow, coronary flow reserve, and viability. The combination of cardiac single photon emission tomography or PET with computed tomography increases the diagnostic accuracy of the test especially with improvements in specificity and could decrease the number of incompletely evaluated patients. Recently developed PET/magnetic resonance (MR) hybrid imaging, apart from lack of ionizing radiation of MR component, provides data related to soft tissue and plaque biology. Developments in radiopharmaceuticals, hardware, and software give hope that nuclear imaging modalities will be more frequently used for diagnosis, follow-up, and treatment evaluation in CAD. Identification of subclinical coronary artery atherosclerosis to enhance primary prevention of CAD, acute myocardial

Yazışma Adresi/Address for Correspondence
Dr. Hülya Yalçın, Mustafa Kemal Üniversitesi Tayfur Ata Sökmen Tıp Fakültesi, Nükleer Tıp Anabilim Dalı, Hatay, Türkiye
E-posta: hulyapekeryalcin@gmail.com **ORCID ID:** orcid.org/0000-0001-8857-687X
©Telif Hakkı 2018 Türkiye Nükleer Tıp Derneği / Nükleer Tıp Seminerleri, Galenos Yayınevi tarafından yayınlanmıştır.

görüntüleme teknikleri arasında subklinik koroner arter aterosklerozunu tespit edebilecek, paradigma değişikliğine yol açan bir perspektif yönelimi gerekmektedir. Bu derlemede KAH tanı ve yönetiminde güncel kılavuzlar eşliğinde nükleer kardiyolojik yöntemlerin önemi ve uygulama alanları tartışıldı.
Anahtar Kelimeler: Koroner arter hastalığı, perfüzyon SPECT, PET, hibrit görüntüleme

infarction, and sudden cardiac death requires a paradigm shift in the perspectives of next generation imaging techniques. In this review, the importance and application areas of nuclear cardiologic methods in the diagnosis and management of CAD were discussed in the context of current cardiac guidelines.
Keywords: Coronary artery disease, cardiac SPECT, PET, hybrid imaging

Giriş

Koroner arter hastalığı (KAH) ateroskleroz nedeni ile koroner arterlerin daralması veya tıkanmasıdır. Bu hastalığın ilerlemesi ileri evrede kalp krizi ve ölüm ile sonlanabilmektedir (1). Ateroskleroz hastalığının erken teşhis edilmesi ve riskli lezyonların erken belirlenmesi kardiyovasküler hastalıkların azalmasında önemli bir yere sahiptir (2). KAH'nin tam olarak değerlendirilmesi hem anatomik hem de fonksiyonel bilgiyi gerektirir. Bu amaçla girişimsel ve girişimsel olmayan; egzersiz ekokardiyografisi, miyokard perfüzyon sintigrafisi (MPS), stres ekokardiyografi, bilgisayarlı tomografi (BT), kardiyak manyetik rezonans (MR) ve pozitron emisyon tomografisi (PET) gibi birçok tanısal yöntem ayrı ayrı ya da son yıllarda teknolojinin de gelişmesiyle hibrit görüntüleme şeklinde uygulanmaktadır (3,4). Radyonüklit kardiyak inceleme yöntemleri, özellikle de MPS, tanı ve prognozda kanıt düzeyi yüksek verilerle, girişimsel olmayan kardiyak görüntüleme yöntemleri arasında önemli bir yere sahiptir. Uluslararası kardiyak klinik uygulama kılavuzlarına göre özellikle elektrokardiyografi (EKG) anomalisi olan, kötü egzersiz kapasitesine sahip ve orta derecede KAH riskine sahip hastalar MPS için en uygun aday grubunu oluşturmaktadır. Tablo 1'de KAH tanı ve yönetiminde sık kullanılan testlerin özgüllük ve duyarlılıkları verilmiştir (5). Gelişen teknoloji sonucu, kardiyak görüntülemeye özel ve hibrit kamera sistemleriyle MPS'nin duyarlılık ve özgüllük değerleri belirgin artış göstermiştir.

KAH Tanı ve Prognoz Değerlendirmesinde Nükleer Kardiyoloji

Girişimsel olmayan incelemelerden stres MPS KAH'de tanı, risk belirleme ve tedavi planlamada klinik rutinde sıklıkla kullanılmaktadır (6). MPS'de üç boyutlu görüntüleme [tek foton emisyon görüntüleme (SPECT)] 1990'lardan itibaren yeni gama kamera sistemleri ve yazılım programlarının gelişmesiyle, günümüzde 1970'lerde kullanılan planar perfüzyon görüntülemenin yerini almıştır (7). Görüntüleme için en sık kullanılan radyofarmasötikler (RDF) Talyum-201 (Tl-201) ve özellikle kolay elde edilebilirlik ve fiziksel özelliklerindeki avantajları nedeniyle teknesyum-99m (Tc-99m) ile işaretli bileşiklerdir (Tc-99m sestamibi ve Tc-99m tetrofosmin). Gerek Tl-201 gerekse Tc-99m işaretli bileşikler KAH teşhisinde benzer duyarlılığa sahiptir (8). Teknesyum ile işaretli bileşikler, teknesyumun %15 gibi bir oranda doku atenüasyonunun daha az olması, göreceli olarak yüksek enerjiye sahip olması ve elektrokardiyografi (EKG)-tetiklemeli (EKG-gated) görüntü için daha iyi görüntü kalitesi sağlaması nedeni ile rutinde Tl-201'e oranla daha çok kullanılan RDF'lerdir (9,10). MPS stres görüntülemesinde, fizyolojik olması nedeni ile ilk tercih egzersiz (tredmil) olmalıdır. Egzersiz kapasitesi sınırlı hastalarda, farmakolojik stres ajanları (adenozin, regadenozon, dipridamol ve dobutamin) kullanılır (11,12). İstirahat görüntülemesi/stres MPS

Tablo 1. Koroner arter hastalığı tanısında sık kullanılan testlerin genel duyarlılık ve özgüllük değerleri

Test	KAH tanısı	
	Duyarlılık (%)	Özgüllük (%)
Egzersiz EKG[a]	45-50	85-90
Egzersiz stres EKO	80-85	80-88
Egzersiz stres MPS	73-92	63-87
Dobutamin stres EKO	79-83	82-86
Dobutamin stres MR[b]	79-88	81-91
Vazodilatör stres EKO	72-79	92-95
Vazodilatör stres MPS	90-91	75-84
Vazodilatör stres MR	67-94	61-85
Koroner BTA[c]	95-99	64-83
Vazodilatör stres PET	81-97	74-91

[a]Minimal "referral bias", [b]Orta-yüksek hastalık prevelansı olan popülasyondan elde edilen veriler ("referral bias" düzeltmesi yapılmadan), [c]Düşük-orta hastalık prevelansı olan vazodilatör stres. Avrupa Kalp Derneği 2013 Kararlı Koroner Arter Hastalığı Yönetimi Kılavuzu'ndan modifiye edilmiştir (5) KAH: Koroner arter hastalığı, EKG: Elektrokardiyografi, ESC: Avrupa Kalp Derneği, BTA: Bilgisayarlı tomografi anjiyografisi, MPS: Miyokard perfüzyon sintigrafisi, EKO: Ekokardiyografi, PET: Pozitron emisyon tomografisi, MR: Manyetik rezonans

protokolü, hastanın klinik durumu veya kliniğin rutinine göre aynı gün veya iki gün şeklinde tek ya da dual izotop kullanılarak yapılabilmektedir (7). Miyokard perfüzyon (MP)-SPECT görüntülemede, perfüzyon değerlendirmesinin yanında EKG tetiklemeli inceleme ile global veya bölgesel fonksiyonlar, ejeksiyon fraksiyonu ve volümler de ölçülebilmektedir. EKG-tetiklemeli görüntüler, tanısal ve prognostik veriler yanında, atenüasyon-miyokardiyal skar ayrımı gibi artefaktların tanınmasında da önemli yere sahiptir (13). Uluslararası Radyasyondan Koruma Komitesi verilerine göre aynı gün Tc-99m tetrofosmin veya sestamibi 1387,5 MBq (37,5 mCi) ile yapılan istirahat-stres görüntülemede hastanın maruz kaldığı radyasyon dozu 9,3-11,3 mSv arasında olup, tek stres görüntüleme protokolü (1017,5 MBq (27,5 mCi), Tc-99m işaretli RDF) ile radyasyon dozu %30 oranında azalmaktadır. Tl-201 ile yapılan stres-istirahat görüntülemede, uygulama dozu 129,5 MBq (3,5 mCi) iken, tüm vücut efektif dozu 22 mSv olarak saptanmıştır. Tl-201/teknesyum işaretli (dual) izotoplar ile yapılan görüntülemede, verilen doz 129,5 MBq (3,5 mCi) Tl-201 ve 925 MBq (25 mCi) Tc-99m işaretli bileşik ile, tüm vücut efektif dozu yaklaşık 29,2 mSv olarak hesaplanmıştır. Efektif dozlar, invaziv koroner anjiyografi için 2,3-22,7 mSv arasında iken koroner BT anjiyografi için 4-32 mSv aralığındadır (14,15). Yeni geliştirilen kadmiyum çinko tellürid (CZT) ve sezyum iyodür gibi katı hal kristaller ile yapılan kardiyak özel gama kameralar ile detektör verimliliği arttırılmıştır (16). Koroner arter darlığı %50'nin üzerinde olan hastalarda yapılan bir metaanalizde, konvansiyonel MPS çalışmalarının tanısal duyarlılığı ortalama %86 ve özgüllüğü %74 olarak bulunmuştur; ancak yeni gelişen detektör sistemi ile duyarlılık %95 ve özgüllük %95 olarak belirtilmiştir (17). CZT'li gama kamera ile MPS görüntülemenin prognostik değeri araştırıldığında, hızlı olması ve düşük doz radyasyon özellikleri ile kardiyak olay görülme olasılığı açısından risk sınıflaması yapmada yardımcı olduğu gösterilmiştir. Lima ve ark. 2930 hastada Tc-99m sestamibi ile CZT gama kamera kullanılarak yaptıkları bir stres/istirahat çalışmasında, geniş perfüzyon defekti veya iskeminin, toplam stres skor: 5,0±6,3; toplam rest skor: 3,2±4,8 ve toplam fark skoru: 1,7±3,4 iken, kardiyak olay ve geç revaskülarizasyon açısından yüksek risk hasta sınıflamasına ait olduğu saptanmıştır. Bu çalışmada tüm vücut hasta efektif radyasyon dozu 6 mSv olarak bulunmuştur (18).

Tl-201 ile teknesyum sestamibi MPS miyokardiyal canlılık öngörmede mükemmel derecede korelasyona sahiplerdir (r=0,86, p<0,001) (19). Düşük riskte stres EKG veya MPS sonucu olan hastalara yapılan revaskülarizasyonun medikal tedaviye üstünlüğü gösterilememiştir (7). Yapılan çalışmalar normal perfüzyon sintigrafisinin mükemmel bir klinik sonuç ile uyumlu olduğunu belirtmektedir (20). Shaw ve Iskandrian tarafından yapılan bir meta-analizde normal MPS incelemesine sahip hastalarda yıllık MI veya ölüm riski %0,85 olarak bulunmuştur; bu değer KAH bulgusu olmayan hasta grubu ile karşılaştırılabilir düzeydedir (21). Orta veya ciddi derecede iskemisi olan MPS bulgusunda miyokard infarktüs veya kardiyak ölüm riski yıllık %5,9 olarak saptanmıştır (22). Farmakolojik stres ile yapılan 11,231 hastalık diğer bir meta-analizde ise düşük risk grubu için yıllık kardiyak olay risk oranı %1,2, yüksek risk grubu için %8,3 olarak saptanmıştır (19). Girişimsel olmayan inceleme bulgularına göre kardiyak risk grup sınıflaması Tablo 2'de özetlenmiştir (23).

İskeminin, ölüm ve kalp krizi gibi olumsuz etkiler için güçlü bir belirteç olması nedeni ile stabil KAH'ı olanlarda tanısal stratejide MPS önemli bir yere sahiptir (24,25). Aynı zamanda revaskülarizasyon kararında da kritik rol oynar (26,27). MPS'de orta veya ağır derecede iskemi izlenmesi, sadece tıbbi tedavi ile takipte ölüm riskinin yüksek olacağının göstergesidir (25,28). Revaskülarizasyon öncesi iskemi ile beraber MPS'de elde edilen sistolik duvar kalınlaşmasının değerlendirilmesinin, miyokardiyal "stunning" şüphesi durumunda, iskemi derecesi ve sistolik fonksiyon geri dönüşünü öngörmede önemli bir parametre olduğu yapılan çalışmalarca gösterilmiştir (29). Risk belirlemede ve tedavi planlama ile birlikte takipte de perfüzyon sintigrafisinin kullanımının önemli olduğu gösterilmiştir. Takipte anormal görüntüleme sonuçları ölüm, kalp krizi gibi riskler ve/veya acil revaskülarizasyon gerekliliğinin göstergesidir. Ayrıca, takipte MPS'de saptanan düşük ejeksiyon fraksiyonu gibi olumsuz bulguların tıbbi tedavinin süresi için bağımsız klinik belirteç olduğu gösterilmiştir (30). Yakın zamanda yapılan çalışmalarda tıbbi tedavi veya koroner revaskülarizasyon tedavisi sonrası iskemi oranında azalmanın daha sonraki akut kardiyak olaylar açısından, hastanın düşük risk grubuna dahil edilmesini önermektedirler (31). Yapılan bir çalışmada gerek tıbbi, gerek revaskülarizasyon tedavisi alan hastalarda iskemide >%5 oranında kötüleşmenin, tedavi kolundan bağımsız olarak yüksek derecede ölüm veya miyokard infarktüsü belirteci olduğunu göstermiştir (32). Bu çalışmalar gerek tıbbi tedavi gerek revaskülarizasyon sonrası takip esnasında MPS'nin prognoz ve daha agresif tedavi ihtiyacı açısından yol gösterici olduğunun bilimsel kanıtıdır (30). Diyabet, cinsiyet ve sol ventrikül

Tablo 2. Girişimsel olmayan inceleme yöntem bulgularına göre koroner arter hastalığı risk sınıflaması
Yüksek risk (yıllık ölüm veya Mİ riski >%3)
1. Koroner dışı nedenle açıklanamayan ağır istirahat SV disfonksiyonu (SVEF <%35)
2. Mİ öyküsü veya kanıtı olmayan hastada miyokardın ≥%10 istirahat perfüzyon anormalliği olması
3. Düşük egzersiz seviyesinde veya toparlanma dönemine kadar devam eden ≥ 2 mm ST-segment depresyonu, egzersizle ST-segment yüksekliği veya egzersizle VT/VF
4. Ağır egzersiz sonrası SV disfonksiyonu pik egzersiz SVEF <%45 veya SVEF de egzersiz ile ≥%10 azalma
5. ≥%10 miyokardda efor iskemisi veya çoklu vasküler bölgede anormalliği gösteren stres segmental perfüzyon skoru
6. Stres sonrası SV dilatasyonu
7. Stres sonrası duvar hareket anormalliği (>2 segment veya 2 koroner yatakta)
8. Düşük doz dobutamin ile (≤10 mg/kg/dk) veya düşük kalp hızında (<120 atım/dk) gelişen duvar anormalliği
9. KAK skor >400 Agatston birimi
10. Koroner BT anjiyografide çoklu damar tıkanıklığı (≥%70 stenoz) veya sol ana koroner stenozu (>%50)
Orta risk (%1–3 yıllık ölüm veya Mİ riski)
1. Koroner dışı nedenle açıklanamayan hafif/orta istirahat SV disfonksiyonu (SVEF: %35-%49)
2. Mİ öyküsü veya kanıtı olmayan hastada miyokartın %5 ile %9,9'unda istirahat perfüzyon anormalliği olması
3. Egzersiz semptomları ile ≥1 mm ST segment depresyonu oluşması
4. %5 ile %9,9 miyokartta efor iskemisi veya 1 vasküler bölgede birden fazla segmentte stres segmental skor bozukluğu olan SV dilatasyonu olmayan durumda
5. 1 veya 2 segmenti içeren ve tek 1 koroner yatakta küçük duvar hareket bozukluğu
6. KAK skor 100-399 arası Agatston birimi
7. Koroner BT anjiyografide ≥%70 stenoz tek damar tıkanıklığı veya ≥ 2 arterde orta derece stenoz (%50 ile %70 arası) olması
Düşük risk (<%1 yıllık ölüm veya Mİ riski)
1. Maksimum egzersiz sonrası düşük risk tredmil egzersiz skoru (skor ≥5) veya yeni ST segment değişikliği veya egzersiz tetikli göğüs ağrısı semptomları
2. İstirahatte ve streste, normal veya miyokardın <%5'ini kaplayan küçük perfüzyon kaybı*
3. Normal stres duvar hareketi veya stres esnasında değişmeyen küçük istirahat duvar hareket bozukluğu
4. KAK skor <100 Agatston ünitesi ise
5. Koroner BT anjiyografide >%50 üzeri stenoz olmaması

*Sınırlı yayına istinaden; bu bulguları olan hastalar yüksek risk tredmil skor veya ağır istirahat SV disfonksiyonu (SVEF <%35) olması durumda düşük risk olarak kabul edilmez. Patel ve ark. tarafından yayınlanan makalelerden alıntıdır (23) Mİ: Miyokard infarktüsü, BT: Bilgisayarlı tomografi, VT/VF: Ventriküler taşikardi/ Ventriküler fibrillasyon, KAK: Koroner arter kalsiyum, SV: Sol Ventrikül, SVEF: Sol Ventrikül Ejeksiyon Fraksiyonu

ejeksiyon fraksiyonu görüntü değerlendirilmesinde önemli yere sahiptir (20). Anormal görüntülemesi olan kadın diyabetik hastalarda yıllık kardiyak olay geçirme riski %3 iken erkeklerde bu risk %10'a kadar çıkmaktadır (33). Hastaların kardiyak olay geçirme riski ile kalp duvar hareketi ve ejeksiyon fraksiyonu arasında da sıkı bir bağlantı olduğu gösterilmiştir. Travin ve ark. yaptığı bir çalışmada ejeksiyon fraksiyonunun %30-39 olması halinde kardiyak olay riski %7,6 olarak bulunurken; ejeksiyon fraksiyonunun %50 olması halinde bu oran %1,8'e kadar düşmektedir (34). Yaygın iskemisi olan hastalar iki yıl takip edildiğinde ejeksiyon fraksiyonunun %40'ın altında olması durumunda kardiyak olay riski %20 olarak bulunurken; ejeksiyon fraksiyonu %40 üstü hasta grubunda bu oran %8'e düşmüştür. Stabil hastalarda, yeni tanı KAH olan semptomu olmayan hastalarda, normal MPS görüntülemesinin majör kardiyak olay geçirme olasılığı hastanın yaşı, cinsiyeti, diyabet hastalığı ve böbrek fonksiyonuna da bağlı olmakla beraber takip eden beş yıl içerisinde düşük olarak belirtilmiştir (35).

Kararlı KAH'de tanı ve prognozda MPS görüntüleme hazine değerinde bir yere sahiptir. Kararlı KAH'de prognoz değerlendirmede miyokardiyal SPECT kullanımı ile ilgili olarak COURAGE (Clinical Outcomes Utilizing Revascularization and Aggressive Drug Evaluation) nükleer alt grup çalışması yapılmıştır. Üç yüz on dört hastaya bazal ve 6-18 ay sonra miyokardiyal SPECT görüntüleme yapılmış olup, bu görüntülemede iskemide düzelme izlenmesinin klinik olay bekleme oranında ciddi düşüşü sağladığı gözlenmiştir (36).

KAH tanı ve takibinde kullanılan diğer bir nükleer kardiyolojik yöntem de PET görüntülemedir (37). PET incelemede miyokardiyal perfüzyon incelemede azot-13 (N-13)-amonyak, rubidyum-82 (Rb-82) ve oksijen-15 (O-15)-su gibi ajanlar kullanılmıştır. Metabolik incelemede ise F-18 flurodeoksiglukoz (FDG), C-11 asetat veya C-11 palmitat gibi fizyolojik substratlar kullanılmaktadır. Kardiyak PET perfüzyon ajanlarından N-13 amonyak, fiziksel yarı ömrü 10 saniye olan, kurum içi siklotron gerektiren bir ajandır. Ejeksiyon fraksiyon düşüklüğü, kronik obstrüktif akciğer hastalığı olan hastalarda ve sigara kullanımında bu ajanın akciğer yıkımında artış görülmektedir. Diğer bir perfüzyon ajanı Rb-82'dir. Bu ajan stronsiyum-82 (Sr-82)/Rb-82 jeneratör ürünüdür. Bu ajanın fiziksel yarı ömrü (76 saniye) çok kısadır. Kısa görüntüleme zamanı ve zemin aktivite temizlenmesi için uzun bekleme süresi gerektirmemesi nedeni ile konvansiyonel Tc-99m işaretli izotoplara göre gerek hasta, gerekse personel radyasyon maruziyet dozu çok düşüktür. Rb-82, Tl-201 gibi bir potasyum analoğudur

ve hücre içine transportu sodyum/potasyum adenozin trifosfat taşıyıcı sistem ile aktif transport ile olmaktadır (38).

Miyokardiyal perfüzyon SPECT görüntüleme, bölgesel perfüzyon defektini belirlemede kalitatif ve semikantitatif değerlendirme sağlarken, PET görüntülemede ek olarak mutlak miyokardiyal kan akımı (MKA), stres ve istirahat MKA arasındaki farktan hesaplanan koroner akım rezervi de (KAR) değerlendirilebilmektedir (20,39). Bu değerlendirme, özellikle dengeli iskemisi veya distal koroner mikrovasküler akım bozukluğu olan hastalar için önemli bir veridir (40,41). Girişimsel olmayan bu yöntem ile anatomik akımı sınırlayan lezyon olmadan, MKA ve KAR sonuçları ile, mikrovasküler bozukluk veya aterosklerozun erken dönemde saptanmasına, klinisyenin yaşam tarzı değişikliği veya risk modifikasyonuna gitmesine olanak sağlar (42).

Mc Ardle ve ark. tarafından yapılan bir meta-analizde KAH tanısı koymada 8 EKG-tetiklemeli Tc-99m işaretli bileşikler ile yapılan SPECT/BT çalışması ve 15 Rb-82 PET/BT çalışması karşılaştırıldığında %90 duyarlılık ve %95 özgüllük ile Rb-82 PET/BT'nin doğruluk oranı daha yüksek olarak bulunmuştur (43). Prognoz öngörmede PET görüntülemenin değerini değerlendirmek için yakın zamanda yapılan çalışmalarda düşük KAR ölçüm sonucu olan hastaların kardiyak olay risk oranının yüksek olduğu bulunmuştur (44,45). Rb-82 perfüzyon PET ile 1432 hastada yapılan bir çalışmada iskemi derecesi ile kötü prognoz arasında klinik değerlendirmeden daha sağlam bir bağ olduğu saptanmıştır (46). Normal PET görüntülemesi olan hastada mortalite riski (%0,9), normal olmayan (%4,3) duruma göre anlamlı olarak daha düşük olarak bulunmuştur (20). Nandalur ve ark.'nın yaptığı 1442 hastalık bir metanalizde Rb-82 PET ile yapılan perfüzyon görüntülemesi sonuçları (altın standart yöntem olarak koroner anjiyografide ≥%50 darlık dikkate alındığında) PET görüntülemenin duyarlılığı %92 ve özgüllüğü %85 olarak bulunurken, koroner arter bölgeleri bazında ise duyarlılık %81, özgüllük %87 olarak saptanmıştır (47). Diğer çalışmalarda normal görüntüleme elde edilen hastalarda yıllık kardiyak olay geçirme oranı %0,4 olarak saptanırken bu oran hafif perfüzyon bozukluğunda %2,3, orta-şiddetli perfüzyon bozukluğunda %7 olarak bulunmuştur (48). PET, ayrıca reperfüzyon sonrası fonksiyonel düzelmeyi öngörmede de kullanılabilir. Konvansiyonel MPS ile karşılaştırıldığında PET daha pahalı ve zor bulunan yöntemdir ancak daha düşük radyasyon dozu, yüksek doğruluk oranı, obez hastalarda ve atenüasyon olduğunda, düşük yalancı pozitiflik oranı nedeni ile üstün yönleri vardır (20). Parker ve ark.'nın yaptığı 11,862 hastalık geniş bir meta-analiz serisinde PET'nin KAH saptanmasında duyarlığı %92,6 (%95 güven aralığı %88,3-%95,5) ve SPECT görüntülemenin duyarlılığı ise %88,3 (%95 güven aralığı %86,4-%90) olarak bulunmuştur. Her iki görüntüleme yönteminin özgüllük düzeyleri değerlendirildiğinde PET incelemenin özgüllüğü %81,3 (%95 güven aralığı %66,6-%90,4), SPECT'in ise özgüllüğü %75,8 (%95 güven aralığı %72,1-%79,1) olarak bulunmuş olup her iki görüntüleme yönteminin özgüllüğünün benzer olduğu saptanmıştır (49).

Günümüzde akut miyokard infarktüsü sonrası tedavideki gelişmeler nedeni ile infarktüs sonrası ölümler azalmaktadır; bu nedenle kardiyak olay sonrası sol ventrikül fonksiyonu düşük olan hastalar takip esnasında göğüs ağrısı ve kalp yetmezliği bulguları ile karşımıza gelmektedirler. Bu sebeple yaşlı hastalarda trombolitik tedavi veya akut anjiyoplasti daha çok ve başarılı bir şekilde kullanılmaktadır. Bu grup hastada elektif revaskülarizasyonun fayda/zarar analizi için operasyon öncesi miyokardiyal canlılık saptanması önem kazanmıştır. F-18 FDG PET, azalmış perfüzyon ve kasılma fonksiyonu olan bölgede, hücresel düzeyde değişikliği göstermesi nedeni ile revaskülarizasyon kararı vermek için gerekli olan canlılık saptanmasında önemli bir yöntemdir. Azalmış perfüzyon bölgesinde normal veya artmış F-18 FDG tutulumunu görmek hiberne miyokardın göstergesi olup, ileride kardiyak olay geçirme riski açısından yüksek riskli hasta grubunu belirlemek açısından önemlidir. Ancak, kısa yarı ömürlü miyokardiyal PET perfüzyon ajanlarının tesis içi siklotron gerektirmesi ve pahalı olması gibi nedenlerden dolayı canlılık değerlendirilmesinde F-18 FDG PET ile beraber klinik rutinde yaygın kullanılamamaktadır. Miyokardiyal viabilite değerlendirilmesinde F-18 FDG PET ajanının teknesyum ile işaretli SPECT perfüzyon ajanları ile beraber kullanımı, rutinde yaygın olarak uygulanmaktadır. Teknesyum ile işaretli perfüzyon ajanları ile elde edilen istirahat görüntüleri ile F-18 FDG PET metabolizma görüntüleri beraber değerlendirilerek canlılık saptaması yapılan ve bu doğrultuda tedavi edilen hastaların takipleri incelendiğinde, perfüzyon-metabolizma uyumsuzluğu izlenen ve revaskülarizasyon yapılmayan hastaların %48'nin kardiyak olay geçirdiği izlenirken, bu oran revaskülazisyon yapılan grupta %13 olarak saptanmıştır. Ayrıca, hiberne dokunun tespit süresi de oldukça önemlidir. Akut olay sonrası otuz gün içinde revaskülarize edilen dokuda fonksiyonların daha iyi düzeldiği saptanmıştır (50).

Revaskülarizyon sonrası bölgesel fonksiyonel düzelmeyi öngörmede 756 hastalık 24 çalışmanın meta-

analizinde F-18 FDG PET'nin duyarlılığı %92, özgüllüğü %63, pozitif öngörü değeri %74, negatif öngörü değeri %87 olarak bulunmuştur (51). Normal miyokardın F-18 FDG PET/BT incelemede değişen derecelerde metabolik aktivite göstermesi nedeniyle revaskülarizasyon öncesi miyokardiyal canlı dokuyu öngörmede perfüzyon ve metabolizma görüntülerinin birlikte değerlendirilmesi esastır. Hiberne/canlı miyokardı gösteren perfüzyon-metabolizma arasındaki uyumsuzluk oranının sol ventrikülün %20 ya da üzerinde olması (20 ve 17 segment modeline göre yaklaşık olarak ≥4/20 segment veya ≥3/17 segment) revaskülarizasyon sonrası fonksiyonel düzelmenin (sol ventrikül ejeksiyon fraksiyonu değerinde %5'lik artış) güçlü bir göstergesi olduğu bildirilmiştir (52).

Hibrit Kardiyak Görüntüleme

Hibrit kardiyak görüntüleme radyonüklid görüntülemenin BT ya da MR ile kombine edilmesidir. Bu yöntem, radyonüklid tarayıcıların (SPECT ya da PET) BT ya da MR ile tek bir cihazda entegrasyonu ya da ayrı ayrı sistemler aracılığıyla sağlanabililir.

Son yıllarda, özellikle de 2002'den sonra yüksek kalitede multidetektör BT'lerin en son SPECT ve PET detektör sistemlerine entegrasyonu ile hibrit görüntüleme teknolojisinde hızlı bir gelişme olmuştur. Başlangıçta, orijinal hibrit sistemlerindeki BT komponenti primer olarak tanısal anatomik görüntüleme için değil, atenüasyon düzeltmesi için tasarlanmıştır. BT ile atenüasyon düzeltmesi, MPS uygulamalarında sık karşılaşılan ve incelemenin özgüllüğünü düşüren yumuşak doku atenüasyon sorunlarından diyafragma atenüasyonu artefaktının çözülmesine büyük ölçüde katkı sağlarken, meme atenüasyonunda, mevcut yazılım programları ile (özellikle çok büyük ve dens meme dokusu varlığında) henüz optimal sonuçlara ulaşılamadığı gösterilmiştir (53). Atenüasyon düzeltmesi sonrası oluşabilecek potansiyel artefaktlar nedeni ile (apikal incelme, füzyon kayması ve alt duvar güçlenmesi sonrası anterior duvar defekti vb.) standart MPS ve atenüasyon düzeltmesi sonrası elde edilen rekonstrükte perfüzyon görüntülerinin birlikte yorumlanması değerlendirmede esastır. Atenüasyon düzeltmesinin tanısal performansını inceleyen on yedi çalışmayı içeren bir meta-analizde, atenüasyon düzeltmesi görüntülerinin kullanılmasının MPS'nin tanısal doğruluğunu özellikle de özgüllüğünü artırdığı (%80-%90) gösterilmiştir (54).

Atenüasyon düzeltmesi yanında yakın geçmişte multidetektör BT tarayıcıları içeren hibrit SPECT/BT ve PET/BT sistemleri, koroner arter kalsiyum (KAK) skorlaması ve BT angiyografi gibi tanısal uygulamaların da incelemeye entegre edilmesini sağlayarak, kardiyak/vasküler anatomik anormallikler ve fizyolojik sonuçların tek bir inceleme ile değerlendirilmesine olanak vermektedir. Atenüasyon düzeltmesi miyokardiyal perfüzyon ve metabolizmanın kantitatif değerlendirmesini de sağlar. Koroner aterosklerozun anatomik olarak değerlendirilmesi rest ve stres MPS'nin tanısal ve prognostik değerini artırır. Ayrıca kardiyak ve koroner anatominin fonksiyonel görüntüleme ile füzyonu, moleküler görüntüleme araştırmaları için potansiyel önem taşır. Hibrit görüntülemenin klinik kullanımı ile ilgili veriler giderek artmaktadır (55).

Bilinen KAH veya şüphesi olan hastalarda gerek SPECT gerekse PET'nin BT ile kombine edilmesi, kardiyak ve vasküler anatomik anormallik ile beraber fizyolojik değerlendirmenin yapılmasını da sağlaması açısından bu görüntülemelerin ayrı ayrı kullanımına göre daha fazla bilgi sağlamakta ve tam değerlendirme yapılamayan hasta sayısını azaltmaktadır (56). Özellikle çoklu damar hastalığı olan hastaların yaklaşık yarısında, klinik tablodan sorumlu lezyon tanısında standart miyokardiyal perfüzyon alanları gerçek koroner anatomi ile örtüşmemektedir. Hibrit görüntülemenin kullanılması bu sorunun çözüm yolu olarak bulunmuş olup, miyokardiyal perfüzyon bozukluğunun anatomik olarak doğru saptanmasını sağlamaktadır (57). Koroner BT anjiyografinin distal koroner arterlerde duyarlılığının düşük olması, miyokardiyal perfüzyon görüntüleme ile yükseltilebilmektedir. Diğer taraftan çoklu damar hastalığı olan dengeli iskemi durumunda koroner BT anjiyografi miyokardiyal perfüzyon görüntülemenin duyarlılığını artırmaktadır.

Miyokardiyal SPECT perfüzyonun BT anjiyografi ile kombine edilmesi özgüllüğü %80'den %92'ye, pozitif prediktif değeri %69'dan %85'e çıkarmıştır (duyarlılık: %95 ve negatif prediktif değer: %97). Miyokardiyal perfüzyon görüntülemenin ve BT'nin normal olarak raporladığı hastalarda yıllık kardiyak olay geçirme riski %1 olarak bulunurken, anormal olarak belirtilen hastalarda yıllık olay geçirme riski %9 olarak saptanmıştır. Görüntüleme yöntemlerindeki bu füzyon, özellikle distal segment, diagonal yan dal, sağ koroner arter ve sol sirkumfleks lezyonlarında önemli değere sahiptir (56).

Hibrit görüntülemenin en önemli dezavantajı radyasyon dozu ve pahalı olmasıdır. Javadi ve ark.'nın Rb-82 PET/BT ile yaptıkları bir çalışmada tüm vücut radyasyon dozu 13-15 mSv olarak belirtilmiştir (58). Kajander ve ark.'nın O-15 su ile stres/istirahat perfüzyon PET/BT görüntülemesinde tüm vücut radyasyon

dozunu 9,5 mSv olarak bulmuşlar, sadece BT ile yapılan incelemede ise tüm vücut radyasyon dozunu 7,6 mSv olarak belirtmişlerdir (59). Husmann ve ark. ise tek gün tek stress Tc-99m tetrofosmin SPECT/BT ile radyasyon dozunu 5,4 mSv olarak bildirmişlerdir (60).

KAH tanısı olmayan, semptomatik ve hastalık olasılığı düşük/orta (<%50 olasılık) olarak belirtilen genç ve orta yaş grubu hastalarda koroner BT anjiyografi KAH'yi dışlamada önerilen bir yöntemdir. Koroner BT anjiyografinin sahip olduğu yüksek negatif öngörü değeri ile normal olması diğer görüntüleme yöntemlerinin kullanımını gerektirmezken, anormal veya kesin sonuç verilemeyen durumlarda (özellikle yüksek KAK skorunda; düşük pozitif öngörü değeri), MPS veya koroner anjiyografi hastalık tanısı koymak ve dışlamak için gerekmektedir. Bilinen koroner arter hastalığına sahip, yüksek KAK skoru ve/veya endotelial disfonksiyonu olan (yaşlı) hastalarda miyokardiyal perfüzyon görüntüleme ilk görüntüleme tercihi olmalıdır. Ancak kesin tanı konulamayan hastalarda koroner BT anjiyografi görüntülemeye eklenmelidir (56).

MPS Uygulama ve Performansını Sınırlayan Durumlar

MPS, KAH tanı ve takibinde yüksek kanıt düzeyi ile klinik rutinde yer bulan önemli bir görüntüleme metodu olmakla birlikte tanısal performansını etkileyen pek çok faktörü içinde barındırmaktadır. Uygulamalarda sık karşılaşılan ve incelemenin özgüllüğünü düşüren yumuşak doku atenüasyonu problemi, günümüzde atenüasyon düzeltici dolaylı ya da direkt yöntemlerle (pron görüntüleme, EKG tetiklemeli "gated" MPS ve/veya BT atenüasyon düzeltmesi) büyük ölçüde azaltılmıştır. Aritmik hastalarda perfüzyon değerlendirmesi mümkün olurken, ciddi aritmi durumunda sol ventrikül ejeksiyon fraksiyon ölçümleri güvenilir değildir. Tarayıcılar için vücut yapısı uygun olmayan hastalar (aşırı obez vb.) ve klinik durumu stabil olmayan (akut miyokart infarktüsü, dekompanse kalp yetmezliği, ciddi hipotansiyon: Kontrendikasyon) olgularda diğer görüntüleme modalitelerinde (BT, MR) olduğu gibi inceleme mümkün olmamaktadır. Ayrıca gebelik de tüm radyasyon içerikli uygulamalarda olduğu gibi MPS'de de genel kontrendikasyon oluşturmakla birlikte klinik gereklilik durumunda uygulanabilmektedir (55).

Standart MPS uygulamalarında diğer sintigrafik uygulamalara göre hastanın maruz kaldığı radyasyon dozunun göreceli olarak yüksek oluşu (özellikle Tl-201), uzun bekleme ve görüntüleme süreleri, uygulama öncesi açlık gerektirmesi tetkikin dezavantajlarındandır. Ancak son yıllarda klinik uygulamalarda yerini alan kardiyak-özel katı hal gama kameralar, PET ve hibrit görüntüleme sistemleri ile özellikle doz ve süre yönünden önemli kazanımlar elde edilmiştir. Teknik sınırlamalar ve hastanın klinik durumunun uygun olmadığı durumlar dışında kardiyak orijinli bir takım özel patolojiler ve hastalıklar da MPS'nin tanısal performansını düşürmektedir. MPS'de perfüzyon yorumlama, perfüzyonun duvarlar arası göreceli olarak sayıma bağlı aktivite değerlendirme esasına dayandığından, "dengeli iskeminin" olduğu çoklu damar hastalıklarında, değerlendirmede sadece perfüzyon bazlı yapıldığında yanlış negatif sonuçlanabilir (61). Bu grup hastalar için perfüzyon dışı değerlendirme parametreleri (sol ventrikül bölgesel/global duvar kinetikleri ve volümler, stres sonrası kavite dilatasyonu/global ejeksiyon fraksiyonu ve pulmoner RDF dağılımı vb.) yanında, PET perfüzyon ve görüntüleme tanısal değeri yükseltir (49). Klinik rutinde sık karşılaşılan sol dal bloklu hastalarda, stres MPS'de egzersiz (tredmil) uygulanması septumda yanlış pozitif, efor iskemisi yorumlanmasına neden olabileceğinden, vazodilatör stres yalancı pozitifliği önemli oranda azaltması nedeniyle tercih edilmesi gereken stres yöntemi alternatifidir (62). Hipertrofik kardiyomiyopati, özellikle sol yerleşimli kapak hastalıkları, koroner arter çıkış anomalileri, kalp pili, infiltratif kardiyak hastalıklar ve miyokardit gibi patolojiler de değişen derecelerde KAH olmadan MPS'de perfüzyon defektine yol açabilmektedirler. O nedenle MPS uygulama öncesinde, uygun yöntemi seçmek ve sonrasında doğru değerlendirme için hastanın özel bir kardiyak hastalığa sahip olup olmadığının bilinmesi son derece önemlidir.

Kardiyak Kılavuzlarda Nükleer Kardiyolojinin Yeri

Avrupa Kalp Cemiyeti (ESC) ve Amerikan Kalp Derneği (AHA) kılavuzlarına göre nükleer kardiyoloji yöntemlerinin uygulama önerileri ve kanıt düzeyleri özet olarak Tablo 3 ve Şekil 1,2,3'te karşılaştırmalı olarak verilmiştir (63,64). Her iki kılavuza göre stres ve fonksiyonel görüntüleme, test öncesi orta olasılıklı hasta grubunda ve stres esnasında EKG değerlendirmesine engel olacak EKG anormalliği olan hasta grubunda sınıf I uygulama endikasyonuna sahiptir [Kanıt Düzeyi, (KD): B]. Tipik anjina bulgusu olmayan sol ventrikül ejeksiyon fraksiyonu %50'den düşük hastalarda KAH tanısı koymada ESC kılavuzu stres görüntülemeyi önerirken (Sınıf, S I, Kanıt düzeyi, KD B), AHA'nın bu konuda önerisi yoktur. Asemptomatik ve düşük KAH riski olan hastalarda her

Tablo 3. Avrupa Kalp Derneği ve Amerikan Kalp Derneği kılavuzlarının nükleer kardiyolojik görüntüleme önerileri

	ESC		AHA	
	S	KD	S	KD
Stabil anjina şüphesi olan hastada tanısal değerlendirme				
Stres görüntüleme tanısal değerlendirme (başlangıç testi)				
Test öncesi orta olasılık KAH riskli hastada	I	B	I	B
			IIa[£]	B
-Stres esnasında EKG değerlendirmesine engel olacak EKG anormalliği olan hasta grubunda	I	B	I	B
-Tipik anjina bulgusu olmayan sol ventrikül ejeksiyon fraksiyonu <%50	I	B	ÖY	
-Daha önce revaskülarizasyon (koroner bypass veya perkütan koroner girişim) geçirmiş semptomatik hasta	IIa	B	ÖY	
-Koroner anjiyografide orta derece darlığın fonksiyonel önemini değerlendirmek	IIa	B	I*	B
-Egzersiz/farmakolojik stres görüntüleme EKG bulguları değerlendirilebilen, düşük test öncesi KAH olasılığı	ÖY		III	C
Fonksiyonel görüntüleme (stress EKO, MPS, MR, PET)				
Orta olasılık KAH hastası[€]	I	A	I	B
Hibrit görüntüleme∞				
Orta olasılık KAH hastası	IIa	B	ÖY	
Asemptomatik hastada tanısal (girişimsel veya girişimsel olmayan) görüntüleme önerilmez	III	A-C[+]	III[˙]	C
Düşük olasılık KAH hastasında tanısal (girişimsel veya girişimsel olmayan) görüntüleme önerilmez	III	A,C[+]	II[¥]	B.
			III	C
Yüksek olasılık KAH hastasında fonksiyonel görüntüleme önerilmez	III	A.B[®]	ÖY	
Yüksek olasılık KAH hastasında hibrit görüntüleme önerilmez	III	B	ÖY	
Stabil KAH olan hastada risk belirleme açısından				
-Değerlendirilemeyen egzersiz EKG sonucu	I	B	ÖY	
-Semptomlarında belirgin değişiklik saptanan stabil KAH olan hastalarda	I	B	ÖY	
-Bilinen KAH olan ve semptomlarında kötüleşme olan hastada iskemi yeri ve yaygınlığı tedavi planını *etkileyecekse*	I	B	ÖY	
-Bilinen ancak anlamlılığı net olmayan koroner arter stenozu olan, revaskülarizasyon planlanan hastada	IIa	B	I	B
-Sol dal bloğu olan hastalarda farmakolojik stres görüntüleme (/veya stres EKO)	IIa	B	I	B
-Pace ritmi olan hastalarda (/veya stres EKO)	IIa	B	ÖY	
-Egzersiz yapabilen ve ve yorumlanabilir EKG sonucu olan hastalarda farmakolojik stres görüntüleme	ÖY		III	C
Revaskülarizasyon Öncesi				
KAH yaygınlığına göre kararlı anjina ya da sessiz iskemisi olan hastalarda revaskülarizasyon indikasyonları				
Ciddi veya yaygın iskemi varlığı[§]	I	B	IIA	B
Sadece sol sirkumfleks ya da sağ koroneri içeren bir ya da birden fazla koroner arter stenoz durumlarında, fonksiyonel ya da anatomik olarak anlamlı değilse ya da çok küçük bir alana yayılan canlı doku varsa önerilmez	ÖY		III	B
Daha önce koroner by- pass olan ve noninvazif testte ciddi anterior duvar iskemisi olanlar	ÖY		IIb	B

Tablo 3 devamı				
Akut Koroner Sendrom ile Başvuran Hastalar				
Tekrarlayan semptomu olmayan, ST elevasyonsuz düşük riskli akut koroner sendromlu hastalarda invazif bir girişime karar vermeden önce stres iskeminin non invaziv gösterilmesi	I	A	1	A
KAG yapılmamış ve yüksek riskli klinik bulguları olmayan STMI'lı hastalarda taburcu öncesi iskemi belirlenmesi için non- invazif test	ÖY		1	B
Asemtopmatik tek ya da iki damar hastası olup, hemodinamik ya da elektrik olarak kararlı ve ciddi iskemi bulgusu olmayan, STMI dan 24 saat sonra tam tıkalı arteri olan hastalarda perkütan koroner girişim uygulanmamalı.	ÖY		III	B
Kronik Kalp Yetmezliği ve sol ventrikül disfonksiyonu olan hastalar (canlı ve skarlı dokuya göre)				
Revaskülarizasyon, miyokardiyal viabilite varlığında yapılmalıdır	IIa	B	IIa	B
Kararlı iskemik kalp hastalığı olan ve ciddi sol ventrikül fonksiyonuna sahip (EF <%35) hastalarda canlı doku olsun ya da olmasın yaşam süresini artırmada KABG düşünülebilir	ÖY		IIb	B
Stabil KAH olan hastada tekrar değerlendirmek için				
Semptomatik (yeni gelişen, tekrarlayan ya da kötüleşen)				
-Egzersiz EKG veya stres görüntüleme hasta stabil olduktan sonra önerilmektedir	I	C	I	B
Asemptomatik (veya stabil semptom)				
-Egzersiz veya farmakolojik stres görüntüleme, sessiz iskemi öyküsü veya kardiyak olay riski yüksek olan, a) yeterli egzersiz yapamayan b)EKG bulguları değerlendirilemeyen, veya c) inkomplet revaskülarizyon olanlarda ≥2 yıl ara ile tekrarlanabilir	ÖY		IIa	C
Stres görüntüleme koroner by-pass sonrası 5 yıl, perkütan koroner girişim sonrası ise 2 yıldan önce takip değerlendirmede önerilmemektedir	ÖY		III	C
Semptomlardan bağımsız olarak stent sonrası restenoz veya greft oklüzyonunu saptamak açısından revaskülarizasyon sonrası geç (6 ay sonra sonrası[π])	IIb	C	III	C
Revaskülarizyon sonrası takipte				
-Belirli hasta grubunda stres testi ile görüntüleme önerilmektedir[π]	IIa	C	ÖY	
-Rutin stres testi by-pass sonrası 5 yıl, perkütan koroner girişim sonrası 2 yıl sonra önerilir	IIb	C	IIa	C

[£]Amerikan Kalp Derneği Kılavuzu egzersiz yapamayan veya elektrokardiyografisi değerlendirilemeyen hastalar için miyokardiyal görüntülemeyi önerirken, egzersiz yapabilen veya elektrokardiyografisi değerlendirilebilen hastalarda stres görüntülemeyi düşünülebilir olarak vermektedir. *Amerikan Kalp Derneği Kılavuzu'na revaskülarizasyon öncesi risk belirleme açısından. [€]Koroner arter hastalığı olasılığı: <%15: Düşük, %15-85: Orta, >%85: Yüksek, [∞]Hibrit görüntüleme: Tek foton emisyon görüntüleme/bilgisayarlı tomografi veya pozitron emisyon tomografisi/bilgisayarlı tomografi, [+]Kanıt düzeyi A invaziv anjiyografi, stres ekokardiyografi ve miyokard perfüzyon sintigrafisi; Kanıt düzeyi B bilgisayarlı tomografi anjiyografi, stres manyetik rezonans görüntüleme ve pozitron emisyon tomografisi: Kanıt düzeyi C hibrit görüntüleme, ˆAmerikan Kalp Derneği Kılavuzu'na göre miyokard perfüzyon sintigrafisi asemptomatik diyabet veya güçlü aile öyküsü olan, veya önceki risk belirleme testi yüksek risk koroner arter hastalığı olan durumlarda düşünülmelidir. [©]Kanıt düzeyi A stres ekokardiyografi ve miyokard perfüzyon sintigrafisi; Kanıt düzeyi B, stres manyetik rezonans görüntüleme ve pozitron emisyon tomografisi, hibrit; [¥]Egzersiz yapabilen hasta için sınıf IIb, yapamayan için sınıf IIa; [π]Spesifik hasta grubu (örneğin; pilot, sürücü, yarış atleti ve aktivitelerinde yüksek oksijen ihtiyacı gerektiren profesyoneller) %1; [§]Sol ventrikülün >%10 iskemisi (ESC kılavuzu) ya da stres miyokard perfüzyon sintigrafisi'de >%20 perfüzyon defekti ya da stres miyokard perfüzyon sintigrafisi yüksek risk kriterleri ACC/Amerikan Kalp Derneği kılavuzlarında ≥%50 sol ana koroner veya ≥%70 sol ana koroner dışı stenoz veya FFR ≤0,80 stenoz

KAH: Koroner arter hastalığı, EKG: Elektrokardiyografi, EKO: Ekokardiyografi, MPS: Miyokard perfüzyon sintigrafisi, MR: Manyetik rezonans, PET: Pozitron emisyon tomografisi, KAG: Koroner anjiyografi

Notlar:

Önerilerin sınıfları; Sınıf I: Belli bir tedavi veya işlemin yararlı, önerilir/gereklidir kullanışlı ve etkili olduğuna ilişkin kanıtlar ve/veya genel fikir birliği; Sınıf II: Belli bir tedavi veya işlemin yararlı, kullanışlı ve etkili olduğuna ilişkin çelişkili kanıtlar ve/veya fikir ayrılığı; Sınıf II a: Kanıtlar/fikirlerin coğu yararlı/etkili olduğu lehine; Sınıf IIb: Yararlılık/etkinlik kanıtları/fikirlerle çok iyi belirlenmemiş; Sınıf III: Belli bir tedavi veya işlemin yararlı/ etkili olmadığı, hatta bazı olgularda zararlı olabildiğine ilişkin kanıtlar veya genel fikir birliği

Kanıt düzeyleri; A düzeyi kanıtlar: Çok sayıda randomize klinik çalışma ve meta-analizden elde edilen veriler; B düzeyi kanıtlar: Tek bir randomize klinik çalışmadan veya randomize olmayan geniş çaplı çalışmalardan elde edilen veriler; C düzeyi kanıtlar: Uzmanların görüş birliği ve/veya küçük çaplı çalışmalar, geriye dönük çalışmalar, kayıtlar

(Kaynak 62 Tablo 1, 3, 4 ile kaynak 63'deki Tablo 1, 2, 3, 6'dan modifiye edilmiştir)

iki kılavuz da tanısal görüntülemeyi önermemektedir. AHA kılavuzuna göre MPS, asemptomatik ancak diyabet veya güçlü aile öyküsü olan veya önceki risk belirleme testi yüksek riskli KAH olan durumlarda düşünülebilir bir yöntemdir (SII B, KD C). Bilinen ancak anlamlılığı net olmayan koroner arter stenozu olan, revaskülarizasyon planlanan hastada her iki kılavuzda da stres görüntüleme önerilmektedir.

Stabil KAH'lı semptomatik hastalarda,stabilizasyon sağlandıktan sonra stres görüntüleme her iki kılavuzda da önerilmektedir (S I; KD: B ve C). Stres görüntüleme koroner by-pass sonrası 5 yıl, perkütan koroner girişim

sonrası ise 2 yıldan önce takip değerlendirmede önerilmemektedir. Semptomlardan bağımsız olarak stent sonrası restenoz veya greft oklüzyonunu saptamak açısından revaskülarizasyon sonrası geç (6 ay) dönemde spesik hasta grubunda (pilot, sürücü, yarış atleti ve aktivitelerinde yüksek oksijen gerektiren

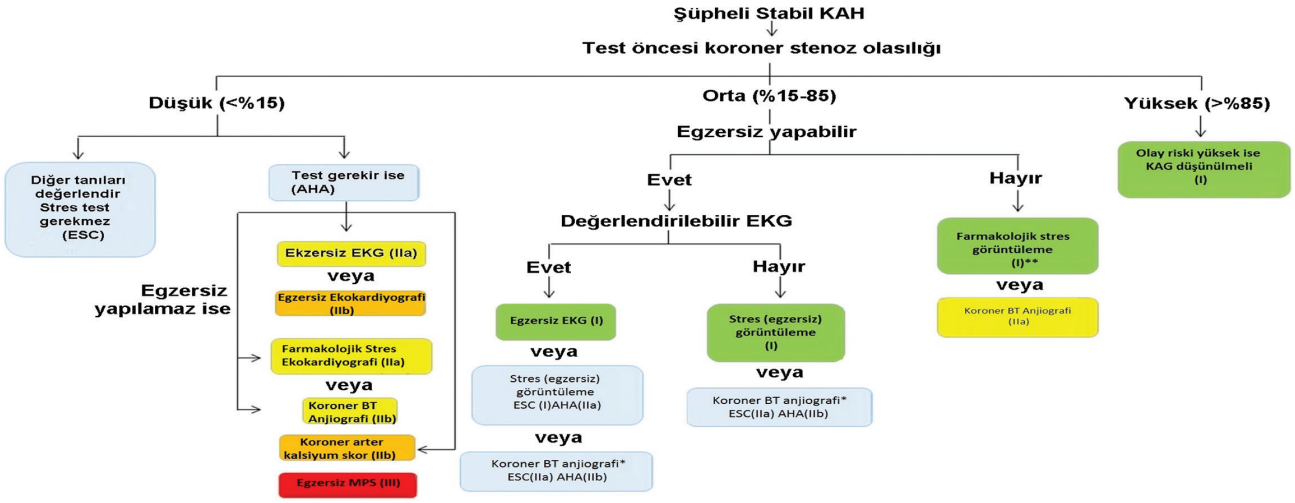

Şekil 1. Test öncesi koroner arter stenoz olasılıklarına göre şüpheli stabil koroner arter hastalığı olan hastalarda Avrupa Kalp Derneği ve Amerikan Kalp Derneği'nin önerileri*

*Avrupa Kalp Derneği Kılavuzu, koroner bilgisayarlı tomogrofi anjiografiyi düşük-orta (%15-50) test öncesi olasılığı olan koroner arter hastalarında önerir. Farmakolojik stres ile manyetik rezonans görüntüleme Amerikan Kalp Derneği Kılavuzu'na göre sınıf IIa endikasyondur (62,63)

EKG: Elektrokardiyografi, KAH: Koroner arter hastalığı, ESC: Avrupa Kalp Derneği, BT: Bilgisayarlı tomografi, MPS: Miyokard perfüzyon sintigrafisi

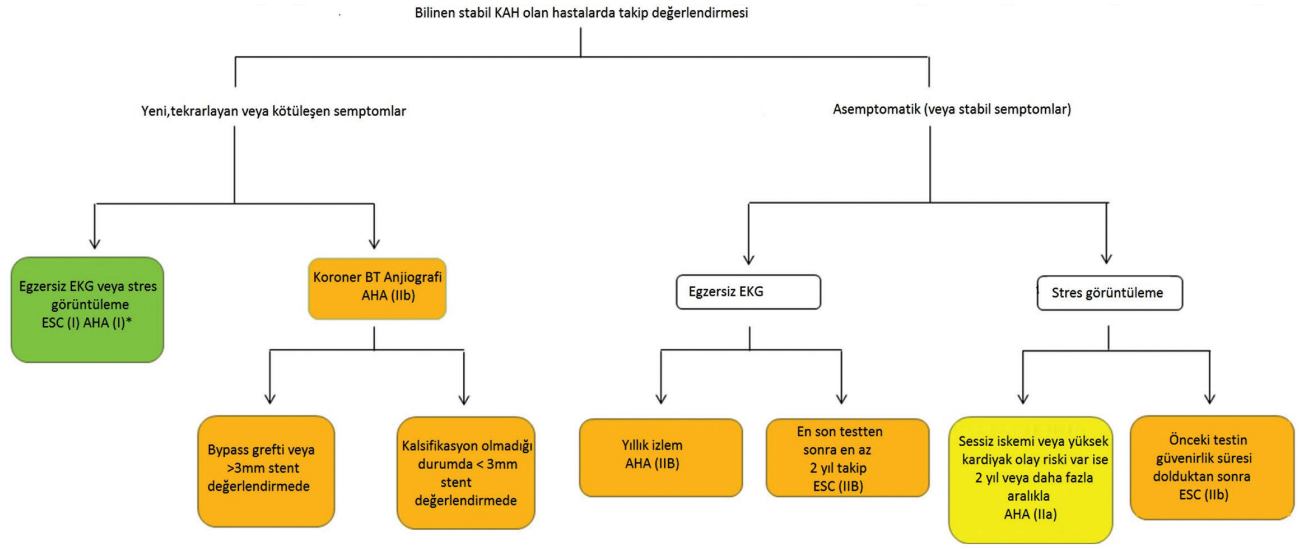

Şekil 2. Stabil koroner arter hastalığı olan hastada takipte semptomlara göre Avrupa Kalp Derneği ve Amerikan Kalp Derneği Kılavuzu*

*Amerikan Kalp Derneği Kılavuzu'na göre: Egzersiz elektrokardiyografi ve stres (nükleer veya ekokardiyografi) görüntüleme hasta yeterli egzersiz yaptığı zaman ve elektrokardiyografi değerlendirilebildiği durumda sınıf I endikasyon. Sınıf IIa endikasyonlar şunlardır: 1) Daha önce stres test gerektiren veya bilinen veya yüksek risk çok damar hastasında egzersiz görüntüleme, 2) Yeterli egzersiz yapamayan hastada farmakolojik stres ile manyetik rezonans görüntüleme (62,63)

EKG: Elektrokardiyografi, BT: Bilgisayarlı tomografi, ESC: Avrupa Kalp Derneği, AHA: Amerikan Kalp Derneği, KAH: Koroner arter hastalığı

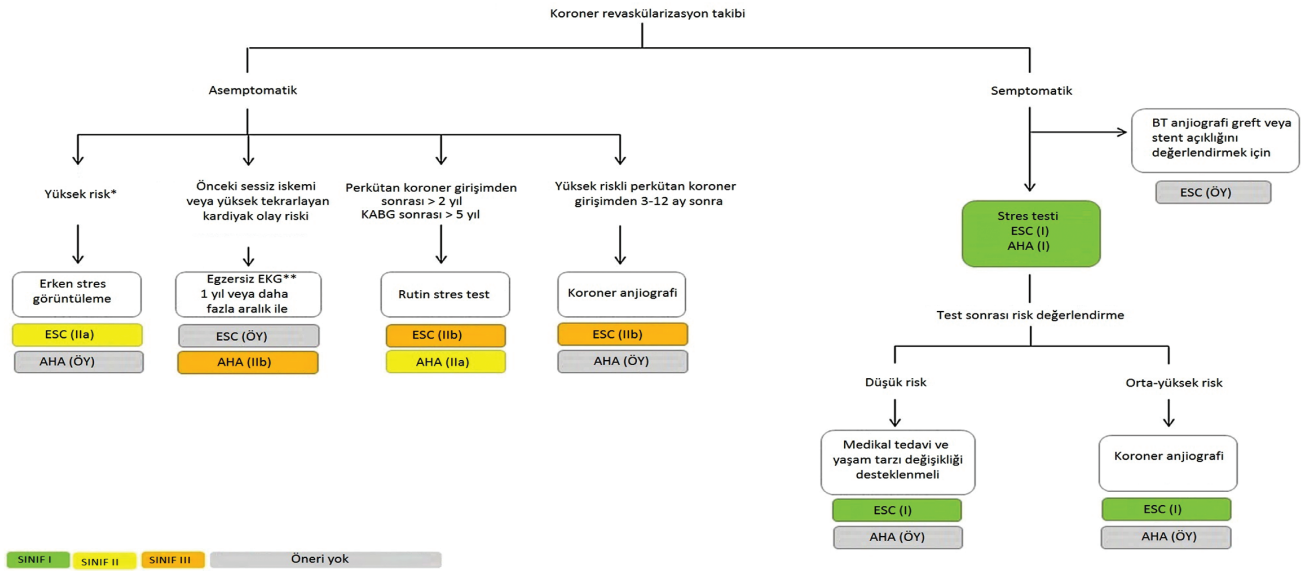

Şekil 3. Koroner revaskülarizyon sonrası semptom varlığına bağlı olarak Avrupa Kalp Derneği ve Amerikan Kalp Derneği Kılavuzu*
*Bu grup; pilot, sürücü, dalgıç gibi meslek gruplarını, yarış atletlerini, özellikle insülin kullanımı gerektiren diyabetik hastalar, yetersiz veya suboptimal revaskülarizyon sonrası, revaskülarizyon esnasında komplikasyon gelişen veya çok damar koroner arter hastalığı ve kalan orta derecede lezyonun olan, veya sessiz iskemisi olan hastaları kapsar. Öneri yeterli egzersiz yapabilen ve elektrokardiyografi bulguları değerlendirilebilen hastalar için daha uygundur (63)
EKG: Elektrokardiyografi, BT: Bilgisayarlı tomografi, ESC: Avrupa Kalp Derneği, AHA: Amerikan Kalp Derneği

profesyonel meslek gruplarında) stres görüntülemenin uygulanabileceği bildirilmiştir (ESC ve AHA; KD: C) (63,64).

Kardiyak dışı cerrahi öncesi risk değerlendirmede, radyonüklid görüntülemenin uygunluğu hastanın semptomatik olup olmadığına göre değişmektedir. Semptomatik hastalarda tüm risk gruplarında (düşük, orta ve yüksek derecede KAH riskli) radyonüklid görüntülemenin yapılması "uygun" görülürken; asemptomatik hastalarda ise orta ve yüksek derecede KAH riskine sahip hastalarda "uygun olabilir" şeklinde bildirilmiştir (65).

Nükleer Kardiyolojide Gelecek

Günümüzde kullanılan miyokardiyal perfüzyon yöntemleri akut koroner sendrom için riskli hastaları taramada sınırlı duyarlılığa sahiptir. O nedenle KAH, akut miyokard infarktüsü ve ani kardiyak ölümlerden korunabilmek için, yeni kuşak görüntüleme teknikleri arasında subklinik koroner arter aterosklerozunu tespit edebilecek, paradigma değişikliğine yol açan bir perspektif yönelimi gerekmektedir. Erken dönemde endotelial disfonksiyon ve klinik bulgu vermeyen, ruptür riski taşıyan aterosklerotik plağı saptayabilecek yeni metot araştırmaları kardiyak stres testi için kritik rol oynamaktadır. Kardiyomiyositlerin içine giren perfüzyon ajanlarından çok, aterosklerotik lezyonları hedef alan ya da moleküler belirteçlerle kompleks oluşturan RDF'lere ihtiyaç vardır. PET teknikleriyle metabolik değerlendirmenin BT ya da MR ile kombine edilmesi, gelecekte rüptüre yol açabilecek potansiyel plakların tanınması ya da öngörülmesini sağlaması yönünden önemlidir. Monosit kemotaktik proteinleri, köpük hücreleri, matriks metalloproteinazları, apopitoz moleküler belirteçlerin PET RDF'leri ile konjugasyonu ile kararsız aterosklerotik plakların potansiyel görüntülemesi araştırılmaktadır (66). Tıbbi tedavi sonrası endotelial disfonksiyon ve miyokardiyal iskeminin gösterilmesinde, kantitatif PET akım çalışmaları kullanılmaktadır. Preklinik KAH taramasına katkı sağlayacak ve tedavi kararına yön verecek PET bazlı koroner akım çalışmalarına ihtiyaç vardır.

Kardiyak sempatik innervasyon stabil KAH'yi öngörme ve engellemede yeni gelişen bir yöntemdir. Bu yöntem kardiyak fonksiyonda önemli bir yere sahiptir ve gelecekte sınıflama stratejisinde önemli bir role sahip olacağı beklenmektedir. Görüntülemede kullanılan metaiyodobenzilguanidin (MIBG), norepinefrin analoğu bir moleküldür. Norepinefrin kalbin sempatik innervasyonunda bulunan başlıca nörotransmiterdir

(67). Hem hayvan hem de insan modellerinde sempatik innervasyon anormalliklerinin ventriküler aritmi ile ilişkili olduğu gösterilmiştir (68,69). Bu anormallik kalp yetmezliğinde önemli bir role sahip olup sol ventrikül fonksiyonlarında ve semptomlarında kötüleşme ile beraber stabil KAH'de artış ile ilişkili bulunmuştur (70). Miyokardiyal innervasyon ve perfüzyon arasındaki uyumsuzluk KAH'lı hastalarda sıktır. Miyokard infarktüsü sonrası, anormal iyot-123 (I-123) (MIBG) alanı (sempatik denervasyon göstergesi), sıklıkla son infarkt boyutunu aşar ve bu hastalar sonradan gelişecek aritmiler için risk taşırlar. I-123 MIBG çalışmaları, ICD (Implantable Cardioverter Defibrillator) adayı kalp yetmezlikli hastaları seçmede umut vericidir (71). Yapılan çalışmalar kalpteki MIBG akümülasyonunun ani kalp ölüm riski ve prognozu hakkında bilgi verici olduğunu göstermektedir (72,73). Günümüzde PET teknolojisinin hızla gelişmesi ile kardiyak innervasyon ve otonom sinir sistemi görüntülemede norepinefrin analogları [karbon-11 (C-11)-meta-hidroksiefedrin (HED)], karbon-11-epinefrin, C-11 CGP-12177 gibi beta reseptör bileşikleri) ile PET, SPECT görüntülemenin yerine adaydır. Yapılan çalışmalarda en çok C-11 HED kullanılmıştır. Hayvan ve insan çalışmalarında MIBG ve C-11 HED karşılaştırıldığında bazı çalışmalar iki ajan arasında iyi derecede korelasyondan bahsederken (74), bazıları C-11 HED'nin MIBG'ye göre daha geniş defekt gösterdiğini saptamıştır (75). Bazı veriler ise aynı zamanda C-11 HED ile elde edilen görüntülerin daha iyi sinyal/gürültü oranına sahip olduğunu göstermektedir (76,77). Bu durum PET görüntülemenin yüksek duyarlılığa ve özgüllüğe sahip olmasından kaynaklanmaktadır. Ancak C-11 HED'nin 20 dakika gibi kısa bir yarı ömre sahip olması, kurum içi siklotron gerektirmesi nedeni ile kullanımını kısıtlamaktadır. Klinik pratikte, global veya bölgesel kardiyak sempatik denervasyon veya anormallik olması veya genişliğinin belirlenmesi ICD tedavisi uygunluğunu saptamada yol göstericidir. Henüz kılavuzlarda yerini almasa da, yeni veriler, geniş ve ağır sempatik innervasyon bozukluğu durumunda, normal veya normale yakın sol ventrikül ejeksiyon fraksiyonu olan hastalarda dahi, ICD tedavisine doğru, daha agresif yaklaşımı önermektedir (67).

KAH patofizyolojisinin moleküler ve hücresel düzeyde daha ileri düzeyde anlaşılması, kararsız plakların saptanmasının yanında, aterosklerozun daha erken dönemde tespiti radyonüklid görüntülemenin primer korumada yer almasını sağlayacaktır. Miyokardiyal perfüzyon PET için günümüzde kullanılan ajanların kısa yarı ömürleri nedeni ile kurum içi siklotron veya pahalı jeneratörler gerektirmeleri yaygın kullanılmalarını engellemektedir. Bu nedenle rutin kullanılabilecek ajanlara ihtiyaç vardır. F-18 PET görüntülemenin uzaysal rezolüsyon avantajını kullanarak F-18 işaretli p-fluorobenzil trifenil fosfomiyum katyon (F-18-FBnTP) ve F- BMS-747158-02 (2-tert-Butil-4-kloro-5-[4-(2-(F-18)fluoroetoksimetil)-benziloksi]-2H-piridazin-3-bir), flurpiridaz gibi miyokardiyal perfüzyon ajanları üzerinde çalışılmaktadır. Bunlardan sadece flurpiridaz klinik değerlendirme aşamasına gelmiştir (78). Flurpiridaz, bir mitokondriyal kompleks inhibitörü olup, hayvan modellerinde ve insanlarda KAH tanısında yüksek tanısal doğruluğa sahip olduğu gösterilmiştir. Yüz kırk üç hastanın Tc-99m sestamibi SPECT ve F-18 flurpiridaz miyokardiyal perfüzyon görüntülerinin karşılaştırılması çalışmasında F-18 flurpiridaz görüntülerinde Tc-99m sestamibi görüntülerine göre mükemmel/çok iyi yorumlanma oranı bildirilmiştir (stres için sırası ile %99,2 ve 88,5, istirahat görüntüleri için %96,9 ve 66,4). Yorumlamada tanısal eminlik ele alındığında F-18 flurpiridaz, SPECT görüntülemeye üstün bulunmuştur (sırası ile %90,8 ve 70,9). Koroner anjiyografi uygulanmış 86 hastada, ≥%50 epikardiyal arter stenoz saptanmasında PET'in, SPECT görüntülemeye göre daha yüksek duyarlılığa (%78,8 ve %61,5) ve özgüllüğe (%76,5 ve %73,5) sahip olduğu gösterilmiştir. Bu faz II çalışmada flurpiridaz PET'nin Tc-99m SPECT'e göre görüntü değerlendirme, tanısal eminlik ve KAH tanısı açısından daha yüksek ve güvenli bir yere sahip olduğu ispatlanmıştır (79). Subklinik ve klinik KAH tanısında flurpiridaz PET ile miyokardiyal perfüzyon ve MKA kantifikasyonu için yapılan ilk çalışmalar bu ajanın klinikte kullanımı konusunda ümit vericidir (79,80). Faz III klinik çalışmalar yapıldıkça ve Amerikan Gıda ve İlaç Dairesi onayı alındıktan sonra miyokardiyal perfüzyon ve akım kantifikasyonunda kullanımı ile flurpiridaz PET görüntülemenin KAH saptanmasında ve karakterizasyonundaki faydaları daha iyi araştırılabilecektir (81).

Hibrit SPECT/BT ve PET/BT görüntüleme çalışmaları, kombine görüntüleme yaklaşımını klinik uygulamalara kazandırmışken, BT yerine MR'nin kullanılması, özellikle uygulamada toplam iyonizan radyasyonun azaltılmasının yanında, daha iyi yumuşak doku kontrastı sağlar. Ek olarak kardiyak morfoloji, ventriküler fonksiyon, miyokardiyal perfüzyon ve viabilite değerlendirmesinde multiparametrik incelemeye olanak verir. İyonizan radyasyonun ve iyotlu kontrastın olmaması hibrit PET/MR'ı PET/BT'den daha çekici kılmaktadır. Görüntüleme sürelerinin uzun ve cihazların pahalı olması günümüz için bu modalitenin yaygınlaşmasını sınırlayan en önemli

faktörlerdendir. PET/MR'nin günümüzde kanıtlanmış klinik değeri sınırlıdır. Potansiyel kardiyovasküler uygulamalarda KAH, miyokardiyal canlılık, ateroskleroz, noniskemik ve hipertrofik kardiyomiyopati, miyokarditler, vaskulitler, kardiyak sarkoidoz ve kardiyak tümör değerlendirmesi alanlarında çalışmalar sürmektedir. İki modalitenin farklı mekanizmalarla patolojiyi göstermesi nedeniyle birlikte kullanımları kardiyak hastalıkların tanı ve yönetiminde faydalı olabilecek ek bilgi sağlayabilmektedir. Gelecekte, hibrit kameralardaki teknolojik gelişmeler, yeni RDF'lerin kullanımı ve klinik uygulamalar kullanımını etkileyecek önemli faktörlerdir (3,82,83,84).

Sonuç

Birçok kardiyak hastalığın özellikle de KAH'nin tam olarak değerlendirilmesi hem anatomik hem de fonksiyonel bilgiyi gerektirir. Bu amaçla sık kullanılan görüntüleme modaliteleri, özellikle miyokardiyal fonksiyon ve koroner anatomi değerlendirmesinde çakışan verilerinin yanında, genelde birbirlerini tamamlayıcı rol oynarlar. Görüntüleme yöntemlerinin seçiminde, rutin klinikte, genelde refere eden hekimin tecrübesi, bilgisi ve alışkanlığı ana rol oynasa da, klinik senaryo da karar verici önemli bir etkendir. Anatomik bilgi en çok asemptomatik ya da düşük riskli hastalığın dışlanmasında yardımcı iken, fonksiyonel değerlendirme ise en çok semptomatik hastalarda yardımcıdır. Görüntüleme yönteminin seçiminde yöntemin tanı doğruluğunun yanında, güven, ulaşılabilirlik, kolaylık, maliyet ve maliyet etkinliği de önemli parametrelerdir.

Kardiyak SPECT ve PET görüntüleme KAH'da tanı, risk belirleme ve tedavi planlamada yüksek kanıt düzeyi ile önemli yere sahip yöntemlerdir. Anatomik ve fonksiyonel füzyon görüntülemenin sinerjistik etkisi modalitelerin ayrı ayrı kullanımından daha net ve doğru değerlendirmeyi sağlar. Radyofarmasötikler, görüntüleme metotlarındaki donanım ve yazılımdaki güncel gelişmeler, KAH'nin tanı ve yönetiminde, özellikle de günümüzde immatür olan primer koruyucu yaklaşım öngörülmesinde gelecekte daha fazla katkı sağlamayı vadetmektedir. En uygun ve doğru modalitenin seçimi için, esas olan bilgi ve tecrübenin yanında, uygun teknik donanım varlığı; kardiyolog, radyolog ve nükleer tıp uzmanlarının birlikte çalışmaya ve iletişim halinde olmaya ihtiyaçları vardır.

Finansal Destek: Yazarlar tarafından finansal destek alınmadığı bildirilmiştir.

Kaynaklar

1. Townsend N, Nichols M, Scarborough P, Rayner M. Cardiovascular disease in Europe-epidemiological update 2015. Eur Heart J 2015;36:2696-2705.
2. Schindler TH, Zhang XL, Vincenti G, Mhiri L, Lerch R, Schelbert HR. Role of PET in the evaluation and understanding of coronary physiology. J Nucl Cardiol 2007;14:589-603.
3. Salata BM Singh P. Role of Cardiac PET in Clinical Practice. Curr Treat Options Cardio Med 2017;19:93.
4. Tragardh E, Tan SS, Bucerius J, et al. Systematic review of cost-effectiveness of myocardial perfusion scintigraphy in patients with ischaemic heart disease: A report from the cardiovascular committee of the European Association of Nuclear Medicine. Endorsed by the European Association of Cardiovascular Imaging. Eur Heart J Cardiovasc Imaging 2017;18:825-832.
5. Task Force Members, Montalescot G, Sechtem U, et al. 2013 ESC guidelines on the management of stable coronary artery disease: the Task Force on the management of stable coronary artery disease of the European Society of Cardiology. Eur Heart J 2013;34:2949-3003.
6. Hansson GK. Inflammation, atherosclerosis, and coronary artery disease. N Engl J Med 2005;352:1685-1695.
7. Braunwald E BR. Braunwald's heart disease:a text book of cardiovascular medicine. 9th edition. Philadelphia: Saunders 2012. p. 1961.
8. Taillefer R, DePuey EG, Udelson JE, Beller GA, Latour Y, Reeves F. Comparative diagnostic accuracy of Tl-201 and Tc-99m sestamibi SPECT imaging (perfusion and ECG-gated SPECT) in detecting coronary artery disease in women. J Am Coll Cardiol 1997;29:69-77.
9. Garcia EV, Cooke CD, Van Train KF, et al. Technical aspects of myocardial SPECT imaging with technetium-99m sestamibi. Am J Cardiol 1990;66:23-31.
10. Watson DD, Smith WH. Sestamibi and the issue of tissue crosstalk. J Nucl Med 1990;31:1409-1411.
11. Thompson RC. Regadenoson stress in patients with asthma and COPD: a breath of fresh air. J Nucl Cardiol 2012;19:647-648.
12. Golzar Y, Doukky R. Regadenoson use in patients with chronic obstructive pulmonary disease: the state of current knowledge. Int J Chron Obstruct Pulmon Dis 2014;9:129-137.
13. Duvall WL, Croft LB, Ginsberg ES, et al. Reduced isotope dose and imaging time with a high-efficiency CZT SPECT camera. J Nucl Cardiol 2011;18:847-857.
14. Einstein AJ, Moser KW, Thompson RC, Cerqueira MD, Henzlova MJ. Radiation dose to patients from cardiac diagnostic imaging. Circulation 2007;116:1290-1305.
15. Mettler FA Jr, Huda W, Yoshizumi TT, Mahesh M. Effective doses in radiology and diagnostic nuclear medicine: a catalog. Radiology 2008;248:254-263.
16. Slomka PJ, Patton JA, Berman DS, Germano G. Advances in technical aspects of myocardial perfusion SPECT imaging. J Nucl Cardiol 2009;16:255-276.

17. Duvall WL, Sweeny JM, Croft LB, et al. Comparison of high efficiency CZT SPECT MPI to coronary angiography. J Nucl Cardiol 2011;18:595-604.
18. Lima RSL, Peclat TR, Souza ACAH, et al. Prognostic value of a faster, low-radiation myocardial perfusion SPECT protocol in a CZT camera. Int J Cardiovasc Imaging 2017;33:2049-2056.
19. Udelson JE, Coleman PS, Metherall J, et al. Predicting recovery of severe regional ventricular dysfunction. Comparison of resting scintigraphy with 201Tl and 99mTc-sestamibi. Circulation 1994;89:2552-2561.
20. Mangla A, Oliveros E, Williams KA Sr, Kalra DK. Cardiac Imaging in the Diagnosis of Coronary Artery Disease. Curr Probl Cardiol 2017;42:316-366.
21. Shaw LJ, Iskandrian AE. Prognostic value of gated myocardial perfusion SPECT. J Nucl Cardiol 2004;11:171-185.
22. Iskander S, Iskandrian AE. Risk assessment using single-photon emission computed tomographic technetium-99m sestamibi imaging. J Am Coll Cardiol 1998;32:57-62.
23. Patel MR, Calhoon JH, Dehmer GJ, et al. ACC/AATS/AHA/ASE/ASNC/SCAI/SCCT/STS 2017 Appropriate Use Criteria for Coronary Revascularization in Patients With Stable Ischemic Heart Disease : A Report of the American College of Cardiology Appropriate Use Criteria Task Force, American Association for Thoracic Surgery, American Heart Association, American Society of Echocardiography, American Society of Nuclear Cardiology, Society for Cardiovascular Angiography and Interventions, Society of Cardiovascular Computed Tomography, and Society of Thoracic Surgeons. J Nucl Cardiol 2017;24:1759-1792.
24. Hachamovitch R, Berman DS, Kiat H, et al. Exercise myocardial perfusion SPECT in patients without known coronary artery disease: incremental prognostic value and use in risk stratification. Circulation 1996;93:905-914.
25. Hachamovitch R, Berman DS, Shaw LJ, et al. Incremental prognostic value of myocardial perfusion single photon emission computed tomography for the prediction of cardiac death: differential stratification for risk of cardiac death and myocardial infarction. Circulation 1998;97:535-543.
26. Farzaneh-Far A, Borges-Neto S. Ischemic burden, treatment allocation, and outcomes in stable coronary artery disease. Circ Cardiovasc Imaging 2011;4:746-753.
27. Hachamovitch R, Rozanski A, Hayes SW, et al. Predicting therapeutic benefit from myocardial revascularization procedures: are measurements of both resting left ventricular ejection fraction and stress-induced myocardial ischemia necessary? J Nucl Cardiol 2006;13:768-778.
28. Hachamovitch R, Hayes SW, Friedman JD, Cohen I, Berman DS. Comparison of the short-term survival benefit associated with revascularization compared with medical therapy in patients with no prior coronary artery disease undergoing stress myocardial perfusion single photon emission computed tomography. Circulation 2003;107:2900-2907.
29. Bestetti A, Cuko B, Decarli A, Galli A, Lombardi F. Additional value of systolic wall thickening in myocardial stunning evaluated by stress-rest gated perfusion SPECT. J Nucl Cardiol 2017.
30. Kang SH, Choi HI, Kim YH, et al. Impact of Follow-Up Ischemia on Myocardial Perfusion Single-Photon Emission Computed Tomography in Patients with Coronary Artery Disease. Yonsei Med J 2017;58:934-943.
31. Shaw LJ, Berman DS, Maron DJ, et al. Optimal medical therapy with or without percutaneous coronary intervention to reduce ischemic burden: results from the Clinical Outcomes Utilizing Revascularization and Aggressive Drug Evaluation (COURAGE) trial nuclear substudy. Circulation 2008;117:1283-1291.
32. Farzaneh-Far A, Philips HR, Shaw LK, et al. Ischemia change in stable coronary artery disease is an independent predictor of death and myocardial infarction. JACC Cardiovasc Imaging 2012;5:715-724.
33. Sakakura K, Nakano M, Otsuka F, Ladich E, Kolodgie FD, Virmani R. Pathophysiology of atherosclerosis plaque progression. Heart Lung Circ 2013;22:399-411.
34. Travin MI, Heller GV, Johnson LL, et al. The prognostic value of ECG-gated SPECT imaging in patients undergoing stress Tc-99m sestamibi myocardial perfusion imaging. J Nucl Cardiol 2004;11:253-262.
35. Hachamovitch R, Hayes S, Friedman JD, et al. Determinants of risk and its temporal variation in patients with normal stress myocardial perfusion scans: what is the warranty period of a normal scan? J Am Coll Cardiol 2003;41:1329-1340.
36. Shaw LJ BD, Berman DS, Maron DJ, et al. COURAGE Investigators. Optimal medical therapy with or without percutaneous coronary intervention to reduce ischemic burden: results from the Clinical Outcomes Utilizing Revascularization and Aggressive Drug Evaluation (COURAGE) trial nuclear substudy. Circulation 2008;117:1283-1291.
37. Myers J, Prakash M, Froelicher V, Do D, Partington S, Atwood JE. Exercise capacity and mortality among men referred for exercise testing. N Engl J Med 2002;346:793-801.
38. Ziadi MC. Myocardial flow reserve (MFR) with positron emission tomography (PET)/computed tomography (CT): clinical impact in diagnosis and prognosis. Cardiovasc Diagn Ther 2017;7:206-218.
39. deKemp RA, Yoshinaga K, Beanlands RS. Will 3-dimensional PET-CT enable the routine quantification of myocardial blood flow? J Nucl Cardiol 2007;14:380-397.
40. Hajjiri MM, Leavitt MB, Zheng H, Spooner AE, Fischman AJ, Gewirtz H. Comparison of positron emission tomography measurement of adenosine-stimulated absolute myocardial blood flow versus relative myocardial tracer content for physiological assessment of coronary artery stenosis severity and location. JACC Cardiovasc Imaging 2009;2:751-758.
41. Camici PG, Rimoldi OE. The clinical value of myocardial blood flow measurement. J Nucl Med 2009;50:1076-1087.

42. Juneau D, Erthal F, Ohira H, et al. Clinical PET Myocardial Perfusion Imaging and Flow Quantification. Cardiol Clin 2016;34:69-85.
43. Mc Ardle BA, Dowsley TF, deKemp RA, Wells GA, Beanlands RS. Does rubidium-82 PET have superior accuracy to SPECT perfusion imaging for the diagnosis of obstructive coronary disease?: A systematic review and meta-analysis. J Am Coll Cardiol 2012;60:1828-1837.
44. Fukushima K, Javadi MS, Higuchi T, et al. Prediction of short-term cardiovascular events using quantification of global myocardial flow reserve in patients referred for clinical 82Rb PET perfusion imaging. J Nucl Med 2011;52:726-732.
45. Ziadi MC, Dekemp RA, Williams KA, et al. Impaired myocardial flow reserve on rubidium-82 positron emission tomography imaging predicts adverse outcomes in patients assessed for myocardial ischemia. J Am Coll Cardiol 2011;58:740-748.
46. Dorbala S, Hachamovitch R, Curillova Z, et al. Incremental prognostic value of gated Rb-82 positron emission tomography myocardial perfusion imaging over clinical variables and rest LVEF. JACC Cardiovasc Imaging 2009;2:846-854.
47. Nandalur KR, Dwamena BA, Choudhri AF, Nandalur SR, Reddy P, Carlos RC. Diagnostic performance of positron emission tomography in the detection of coronary artery disease: a meta-analysis. Acad Radiol 2008;15:444-451.
48. Yoshinaga K, Chow BJ, Williams K, et al. What is the prognostic value of myocardial perfusion imaging using rubidium-82 positron emission tomography? J Am Coll Cardiol 2006;48:1029-1039.
49. Parker MW, Iskandar A, Limone B, et al. Diagnostic accuracy of cardiac positron emission tomography versus single photon emission computed tomography for coronary artery disease: a bivariate meta-analysis. Circ Cardiovasc Imaging 2012;5:700-707.
50. vom Dahl J, Altehoefer C, Sheehan FH, et al. Effect of myocardial viability assessed by technetium-99m-sestamibi SPECT and fluorine-18-FDG PET on clinical outcome in coronary artery disease. J Nucl Med 1997;38:742-748.
51. Allman KC, Shaw LJ, Hachamovitch R, Udelson JE. Myocardial viability testing and impact of revascularization on prognosis in patients with coronary artery disease and left ventricular dysfunction: a meta-analysis. J Am Coll Cardiol 2002;39:1151-1158.
52. Machac J, Bacharach SL, Bateman TM, et al. Positron emission tomography myocardial perfusion and glucose metabolism imaging. J Nucl Cardiol 2006;13:121-151.
53. Boga F, Canbaz Tosun F. Breast tissue attenuation in myocardial perfusion SPECT CT Imaging: Cardiac phantom study. Eur J of Nucl Mol Imaging 2016.
54. Huang JY, Huang CK, Yen RF, et al. Diagnostic Performance of Attenuation-Corrected Myocardial Perfusion Imaging for Coronary Artery Disease: A Systematic Review and Meta-Analysis. J Nucl Med 2016;57:1893-1898.
55. Dorbala S, Di Carli MF, Delbeke D, et al. SNMMI/ASNC/SCCT guideline for cardiac SPECT/CT and PET/CT 1.0. J Nucl Med 2013;54:1485-1507.
56. Flotats A, Knuuti J, Gutberlet M, et al. Hybrid cardiac imaging: SPECT/CT and PET/CT. A joint position statement by the European Association of Nuclear Medicine (EANM), the European Society of Cardiac Radiology (ESCR) and the European Council of Nuclear Cardiology (ECNC). Eur J Nucl Med Mol Imaging 2011;38:201-212.
57. Schindler TH, Magosaki N, Jeserich M, et al. Fusion imaging: combined visualization of 3D reconstructed coronary artery tree and 3D myocardial scintigraphic image in coronary artery disease. Int J Card Imaging 1999;15:357-368.
58. Javadi M, Mahesh M, McBride G, Voicu C, et al. Lowering radiation dose for integrated assessment of coronary morphology and physiology: first experience with stepand-shoot CT angiography in a rubidium 82 PET-CT protocol. J Nucl Cardiol 2008;15:783-790.
59. Kajander S, Ukkonen H, Sipila H, Teras M, Knuuti J. Low radiation dose imaging of myocardial perfusion and coronary angiography with a hybrid PET/CT scanner. Clin Physiol Funct Imaging 2009;29:81-88.
60. Husmann L, Herzog BA, Gaemperli O, et al. Diagnostic accuracy of computed tomography coronary angiography and evaluation of stress-only single-photon emission computed tomography/computed tomography hybrid imaging: comparison of prospective electrocardiogram-triggering vs. retrospective gating. Eur Heart J 2009;30:600-607.
61. Aarnoudse WH, Botman KJ, Pijls NH. False-negative myocardial scintigraphy in balanced three-vessel disease, revealed by coronary pressure measurement. Int J Cardiovasc Intervent 2003;5:67-71.
62. Lebtahi NE, Stauffer JC, Delaloye AB. Left bundle branch block and coronary artery disease: accuracy of dipyridamole thallium-201 single-photon emission computed tomography in patients with exercise anteroseptal perfusion defects. J Nucl Cardiol 1997;4:266-273.
63. Shaw LJ BD, Berman DS,Maron DJ, et al. Optimal medical therapy with or without percutaneous coronary intervention to reduce ischemic burden: results from the Clinical Outcomes Utilizing Revascularization and Aggressive Drug Evaluation (COURAGE) trial nuclear substudy. Circulation 2008;117:1283-1291.
64. Joseph J, Velasco A, Hage FG, Reyes E. Guidelines in review: Comparison of ESC and ACC/AHA guidelines for the diagnosis and management of patients with stable coronary artery disease. J Nucl Cardiol 2018;25:509-515.
65. Wolk MJ, Bailey SR, Doherty JU et al. ACCF/AHA/ASE/ASNC/HFSA/HRS/SCAI/SCCT/SCMR/STS 2013 multimodality appropriate use criteria for the detection and risk assessment of stable ischemic heart disease: a report of the American College of Cardiology Foundation Appropriate Use Criteria Task Force, American Heart Association, American Society of

Echocardiography, American Society of Nuclear Cardiology, Heart Failure Society of America, Heart Rhythm Society, Society for Cardiovascular Angiography and Interventions, Society of Cardiovascular Computed Tomography, Society for Cardiovascular Magnetic Resonance, and Society of Thoracic Surgeons. Journal of the American College of Cardiology 2014;63:380-406.

66. Davies JR, Rudd JH, Weissberg PL, Narula J. Radionuclide imaging for the detection of inflammation in vulnerable plaques. J Am Coll Cardiol 2006;47(Suppl 8):57-68.
67. Juneau D, Erthal F, Chow BJ et al. The role of nuclear cardiac imaging in risk stratification of sudden cardiac death. Journal of nuclear cardiology : official publication of the American Society of Nuclear Cardiology 2016;23:1380-1398.
68. Fallavollita JA, Canty JM, Jr. Dysinnervated but viable myocardium in ischemic heart disease. Journal of nuclear cardiology : official publication of the American Society of Nuclear Cardiology 2010;17:1107-1115.
69. Sasano T, Abraham MR, Chang KC et al. Abnormal sympathetic innervation of viable myocardium and the substrate of ventricular tachycardia after myocardial infarction. Journal of the American College of Cardiology 2008;51:2266-2275.
70. Brunner-La Rocca HP, Esler MD, Jennings GL, Kaye DM. Effect of cardiac sympathetic nervous activity on mode of death in congestive heart failure. European heart journal 2001;22:1136-1143.
71. Arora R, Ferrick KJ, Nakata T, et al. I-123 MIBG imaging and heart rate variability analysis to predict the need for an implantable cardioverter defibrillator. J Nucl Cardiol 2003;10:121-131.
72. Kawai T, Yamada T, Tamaki S et al. Usefulness of cardiac meta-iodobenzylguanidine imaging to identify patients with chronic heart failure and left ventricular ejection fraction <35% at low risk for sudden cardiac death. The American journal of cardiology 2015;115:1549-1554.
73. Minardo JD, Tuli MM, Mock BH et al. Scintigraphic and electrophysiological evidence of canine myocardial sympathetic denervation and reinnervation produced by myocardial infarction or phenol application. Circulation 1988;78:1008-1019.
74. Matsunari I, Aoki H, Nomura Y et al. Iodine-123 metaiodobenzylguanidine imaging and carbon-11 hydroxyephedrine positron emission tomography compared in patients with left ventricular dysfunction. Circulation Cardiovascular imaging 2010;3:595-603.
75. Higuchi T, Fukushima K, Rischpler C et al. Stable delineation of the ischemic area by the PET perfusion tracer 18F-fluorobenzyl triphenyl phosphonium after transient coronary occlusion. Journal of nuclear medicine: official publication, J Nucl Med 2011;52:965-969.
76. Luisi AJ, Jr., Fallavollita JA, Suzuki G, Canty JM, Jr. Spatial inhomogeneity of sympathetic nerve function in hibernating myocardium. Circulation 2002;106:779-781.
77. Luisi AJ, Jr., Suzuki G, Dekemp R et al. Regional 11C-hydroxyephedrine retention in hibernating myocardium: chronic inhomogeneity of sympathetic innervation in the absence of infarction. Journal of nuclear medicine: official publication. J Nucl Med. 2005;46:1368-74.
78. Nekolla SG, Saraste A. Novel F-18-labeled PET myocardial perfusion tracers: bench to bedside. Curr Cardiol Rep 2011;13:145-150.
79. Packard RR, Huang SC, Dahlbom M, Czernin J, Maddahi J. Absolute quantitation of myocardial blood flow in human subjects with or without myocardial ischemia using dynamic flurpiridaz F 18 PET. J Nucl Med 2014;55:1438-1444.
80. Maddahi J, Packard RR. Cardiac PET perfusion tracers: current status and future directions. Semin Nucl Med 2014;44:333-343.
81. Schindler TH. Positron-emitting myocardial blood flow tracers and clinical potential. Prog Cardiovasc Dis 2015;57:588-606.
82. Robson PM, Dweck MR, Trivieri MG, et al. Coronary Artery PET/MR Imaging: Feasibility, Limitations, and Solutions. JACC Cardiovasc Imaging 2017;10:1103-1112.
83. Fernandez-Friera L, Garcia Canamaque L, Solis J. Hybrid (18) F-FDG PET/MRI in Ischemic Cardiomyopathy. Rev Esp Cardiol (Engl Ed) 2017;70:393.
84. Bergquist PJ, Chung MS, Jones A, Ahlman MA, White CS, Jeudy J. Cardiac Applications of PET-MR. Curr Cardiol Rep 2017;19:42.