DOI: https://doi.org/10.34883/PI.2021.7.4.019
УДК 616.5

Лукьянов А.М.[1], Малютин В.А.[2], Киселев П.Г.[1], Шедько В.В.[1]
[1] Республиканский научно-практический центр онкологии и медицинской радиологии имени Н.Н. Александрова, Минск, Беларусь
[2] Белорусский государственный медицинский университет, Минск, Беларусь

Lukyanau A.[1], Maliutsin V.[2], Kisialeu P.[1], Shedzko V.[1]
[1] N.N. Alexandrov National Cancer Center of Belarus, Minsk, Belarus
[2] Belarusian State Medical University, Minsk, Belarus

Грибовидный микоз: клинико-морфологические корреляции и ранняя верификация

Mycosis Fungoides: Clinicopathologic Correlations and Early Verification

Резюме

Грибовидный микоз (ГМ) является наиболее распространенным типом первичных Т-клеточных кожных лимфом (ПТКЛ) [40]. Согласно действующим классификациям (WHO-EORTC) все ПТКЛ делятся на Т- и В-клеточные лимфомы с дерматологическими проявлениями, без признаков внекожного поражения на начальных стадиях. Доля ГМ составляет до 50% от всех ПТКЛ. ГМ в своей классической форме (тип Alibert-Bazin) клинически проявляется пятнами, бляшками и опухолевыми образованиями. С гистологической точки зрения определяющим признаком классического ГМ является наличие атипичных CD4+ Т-клеток с характерными церебриформными ядрами [41, 42].

Клинически ГМ, особенно на ранних стадиях, способен имитировать очень многие хронические воспалительные дерматозы (атопический дерматит, экзема, алопеция и др.), что неизбежно приводит к ложной диагностике и поздней верификации опухоли. Еще один немаловажный момент – относительно низкая информативность биопсийного материала на ранних стадиях опухолевого процесса; так, задокументированная частота ложноотрицательных результатов по гистологии составляет 40%, а частота ложноположительных результатов – 44% [10]. Такая ситуация, с одной стороны, обусловлена тем, что гистологические проявления ГМ на ранних стадиях неспецифичны, с другой – тем, что биоптаты хронических воспалительных дерматозов-имитаторов нередко содержат клетки с церебриформными ядрами, что и приводит к ложноположительному результату в диагностике.

Настоящее исследование выполнено в формате клинического одномоментного поперечного неконтролируемого количественного выборочного исследования-наблюдения, основанного на первичной информации.

Цель исследования – оценка эффективности некоторых клинико-патологических признаков в диагностике ранних стадий грибовидного микоза в белорусской популяции.

Клиника ГМ чаще стартует у мужчин, находящихся в 5-й и 6-й декадах жизни. Время ожидания до постановки диагноза в среднем составляет от 5 до 8 лет. Типичные проявления – пятна, бляшки, часто с шелушением на поверхности, которые в 95% случаев сопровождаются интенсивным зудом. Площадь поражения даже на старте редко бывает ниже 30%, не исключены случаи возникновения суб- и эритродермии.

На ранних стадиях ГМ эпидермальные изменения в биоптатах носят неспецифический характер. Интенсивность и качество дермального инфильтрата на стадии пятна часто могут быть такими же, как и при парапсориазе, однако при трансформации пятна в тонкую бляшку эти характеристики меняются в сторону утяжеления. Степень достоверности таких признаков, как папиллярный или дермальный фиброз, атипичные (церебриформные) лимфоциты, а также вовлеченность в процесс придатков кожи, у пациентов с ГМ на ранних стадиях всегда выше по сравнению с парапсориазом.

Опухолевые клетки на ранних стадиях ГМ характеризуются эпидермотропными периферическими Т-лимфоцитами с фенотипом CD3, CD4 и CD8. Двойные положительные случаи или случаи двойного отрицательного результата на стадии пятна по CD4 и CD8 практически не встречаются. На ранних стадиях ГМ можно наблюдать потерю экспрессии CD7.

Ключевые слова: грибовидный микоз, первичные Т-клеточные кожные лимфомы, гистопатология грибовидного микоза.

Abstract

Mycosis fungoides (MF) is the most common type of primary T-cell cutaneous lymphoma (PTCL) [40]. According to current classifications (WHO-EORTC) all PTCL are divided into T- and B-cell lymphomas with dermatologic manifestations, without signs of extracutaneous involvement in the initial stages. MF accounts for up to 50% of all PTCL. MF in its "classic" form (Alibert-Bazin type) clinically manifests as macules, plaques, and tumors. Histologically, the defining feature of classical MF is the presence of atypical CD4+ cells with characteristic cerebriform nuclei [41, 42]. Clinically, MF, especially in early stages, can mimic many chronic inflammatory dermatoses (atopic dermatitis, eczema, alopecia, etc.), which inevitably leads to misdiagnosis and late tumor verification. Another important point is relatively low informative value of biopsy material; the documented rate of false negatives in histology is 40%, and the rate of false positives is 44% [10]. Such a situation, on the one hand, is caused by the fact that histological manifestations of MF at early stages are nonspecific, on the other hand, by the fact that biopsy specimens of chronic inflammatory imitative dermatoses often contain cells with "cerebriform" nuclei, which leads to false-positive results in diagnosis.

The present study was performed in the format of a clinical single-stage cross-sectional uncontrolled quantitative sample-based observational study based on primary information.

The aim of the study was to evaluate the efficacy of some clinicopathological signs in the diagnosis of early stages of mycosis fungoides in the Belarusian population.

The clinical manifestations of MF start more frequently in men in their 5th and 6th decades of life. The average time before diagnosis is, on average, 5 to 8 years. Typical manifestations are macules, plaques, often with scaling on the surface, which in 95% of cases are accompanied by intense itching. The affected area is rarely less than 30% even in the beginning, and cases of sub- and erythroderma are possible.

In the early stages of MF, epidermal changes in biopsy specimens are nonspecific. The intensity and properties of the dermal infiltrate during the macule stage can often be the same as in parapsoriasis, but as the macule transforms into a thin plaque, these characteristics become more prominent. The degree of reliability of features such as papillary fibrosis, atypical (cerebriform) lymphocytes, and involvement of skin appendages is always higher in patients with MF in the early stages compared to parapsoriasis.

Neoplastic cells in early MF are the epidermotropic peripheral T lymphocytes, with a CD3+, CD4+ and CD8+ phenotype. Double-positive cases or double-negative cases at the stain stage for CD4 and CD8 are virtually non-existent. Loss of expression of CD7 can be observed in the early stages of MF.

Keywords: mycosis fungoides, primary T-cell cutaneous lymphoma, histopathology of Mycosis Fungoides.

■ ВВЕДЕНИЕ

Термин «первичная Т-клеточная лимфома» (ПТКЛ) разработан для гетерогенной по клинической картине, гистологии, иммунофенотипу и прогнозу группы злокачественных новообразований с клональной пролиферацией Т-лимфоцитов в коже. Доля ПТКЛ среди всех первичных кожных лимфом составляет 75–80% (20–25% – В-клеточные лимфомы кожи). На протяжении многих десятилетий ГМ и синдром Сезари (СС) были единственными известными типами ПТКЛ. В последние 3 десятилетия благодаря широкому внедрению клинико-морфологических и иммунофенотипических критериев были определены новые типы кожных лимфом, клинико-морфологические варианты ГМ, предложены новые классификации. Среди всех кожных лимфом грибовидный микоз (ГМ) – наиболее часто встречаемый вариант, на долю которого приходится более 50% от всех регистрируемых случаев. Заболеваемость грибовидным микозом на 100 000 населения составляет около 0,4–0,45 в год [1–3]. Клиника ГМ обычно развивается у лиц старшей возрастной группы (медиана верификации диагноза – 55–60 лет), вместе с тем не исключены случаи ранней манифестации объективной симптоматики в более молодом возрасте, известны ювенильные варианты ГМ. У мужчин заболевание развивается чаще, чем у женщин, половое соотношение (М:Ж) составляет 1,6–2,0:1 [3].

Диагностика ГМ на ранних стадиях (пятно, тонкая бляшка) представляет собой нелегкую задачу из-за сходства клинической симптоматики с большинством хронических воспалительных дерматозов и позднего включения типичных морфологических признаков заболевания. Несоответствие клинической картины и получаемых при проведении биопсии кожи морфологических данных является основой главной проблемы – поздней верификации состояния. Несмотря на имеющиеся многочисленные клинико-патологические исследования ГМ и его предполагаемых предшественников, а также на существующие оценочные гистологические подходы, единого мнения по набору критериев, которые могли бы быть положены в основу программы ранней верификации ГМ, нет. В этой связи стандартизация подходов в ранней диагностике ГМ имеет решающее значение для прогнозирования, проведения соответствующих этапов лечения и планирования клинических испытаний.

■ ЦЕЛЬ ИССЛЕДОВАНИЯ

Оценить эффективность некоторых клинико-патологических признаков в диагностике ранних стадий грибовидного микоза.

■ МАТЕРИАЛЫ И МЕТОДЫ

Набор материала происходил в рамках клинического одномоментного поперечного неконтролируемого количественного выборочного исследования-наблюдения, основанного на первичной информации.

Начальный отбор пациентов проведен в 2018–2021 гг. среди лиц, которые получали лечение в учреждениях здравоохранения Республики Беларусь дерматовенерологического профиля по поводу хронических воспалительных дерматозов, плохо отвечающих / не отвечающих на проводимую терапию, и были направлены врачами-дерматовенерологами

для дообследования и исключения первичных кожных лимфом в рамках НИР РНПЦ ОМР им. Н.Н. Александрова «Разработать и внедрить метод комплексной диагностики грибовидного микоза».

Критерии включения в исследование: пациенты с клинической симптоматикой грибовидного микоза, парапсориаза.

Критерии исключения из исследования: отсутствие согласия пациента или его законного представителя на участие в исследовании или невозможность его участия по объективным причинам.

Первичное обследование предполагало сбор анамнестической информации, оценку локального статуса и площади поражения (BSA, CTCL-SI – Cutaneous T-cell Lymphoma Severity Index), проведение тестирования с определением качества жизни пациента по валидированным шкалам-опросникам, фотодокументирование патологического процесса (картирование) и дермоскопию патологических очагов (рис. 1, табл. 1) [4–6].

Инцизионная биопсия (участок кожи с подлежащими тканями, выделенный 2 полулунными разрезами, размерами 5–10×25–30 мм) выполнялась следующим этапом в строгом соответствии с отмеченными ранее участками, в которых была проведена дермоскопия. Биопсия у всех пациентов выполнена из нескольких сайтов (не менее 2), соответствовавших патологическим изменениям в разной фазе развития. Для изготовления гистологических препаратов биопсийный материал фиксировали в 10% растворе нейтрального забуференного формалина, затем заливали в парафиновый блок с последующей микротомией в виде серийных срезов толщиной 3–4 мкм на предметном стекле и рутинной окраской гематоксилином и эозином. Критерии включения

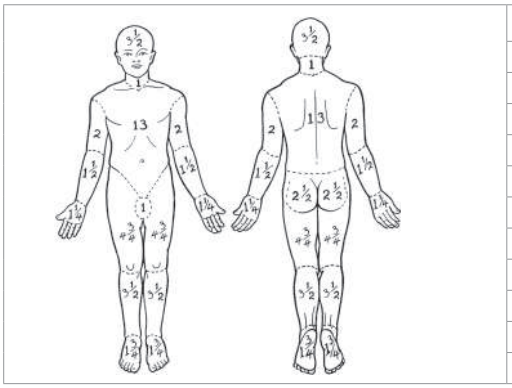

Область	%*
Голова	
Шея	
Туловище ПП	
Туловище ЗП	
Правая рука	
Левая рука	
Ягодицы	
Гениталии	
Правая нога	
Левая нога	
Общий процент	

Рис. 1. Индекс площади патологического процесса кожи (BSA) у взрослых (лица старше 15 лет). При расчете BSA использовалась диаграмма Lund и Browder [7], а также правило ладоней, где площадь одной ладони пациента вместе с пальцами примерно равна 1% площади кожного покрова [8] (адаптировано с изменениями из [6])

Примечание: * процент может быть рассчитан отдельно для категорий «пятно», «бляшка», «опухоль».

Fig. 1. Skin Area Pathological Process Index (BSA) in adults (persons over 15 years of age). In calculating the BSA, the Lund and Browder diagram [7] and the «palm rule», where one patient's palm area together with the fingers is approximately equal to 1% of the skin area, were used [8]. Adapted with modifications from [6].

Note: * The percentage can be calculated separately for the categories "spot", "plaque", "tumor"

Таблица 1
Расчет индекса CTCL-SI (Cutaneous T-cell Lymphoma Severity Index) (адаптировано с изменениями из [4, 5])

Table 1
Calculation of the CTCL-SI (Cutaneous T-cell Lymphoma Severity Index). Adapted with changes from [4, 5]

BSA, %	Баллы
0	0
1–10	3
11–20	6
21–40	9
41–60	12
Субэритродермия	14
Эритродермия	15
Количество узловых элементов	
0	0
1	6
2–10	8
>10	10
Поражение лимфоузлов	
Нормальные	0
Увеличенные без специфических изменений	5
Увеличенные со специфическими изменениями	10
Количество атипичных лимфоцитов в крови (в 1 мм^3)	
0–99	0
100–1000	5
>1000	10
Поражение внутренних органов	
Не вовлечены	0
1 орган вовлечен	15
Вовлечено >1 органа или болезнь Сезари	25

гистологических препаратов: правильная ориентация кусочков ткани, отсутствие артифициальных изменений, достаточное количество материала для изготовления серийных срезов.

Гистологические препараты оценивали по признакам, которые были разделены на 2 группы: эпидермальные и дермальные. Эпидермальные признаки включали в себя: выраженность эпидермотропизма, спонгиоза, паракератоза, наличие или отсутствие микроабсцессов Потрие. Дермальные признаки включали: степень дермального/папиллярного фиброза, интенсивность дермального инфильтрата, полуколичественную оценку атипичных клеток, вовлеченность в процесс придатков кожи.

Для проведения иммуногистохимической (ИГХ) оценки из нескольких биоптатов, взятых у пациента, отбирался один, где выраженность гистологических изменений была наибольшей. Оценка проводилась по шкале от 0 до 4, что соответствовало значениям «–» (отрицательный), «+/–» (сомнительный), «+» (слабо выраженный положительный), «++» (положительный), «+++» (резко положительный). Иммунофенотип ГМ оценивали с применением ИГХ-маркеров к CD2 (n=3), CD3 (n=32), CD4 (n=34), CD5 (n=10), CD7 (n=33), CD8 (n=33), CD12 (n=1), CD20 (n=31), CD30 (n=30), Ki67 (n=29).

Общее количество пациентов, прошедших первичное обследование, – 83. Проведенная клинико-морфологическая корреляция позволила отобрать данные 43 пациентов для последующего анализа.

Таблица 2
Половые и возрастные характеристики исследуемой группы (грибовидный микоз, ранние стадии (ГМрс)) и групп сравнения (парапсориаз (ППс) и грибовидный микоз, поздние стадии (ГМпс)), n=43

Table 2
Gender and age characteristics of the study group (Mycosis Fungoides early stages (MFes)) and comparison groups (Parapsoriasis (PPs) and Mycosis Fungoides late stages (MFls)), n=43

Характеристика	Парапсориаз (ППс), n=9	ГМ, ранние стадии (ГМрс), n=24	ГМ, поздние стадии (ГМпс), n=10
Средний возраст М+Ж	42,33±14,34 (19/60)	49,54±17,24 (10/80)	53,40±10,28 (35/75)
М:Ж	3:6	15:9	4:6
Средний возраст М	35,00±14,53 (21/50)	47,73±19,26 (10/70)	49,00±10,17 (35/57)
Средний возраст Ж	46,00±14,01(19/60)	52,56±13,76 (38/80)	56,33±10,11 (49/75)

Примечание: возраст пациентов указан на момент появления первых клинических признаков заболевания, а не на момент включения в исследование. Данные по характеристике «средний возраст» представлены в виде среднего ± стандартного отклонения (min/max).

Объект исследования – пациенты с ранними стадиями грибовидного микоза «C84.0 Грибовидный микоз» IA–IIA. Группы сравнения сформированы из пациентов с морфологически верифицированными диагнозами «L41.3 Мелкобляшечный парапсориаз» и поздними стадиями грибовидного микоза «C84.0 Грибовидный микоз» IIB–IVB. Половые и возрастные характеристики исследуемой группы пациентов с ранними стадиями ГМ (ГМрс; n=24) и групп сравнения – пациентов с парапсориазом (ППс; n=9) и поздними стадиями ГМ (ГМпс; n=10) представлены в табл. 2.

Статистическая обработка качественных и количественных характеристик проведена в программах SPSS 26; Statistica 10 (параметрические и непараметрические критерии). Подсчет экспрессии ИГХ-маркеров осуществлен в программе Image J.

■ РЕЗУЛЬТАТЫ И ОБСУЖДЕНИЕ

Достоверных различий по возрастному критерию старта клиники у женщин во всех 3 группах (ГМрс, ППс, ГМпс) не было, на момент начала заболевания большинство из них находились в 5–6-й декадах жизни. У мужчин клиника стартовала раньше во всех группах по сравнению с женщинами, при этом ППс чаще выявлялся у лиц 4-й декады, тогда как грибовидный микоз манифестировал на 10 лет позже (рис. 2).

До включения в исследование биопсии были выполнены 24 пациентам (55,8%) из 43. В группе ППс биопсия выполнялась у 3 респондентов из 9, во всех случаях диагноз лимфомы кожи не был выставлен. В группе ГМрс биопсия была взята в 14 случаях из 24, при этом диагноз был подтвержден в 5 случаях, еще в 2 он был выставлен под вопросом. В группе ГМпс предшествующие биопсии были выполнены 7 пациентам, диагноз был подтвержден у 1 пациента, еще у 1 пациента диагноз был выставлен под вопросом.

Среди оставшихся пациентов ГМ после первоначальной биопсии не был выставлен, но в дальнейшем подтвердился в 10 случаях (62,5% от числа взятых биопсий) и в 1 случае (6,2% от числа взятых биопсий) был определен диагноз «мелкобляшечный парапсориаз».

В группе ГМрс среднее время ожидания морфологической верификации заболевания у женщин (n=9) составило 8,11±7,47 (min/max=1/22) года; у мужчин (n=15) этот же показатель был значительно

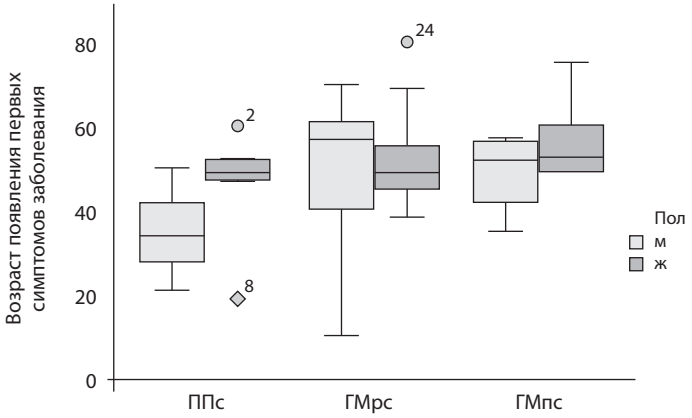

Рис. 2. ППс, ГМрс, ГМпс: возраст пациентов при появлении первых признаков заболевания

Fig. 2. PPs, MFes, MFIs: age of patients when the first signs of the disease appear

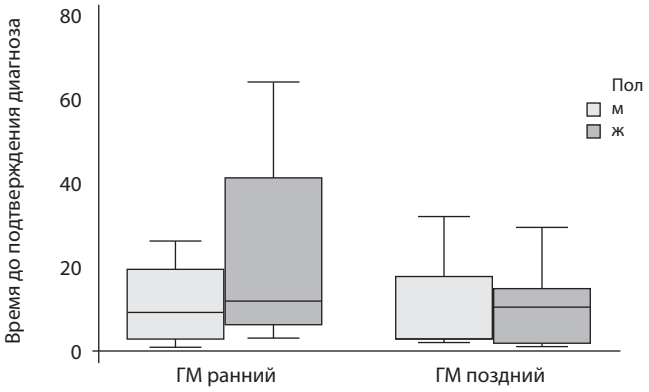

Рис. 3. ГМрс, ГМпс: среднее время ожидания морфологической верификации диагноза

Fig. 3. MFes, MFIs: mean time to morphological verification of diagnosis

ниже – 3,77±2,93 (min/max=0,17/9) года. Постановка диагноза у женщин (n=6) в группе ГМпс занимала 3,82±3,66 (min/max=0,42/10) года, у мужчин – 3,41±5,06 (min/max=0,67/11) года (рис. 3).

Показатели площади патологически измененной кожи (BSA) у пациентов группы ППс колебались в значительных пределах (min/max=2/42), при этом не превышая в общей массе 8,78%. Значения BSA в группах ГМрс и ГМпс были более однородными и в среднем составляли 29,38 и 66,4% соответственно (табл. 3, рис. 4). У мужчин распространенность патологического процесса при ГМ была всегда выше по сравнению с женщинами; при ППс эта зависимость была обратной (рис. 5).

Тенденции в колебаниях индекса CTCL-SI в рассматриваемых выборках имели схожий с BSA характер, при этом его значения в группе ГМрс возрастали в 2 раза, а в группе ГМпс – в 4 раза по сравнению с ППс (табл. 3, рис. 6). Гендерные различия индекса особенно хорошо выделялись

Таблица 3
Показатели BSA и индекса CTCL-SI в группах

Table 3
BSA and CTCL-SI scores per cohort

Индекс площади поражения	Парапсориаз (ППс), n=9 M±tm_m (min/max)	ГМ, ранние стадии (ГМрс), n=24 M±tm_m (min/max)	ГМ, поздние стадии (ГМпс), n=10 M±tm_m (min/max)
BSA	8,78±10,25 (2/42)	29,38±9,8 (2/70)*, **	66,4±21,72 (26/100)
CTCL-SI	4,33±2,42 (3/12)	8,58±1,94 (3/17)*, **	20,0±5,55 (12/32)

Примечания: * p>0,05 – по сравнению с группой Ппс; ** p>0,05 – по сравнению с группой ГМпс.

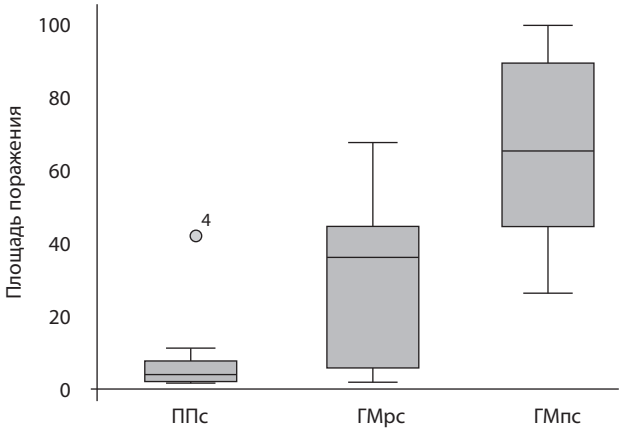

Рис. 4. Площадь вовлеченной в патологический процесс кожи в группах по BSA

Fig. 4. Area of skin involvement by BSA

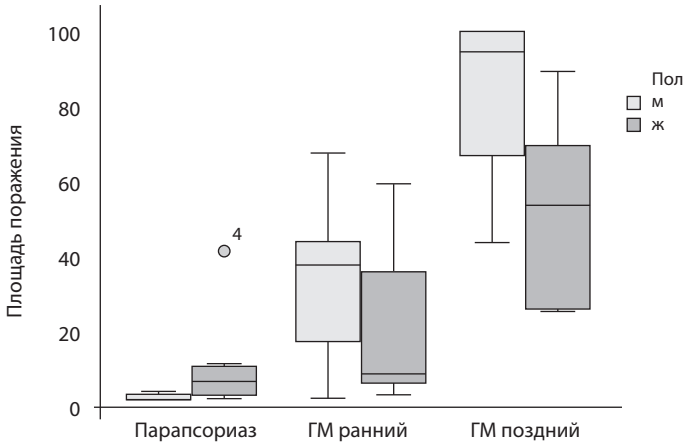

Рис. 5. Площадь вовлеченной в патологический процесс кожи в группах по BSA с учетом пола обследованных

Fig. 5. Area of skin involvement by BSA and sex

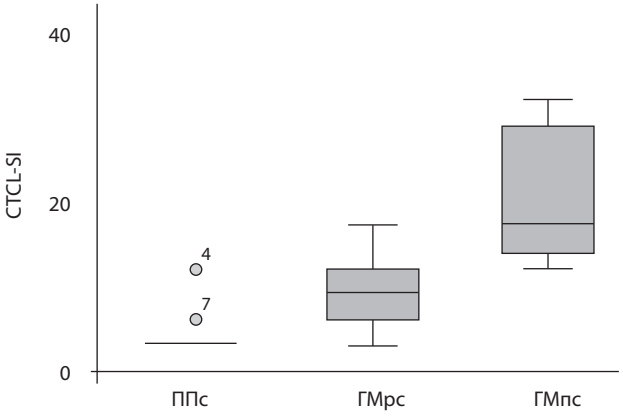

Рис. 6. Индекс CTCL-SI в группах

Fig. 6. CTCL-SI index in groups

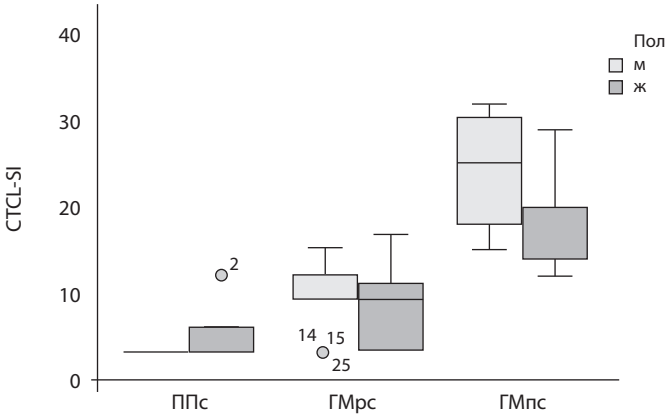

Рис. 7. Индекс CTCL-SI в группах с учетом пола обследованных

Fig. 7. CTCL-SI index in groups considering gender of surveyed persons

у пациентов с поздними формами ГМ, где его показатели были более высокими, ухудшая перспективные прогнозы для пациентов (рис. 7).

Табл. 4–6 содержат детальную информацию по выбранным сайтам для биопсирования патологических очагов у пациентов основной и контрольных групп. У всех обследованных (кроме 1 случая) были проведены одномоментные инцизионные биопсии не менее чем из 2 сайтов (1 сайт / 2 сайта / 3 сайта / 4 сайта): в группе ППс – 0/6/3/0; в группе ГМрс – 1/10/8/5; в группе ГМпс – 0/5/5/0. Из представленных данных также вытекает, что у лиц, имевших в локальном статусе более 1 морфологического элемента, проводились одномоментные инцизии патологических очагов с разной морфологической характеристикой кожных сыпей (пятно + тонкая бляшка, пятно + бляшка и другие вариации), что, на взгляд авторов, в значительной степени способно улучшить качество

Таблица 4
Парапсориаз, ППс (n=9): топические характеристики биопсированного материала

Table 4
Parapsoriasis, PPs (n=9): topical characteristics of biopsied material

№ случая	Возраст начала заболевания (лет)	Пол	Сайт*	Морфологический элемент (пятно / тонкая бляшка, узел, язва)	Площадь патологического процесса (BSA, %)
1	50	М	НК	пятно	4
			НК	пятно	
			НК	пятно	
2	60	Ж	Т	пятно	3
			Т	пятно	
3	48	Ж	Т	пятно	8
			Т	пятно	
4	47	Ж	Т	пятно	42
			Т	пятно	
			Т	пятно	
5	50	Ж	ВК	пятно	5
			Т	пятно	
6	34	М	Т	пятно	2
			Т	пятно	
			НК	пятно	
7	52	Ж	Т	пятно	11
			ВК	пятно	
8	19	Ж	Т	пятно	2
			Т	пятно	
9	21	М	Т	пятно	2
			Т	пятно	

Примечание: * локализация сайта проведенной биопсии: ВК – верхние конечности; Т – туловище; НК – нижние конечности.

Таблица 5
ГМ, ранние стадии, ГМрс (n=24): топические характеристики биопсированного материала

Table 5
MF early stages, MFes (n=24): topical features of biopsy specimens

№	Возраст начала заболевания (лет)	Пол	Сайт*	Морфологический элемент (пятно / тонкая бляшка, узел, язва)	Площадь патологического процесса (BSA, %)
1	57	М	НК	бляшка	68
2	16	М	Т	тонкая бляшка	37
			Т	тонкая бляшка	
			НК	тонкая бляшка	
			НК	пятно	
3	17	М	ВК	пятно	55
			Т	тонкая бляшка	
			ВК	пятно	
			НК	пятно	
4	51	Ж	НК	пятно	7,5
			Т	пятно	
			Т	толстая бляшка	

Продолжение таблицы 5

5	45	Ж	ВК	пятно	4
			ВК	пятно	
			Т	пятно	
6	69	Ж	Т	пятно	36
			Т	пятно	
			Т	пятно	
			НК	пятно	
7	49	Ж	Т	пятно	9
			Т	пятно	
			НК	тонкая бляшка	
			ВК	пятно	
8	46	Ж	Т	пятно	6
			ВК	пятно	
			ВК	пятно	
			Т	тонкая бляшка	
9	10	М	Т	тонкая бляшка	5
			Т	тонкая бляшка	
			Т	тонкая бляшка	
10	63	М	НК	пятно	38
			Т	пятно	
			НК	тонкая бляшка	
11	38	Ж	Т	тонкая бляшка	70
			Т	тонкая бляшка	
12	40	Ж	Т	пятно	10
			Т	тонкая бляшка	
13	57	М	Т	пятно	39
			НК	пятно	
14	41	М	ВК	пятно	2
			Т	пятно	
15	80	Ж	Т	пятно	60
			Т	пятно	
16	60	М	ВК	пятно	40
			Т	пятно	
17	47	М	ВК	пятно	5
			Т	тонкая бляшка	
			НК	тонкая бляшка	
18	65	М	Т	пятно	35
			Т	пятно	
19	55	Ж	Т	тонкая бляшка	3
			Т	тонкая бляшка	
			НК	толстая бляшка	
20	61	М	Ш	толстая бляшка	40
			Т	толстая бляшка	
			ВК	тонкая бляшка	
21	40	М	Т	пятно	5
			Т	пятно	

Окончание таблицы 5

22	51	М	Т	пятно	49
			ВК	пятно	
			Т	тонкая бляшка	
23	61	М	НК	пятно	52
			Т	пятно	
24	70	М	Т	пятно	30
			Т	пятно	

Примечание: * локализация сайта проведенной биопсии: Ш – шея; ВК – верхние конечности; Т – туловище; НК – нижние конечности.

и точность морфологической верификации диагноза лимфопролиферативного заболевания. Локализация взятых биоптатов кожи (шея / верхние конечности / туловище / нижние конечности) в группах выглядела следующим образом: ППс – 0/2/15/4; ГМрс – 1/12/39/13; ГМпс – 0/5/17/13.

Таблица 6
ГМ, поздние стадии, ГМпс (n=10): топические характеристики биопсированного материала

Table 6
MF late stages, MFIs (n=10): topical characteristics of biopsied material

№ случая	Возраст начала заболевания (лет)	Пол	Сайт*	Морфологический элемент (пятно / тонкая бляшка, узел, язва)	Площадь патологического процесса (BSA, %)
1	60	Ж	Т	пятно	26
			Т	пятно	
2	49	Ж	Т	пятно	60
			Т	пятно	
3	49	Ж	ВК	пятно	80
			Т	пятно	
			Т	пятно	
4	75	Ж	Т	тонкая бляшка	26
			НК	тонкая бляшка	
5	56	М	Т	тонкая бляшка	100
			Т	тонкая бляшка	
			НК	тонкая бляшка	
6	50	Ж	Т	пятно	48
			Т	тонкая бляшка	
			ВК	толстая бляшка	
7	55	Ж	Т	пятно	90
			НК	пятно	
			Т	пятно	
8	57	М	ВК	толстая бляшка	44
			Т	тонкая бляшка	
			ВК	толстая бляшка	
9	48	М	Т	тонкая бляшка	90
			Т	толстая бляшка	
10	35	М	Т	толстая бляшка	100
			ВК	толстая бляшка	

Примечание: * локализация сайта проведенной биопсии: ВК – верхние конечности; Т – туловище; НК – нижние конечности.

Ведущий клинический признак у пациентов с парапсориазом – воспалительные пятна, которые более чем у половины сопровождались зудом.

Симптоматика у пациентов на ранних стадиях ГМ была более разнообразной, и, несмотря на то что в 100% случаев исследователи фиксировали пятнистые высыпания, в 50% локальный статус имел полиморфный характер, с постепенной трансформацией пятна в тонкую и далее в толстую бляшку. Очень часто первичные морфологические признаки дополнялись вторичными – у 50% пациентов с ГМрс на поверхности патологических элементов визуализировалось шелушение. Практически все пациенты (95,8%) предъявляли жалобы на зуд кожи разного суточного ритма и интенсивности в пораженных местах (фото 1–3).

На поздних стадиях ГМ клиническая картина всегда имела полиморфный характер, у большинства пациентов пятна сопровождались появлением инфильтрированных бляшек с интенсивным шелушением на поверхности. Не редкостью были язвенные дефекты; у 1 пациента патологический процесс на коже носил универсальный характер и проявлялся тотальной эритродермией с реактивной алопецией. Зуд кожи беспокоил всех пациентов в этой группе (табл. 7, рис. 8, фото 4, 5).

Фото 1. Грибовидный микоз, клиническая стадия пятна: элементы обычно расположены на закрытых участках тела, в так называемой зоне купальника; пятна имеют четкие границы; цвет элементов у одного и того же пациента в разных очагах может варьировать от розового до темно-красного с фиолетовым оттенком; на поверхности чаще определяется шелушение; могут присутствовать признаки поверхностной атрофии кожи

Photo 1. Fungal mycosis, clinical stage of «spots»: the elements are usually located on closed parts of the body, in the so-called «swimsuit zone»; spots have clear boundaries; the color of the elements in the same patient in different foci can vary from pink to dark red with a purple tint; peeling is more often determined on the surface; signs of superficial skin atrophy may be present

Фото 2. Грибовидный микоз, ранние стадии: нередко стадии пятна и тонкой бляшки сопутствует экзематизация; нерациональная топическая терапия способна приводить к проявлениям эритродермии

Photo 2. Fungal mycosis, early stages: often the stage of «spot and thin plaque» is accompanied by eczematization; irrational topical therapy can lead to manifestations of erythroderma

Фото 3. Грибовидный микоз, ранние стадии: в некоторых случаях первичные поражения (пятна, бляшки, универсальная алопеция) могут наблюдаться на коже скальпа и лица; по версии ADD грибовидный микоз относится к одному из 10 состояний, которые приводят к развитию синдрома воспламенения (flash syndrome)

Photo 3. Fungal mycosis, early stages: in some cases, primary lesions (spots, plaques, universal alopecia) can be observed on the scalp and face; according to the ADD, fungal mycosis refers to one of ten conditions that lead to the development of a flash syndrome

Фото 4. Грибовидный микоз, клиническая стадия бляшки: наряду с пятнистыми элементами возникают бляшки, в которых постепенно усиливается инфильтрация, площадь патологического процесса увеличивается

Photo 4. Fungal mycosis, clinical stage of «plaques»: along with spotty elements, plaques appear, in which infiltration gradually increases, the area of the pathological process increases

Фото 5. Грибовидный микоз, опухолевая стадия: узловые элементы, имеющие тенденцию к распаду

Photo 5. Fungal mycosis, tumor stage: nodal elements that tend to decay

Таблица 7
Ведущие клинические признаки в исследуемых группах

Table 7
Leading clinical features in study groups

Клинический признак	ППс, n=9, % (абс.)	ГМрс, n=24, % (абс.)	ГМпс, n=10, % (абс.)
Эритродермия	0 (0)	0 (0)	10 (1)
Шелушение	0 (0)	50 (12)	50 (5)
Пятна	100 (9)	100 (24)	90 (9)
Бляшки	0 (0)	50 (12)	60 (6)
Узлы	0 (0)	0 (0)	10 (1)
Язвы	0 (0)	0 (0)	40 (4)
Зуд	55,6 (5)	95,8 (23)	100 (10)

Морфологическая диагностика ранних клинических проявлений ГМ – одна из самых злободневных проблем дерматопатологии. Считается, что в дебюте ГМ около 40% биопсий демонстрируют ложноотрицательные результаты (когда при ГМ ошибочно диагностируется воспалительный дерматоз) и до 44% – ложноположительные результаты (когда воспалительный дерматоз ошибочно интерпретируется как ГМ), что указывает на необходимость постоянной оптимизации диагностических критериев [9, 10].

В прошлом многие авторы заявляли, что конкретный гистопатологический диагноз не может быть поставлен на ранних стадиях ГМ, потому что они демонстрируют картину неспецифического дерматита [12–22]. Начиная с H. Kerl и H. Kresbach (1976), J.L. Sanchez и A.B. Ackermann (1979), в нескольких исследованиях была предпринята попытка определить точные гистопатологические критерии для диагностики ранних стадий ГМ в больших выборках [23–29]. Однако следует отметить важный момент – литературные данные многих исследователей нелегко сопоставлять друг с другом, поскольку они включают пациентов, страдающих ГМ

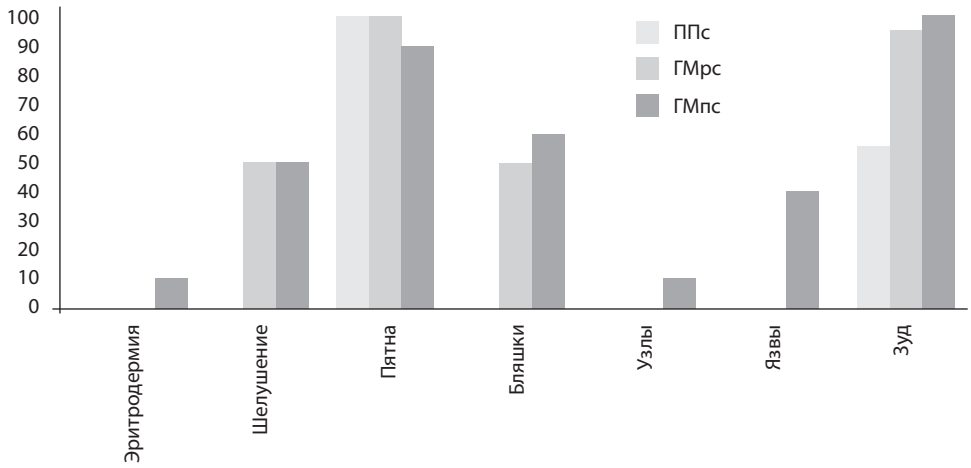

Рис. 8. Ведущие клинические признаки в исследуемых группах

Fig. 8. Leading clinical features in study groups

с пятнами, бляшками и даже опухолями, а также биоптаты патологических поражений (пятна, бляшки) после лечения [25–30].

Согласно J.L. Sanchez и A.B. Ackermann (1979), наиболее важной характеристикой для гистопатологической диагностики ранних стадий ГМ является наличие большего количества лимфоцитов, распределенных в виде отдельных клеток или небольших клеточных скоплений внутри эпидермиса без признаков спонгиотической микровезикуляции (так называемый непропорциональный эпидермотропизм). При этом атипичные лимфоциты не являются обязательными для диагностики ранних пятнистых поражений при ГМ [24].

Гистологические критерии ГМ, по мнению B.J. Nickoloff (1988), включают также наличие линейных агрегатов небольших деформированных (гиперконволютированных) лимфоцитов, расположенных в зоне дермо-эпидермального соединения, на фоне лимфоцитарного инфильтрата в поверхностных слоях дермы [26]. D. King-Ismael, A.B. Ackerman (1992) дополнили критерии, включив в них размер лимфоцитов (эпидермальные лимфоциты крупнее по сравнению с дермальными) и стромальные изменения (наличие коллагена в виде пучков проволоки в сосочковом слое дермы) [31]. B.R. Smoller и соавторы (1995) в результате использования многофакторного анализа предположили, что лимфоциты с ареолом просветления вокруг ядра (гало-лимфоциты) являются наиболее важным отличительным признаком ГМ от хронических воспалительных дерматозов; в то время как M. Santucci и соавторы (2000) обнаружили лишь 1 диагностически значимый признак в выявлении ранних форм ГМ – присутствие церебриформных лимфоцитов в эпидермисе и их группировку в дерме [27, 29, 32]. Для того чтобы повысить уровень согласия между дерматопатологами в анализе биопсийного материала, подозрительного на ГМ, J. Guitart и соавторы (2001) предложили систему классификации, основанную на последовательной оценке основных и второстепенных патогистологических критериев на разном увеличении [33]. Z.S. Naraghi и соавторы (2003) заявили, что золотым стандартом в диагностике ранних поражений ГМ может быть только клинико-морфологическая корреляция. С помощью многофакторного анализа они продемонстрировали, что ряд гистопатологических критериев не имеют дополнительной дискриминирующей силы при диагностике ранних форм ГМ, включая микроабсцессы Потрие, гало-лимфоциты, непропорциональный эпидермотропизм, эпидермальные лимфоциты более крупных размеров по сравнению с дермальными, деформированные (гиперконволютированные) лимфоциты в эпидермисе и дерме, отсутствие дискератоза и папиллярный/дермальный фиброз в дерме [25].

В одном из последних исследований 3 независимых центра оценивали 745 гистологических препаратов, взятых у 427 пациентов с ранними формами ГМ (стадия пятна), на предмет наличия или отсутствия в них следующих морфологических критериев:

- эпидермальные изменения: нормальный эпидермис; псориазиформная гиперплазия; нерегулярная гиперплазия; плоский и/или атрофичный эпителий; спонгиоз (признак считается положительным только тогда, когда он присутствует в большей части эпидермиса); некротизированные кератиноциты;

- изменения дермо-эпидермального соединения: вакуольная дегенерация базального слоя (пограничный паттерн), оцениваемая как очаговая (ограниченные небольшие участки пограничного паттерна) или широко распространяющаяся (вакуольная дегенерация, затрагивающая дермо-эпидермальное соединение по всей длине гистологического образца);
- эпидермотропизм: эпидермотропизм отдельных лимфоцитов (единичные лимфоциты в эпидермисе); базальные лимфоциты (наличие не менее 4 лимфоцитов, выстроенных вдоль базального слоя); микроабсцессы Потрие (наличие как минимум 3 лимфоцитов, собранных в группы внутри эпидермиса); гало-лимфоциты; непропорциональный экзоцитоз лимфоцитов (несколько лимфоцитов в эпидермисе на фоне скудного спонгиоза); педжетоидный эпидермотропизм (лимфоциты, распределенные во всех слоях эпидермиса с педжетоидным распространением); отсутствие эпидермотропизма; атипичные лимфоциты (лимфоциты более крупные и/или более гиперхромные, по сравнению с нормальными) в эпидермисе и/или дерме;
- лимфоцитарный инфильтрат дермы: полосовидный, лихеноидный пятнистый, периваскулярный;
- дермальные изменения: папиллярный фиброз кожи / грубые коллагеновые пучки; меланофаги; экстравазация эритроцитов; отек сосочкового слоя дермы [10].

Основные результаты, полученные при проведении данного исследования, представлены в табл. 8.

В настоящем исследовании проведен сравнительный анализ диагностической эффективности основных гистопатологических признаков ранних проявлений ГМ (пятно, тонкая бляшка) в сравнении с ППс (мелкобляшечный парапсориаз, хронический воспалительный дерматоз) и ГМ поздних стадий (пятно, бляшка, узел) у первичных пациентов. Однородность выборки по клинико-анамнестическим критериям исследуемой группы и групп контроля – главная отличительная черта данной работы.

Табл. 9–12 содержат детальную информацию по эпидермальным гистологическим признакам у пациентов с ППс, ГМрс и ГМпс.

Эпидермотропизм остается ключевым признаком ранней диагностики ГМ [34, 42]. Так, процентное распределение по баллам (0/1/2/3) в группе ППс составляло 9,5/47,6/19,0/23,8; в группе ГМрс – 0/32,3/35,4/32,3; в группе ГМпс – 0/8,0/24,0/68,0. Интенсивность эпидермотропизма достоверно возрастала от ранних к поздним стадиям ГМ. Оценка спонгиоза во всех 3 группах не выявила каких-либо закономерностей. Этот признак не носил определяющего диагностического характера в верификации ранних стадий ГМ. Достоверной разницы выраженности паракератоза в группах ППс и ГМрс не было получено, обратная ситуация складывалась при сравнении ранних и поздних стадий ГМ. Несмотря на обсуждаемую в литературе высокую специфичность микроабсцессов Потрие в диагностике ГМ, на ранних стадиях позитивность данного признака оказалась незначительной; достоверной разницы в балльной оценке при ГМрс не было установлено по сравнению как с ППс, так и с ГМпс. Атипичные (церебриформные) лимфоциты в эпидермисе в группе ГМрс

Таблица 8
Гистологические характеристики ранних стадий (пятно) ГМ (адаптировано из [10])

Table 8
Histological characteristics of early stages (stain) of MF, adapted from [10]

Признак	%
Нормальный эпидермис	48
Псориазиформная гиперплазия	35
Нерегулярная гиперплазия	4
Плоский и/или атрофичный эпителий	13
Ограниченный спонгиоз	4
Некротизированные кератиноциты	23
Изменения дермо-эпидермального соединения Очаговый интерфейсный дерматит Распространенный интерфейсный дерматит	 59 4
Эпидермотропизм* Единичные лимфоциты в эпидермисе Базальные лимфоциты Микроабсцессы Потрие Гало-лимфоциты Непропорциональный экзоцитоз Педжетоидный эпидермотропизм Отсутствие эпидермотропизма	 22 23 19 40 17 3 4
Атипичные лимфоциты Только в эпидермисе В эпидермисе и в дерме Только в дерме	 4 5 0,3
Дермальный лимфоцитарный инфильтрат Полосовидный Лихеноидный пятнистый Поверхностный периваскулярный	 30 66 3
Дермальные изменения Папиллярный дермальный фиброз / грубые коллагеновые пучки Меланофаги Пурпура Отек папиллярной дермы	 97 8 4 0

Примечание: * в некоторых случаях найдено более 1 признака.

встречались так же часто, как и при хроническом воспалении в группе ППс, вместе с тем следует отметить, что процентное соотношение при учете баллов (0/1/2/3) видоизменялось от 0/66,7/14,3/19,0 при ППс до 6,1/47,7/21,5/24,6 при ГМрс, где признак чаще был более выражен. В группе ГМпс атипичные лимфоциты достоверно чаще встречались по сравнению с ГМрс – 2,52±0,35 и 1,65±0,23 соответственно.

Таким образом, на ранних стадиях ГМ (стадия пятна) изменения в эпидермисе преимущественно неспецифичны. На взгляд авторов, их оценка должна носить суммарный характер – чем больше признаков, чем выше их балльная полуколичественная оценка, тем выше вероятность наличия начальных изменений в эпидермисе, характерных для ГМ.

Дермальные признаки включали степень дермального или папиллярного фиброза, интенсивность дермального инфильтрата, наличие атипичных лимфоцитов, вовлеченность в процесс придатков кожи

Таблица 9
Эпидермальные гистологические признаки в группах

Table 9
Epidermal histological features in groups

Признак[1]	ППс[2] $M \pm m_p$ (min/max)	ГМрс[3] $M \pm m_p$ (min/max)	ГМпс[4] $M \pm m_p$ (min/max)
Эпидермотропизм (интенсивность)	1,57±0,46	2,00±0,2**	2,60±0,28
Спонгиоз	0,76±0,33	0,51±0,15	0,60±0,30
Паракератоз	0,48±0,35	0,86±0,26**	1,52±0,37
Микроабсцессы Потрие	0,10±0,14	0,25±0,11	0,20±0,18
Атипичные (церебриформные) лимфоциты в эпидермисе	1,52±0,38	1,65±0,23**	2,52±0,35

Примечание: * p>0,05 – по сравнению с группой ППс; ** p>0,05 – по сравнению с группой ГМпс; [1] баллы для каждого из признаков: эпидермотропизм – от 0 до 3; спонгиоз – от 0 до 3; паракератоз – от 0 до 3; микроабсцессы Потрие – от 0 до 1; церебриформные лимфоциты – от 0 до 3; [2] ППс – 21 гистологический препарат; [3] ГМрс – 65 гистологических препаратов; [4] ГМпс – 25 гистологических препаратов.

Таблица 10
Парапсориаз: эпидермальные гистологические признаки (21 гистологический препарат)

Table 10
Parapsoriasis: epidermal histological features (21 histological specimens)

Эпидермальный признак	Частота	%
Эпидермотропизм (интенсивность)		
0 – нет	2	9,5
1 – 1–5 на 100 клеток (400x)	10	47,6
2 – 6–10 на 100 клеток (400x)	4	19,0
3 – >10 на 100 клеток (400x)	5	23,8
Спонгиоз		
0 – отсутствует	8	38,1
1 – очаговый	10	47,6
2 – умеренный	3	14,3
3 – выраженный	0	0
Паракератоз		
0 – отсутствует	13	61,9
1 – очаговый (<10%)	7	33,3
2 – умеренный (10–50%)	0	0
3 – выраженный (>50%)	1	4,8
Микроабсцессы Потрие		
0 – нет	19	90,5
1 – есть	2	9,5
Атипичные (церебриформные) лимфоциты в эпидермисе		
0 – отсутствуют	0	0
1 – 1–5 на 100 клеток (400x)	14	66,7
2 – 6–10 на 100 клеток (400x)	3	14,3
3 – >10 на 100 клеток (400x)	4	19,0

(табл. 13–16). В отличие от эпидермальных, практически все дермальные характеристики в группе ГМрс, за исключением признака «атипичные лимфоциты в дерме», имели достоверные различия в балльной оценке по сравнению с группой ППс. Атипичные лимфоциты в дерме достоверно чаще и в наибольшей степени выраженности были характерны для группы ГМпс. Дермальный или папиллярный фиброз и вовлеченность в патологический процесс придатков кожи встречались практически исключительно при ГМ.

Таблица 11
ГМ, ранние стадии: эпидермальные гистологические признаки (65 гистологических препаратов)

Table 11
MF early stages: epidermal histological features (65 histological specimens)

Эпидермальный признак	Частота	%
Эпидермотропизм (интенсивность)		
0 – нет	0	0
1 – 1–5 на 100 клеток (400x)	21	32,3
2 – 6–10 на 100 клеток (400x)	23	35,4
3 – >10 на 100 клеток (400x)	21	32,3
Спонгиоз		
0 – отсутствует	36	55,4
1 – очаговый	25	38,5
2 – умеренный	4	6,1
3 – выраженный	0	0
Паракератоз		
0 – отсутствует	34	52,3
1 – очаговый (<10%)	13	20,0
2 – умеренный (10–50%)	11	16,9
3 – выраженный (>50%)	7	10,8
Микроабсцессы Потрие		
0 – нет	49	75,4
1 – есть	16	24,6
Атипичные (церебриформные) лимфоциты в эпидермисе		
0 – отсутствуют	4	6,1
1 – 1–5 на 100 клеток (400x)	31	47,7
2 – 6–10 на 100 клеток (400x)	14	21,5
3 – >10 на 100 клеток (400x)	16	24,6

Таблица 12
ГМ, поздние стадии: эпидермальные гистологические признаки (25 гистологических препаратов)

Table 12
MF late stages: epidermal histological features (25 histological specimens)

Эпидермальный признак	Частота	%
Эпидермотропизм (интенсивность)		
0 – нет	0	0
1 – 1–5 на 100 клеток (400x)	2	8,0
2 – 6–10 на 100 клеток (400x)	6	24,0
3 – >10 на 100 клеток (400x)	17	68,0
Спонгиоз		
0 – отсутствует	13	52,0
1 – очаговый	9	36,0
2 – умеренный	3	12,0
3 – выраженный	0	0
Паракератоз		
0 – отсутствует	2	8,0
1 – очаговый (<10%)	12	48,0
2 – умеренный (10–50%)	7	28,0
3 – выраженный (>50%)	4	16,0
Микроабсцессы Потрие		
0 – нет	20	80,0
1 – есть	5	20,0
Атипичные (церебриформные) лимфоциты в эпидермисе		
0 – отсутствуют	0	0
1 – 1–5 на 100 клеток (400x)	5	20,0
2 – 6–10 на 100 клеток (400x)	2	8,0
3 – >10 на 100 клеток (400x)	18	72,0

Интенсивность и клеточный состав дермального инфильтрата на стадии пятна в подавляющем большинстве случаев мало чем отличались от таковых при ППс. Более того, в некоторых случаях было отмечено наличие инфильтрата, содержащего эозинофилы, плазмоциты, макрофаги и дермальные дендритные клетки. Безусловным оставался факт усиления его плотности по мере трансформации пятна в тонкую бляшку и далее в инфильтрированную бляшку. Степень достоверности таких признаков, как дермальный или папиллярный фиброз, атипичные (церебриформные) лимфоциты, а также вовлеченность в процесс придатков кожи, у пациентов с ГМ на ранних стадиях была высокой по сравнению с группой ППс (фото 6–12).

Табл. 17–19 содержат подробную информацию по диагностической значимости отдельных ИГХ-маркеров.

Такие ИГХ-маркеры, как CD3, CD4 и CD8, были позитивными практически во всех случаях ГМрс, при этом первые 2 были резко

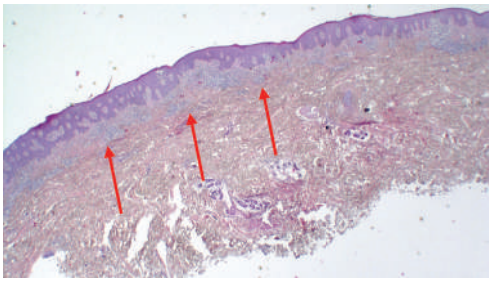

Фото 6. Грибовидный микоз, морфология ранних стадий (пятно): поверхностный полосовидный или лихеноидный инфильтрат – один из самых важных патогистологических признаков заболевания

Photo 6. Fungal mycosis, morphology of early stages (spot): superficial strip-like or lichenoid infiltrate is one of the most important pathohistological signs of the disease

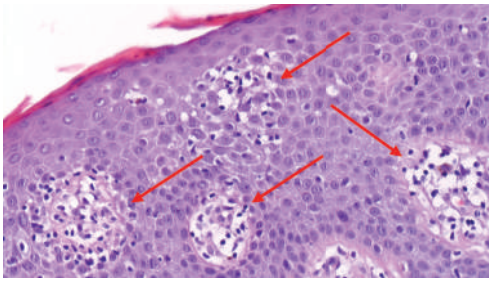

Фото 7. Грибовидный микоз, морфология ранних стадий (пятно): признаки эпидермотропизма и спонгиоза вокруг лимфоидных клеток

Photo 7. Fungal mycosis, morphology of early stages (spot): signs of epidermotropism and spongiosis around lymphoid cells

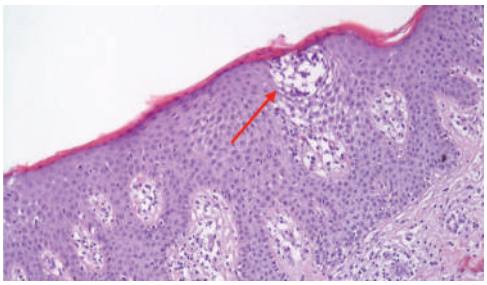

Фото 8. Грибовидный микоз, морфология ранних стадий (пятно): признаки эпидермотропизма с формированием микроабсцессов Потрие

Photo 8. Fungal mycosis, morphology of early stages (spot): signs of epidermotropism with the formation of "Potrie microabscesses"

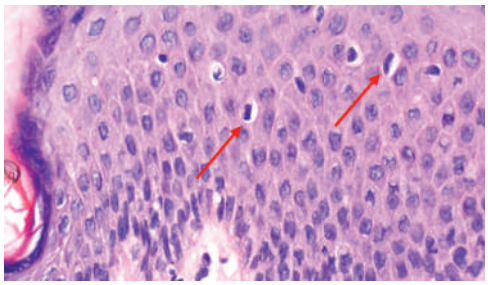

Фото 9. Грибовидный микоз, морфология ранних стадий (пятно): атипичные лимфоциты с церебриформными ядрами

Photo 9. Fungal mycosis, morphology of early stages (spot): atypical lymphocytes with cerebriform nuclei

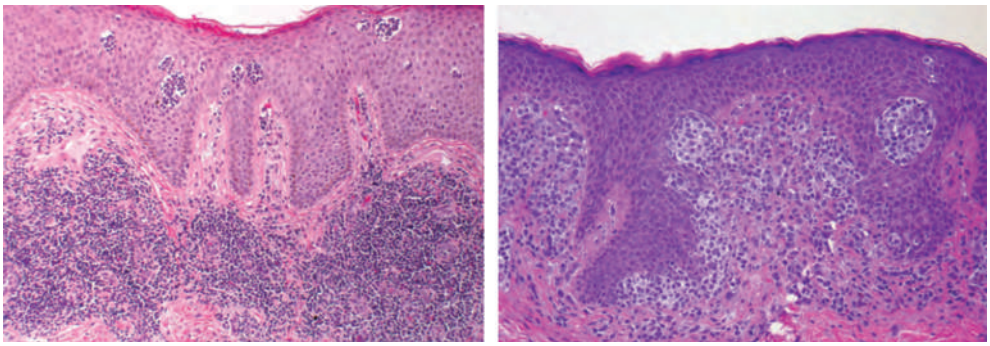

A B

Фото 10. Грибовидный микоз, морфология стадии бляшки (A, B): выраженный лихеноидный инфильтрат с признаками эпидермотропизма и микроабсцессами Потрие

Photo 10. Fungal mycosis, morphology of the "plaque" stage (A, B): pronounced lichenoid infiltrate with signs of epidermotropism and "Potrie microabscesses"

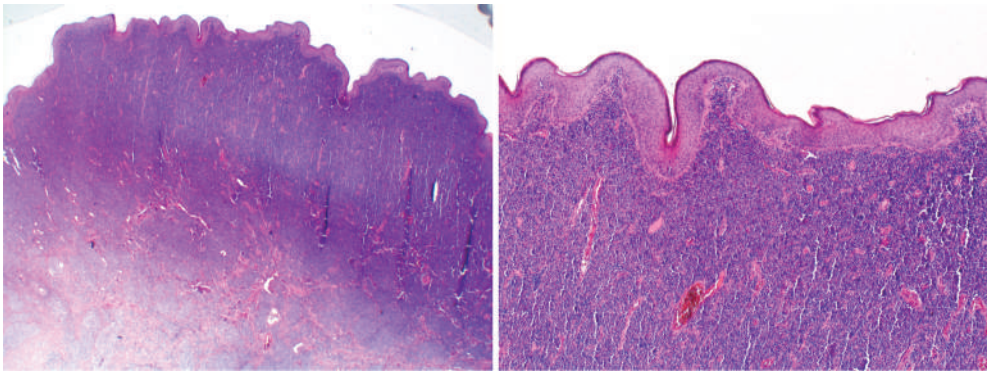

Фото 11. Грибовидный микоз, морфология опухолевой стадии: диффузный опухолевый инфильтрат, проникающий глубоко в дерму

Photo 11. Fungal mycosis, tumor stage morphology: diffuse tumor infiltrate penetrating deep into the dermis

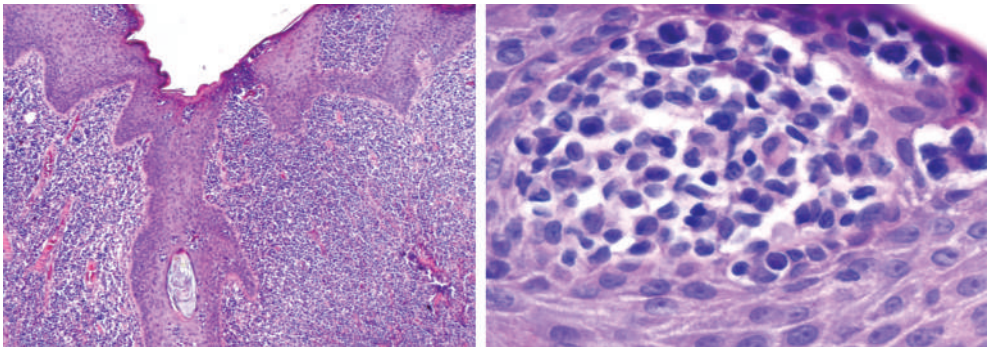

Фото 12. Грибовидный микоз, морфология опухолевой стадии: эпидермотропизм, микроабсцессы Потрие с наличием крупных атипичных клеток

Photo 12. Fungal mycosis, tumor stage morphology: epidermotropism, "Potrie microabscesses" with the presence of large atypical cells

Таблица 13
Дермальные гистологические признаки в группах

Table 13
Dermal histological features in groups

Признак[1]	ППс[2] $M \pm m_p$ (min/max)	ГМрс[3] $M \pm m_p$ (min/max)	ГМпс[4] $M \pm m_p$ (min/max)
Атипичные лимфоциты в коже	1,43±0,46	1,72±0,32**	2,68±0,30
Степень дермального фиброза	0,38±0,23	0,68±0,14*	0,84±0,16
Интенсивность дермального инфильтрата	1,05±0,10	1,38±0,16*, **	2,12±0,31
Атипичные (церебриформные) лимфоциты в дерме	1,19±0,46	1,86±0,28*, **	2,64±0,30
Вовлеченность в патологический процесс придатков кожи	0,05±0,10	0,23±0,10*	0,24±0,19

Примечание: * p>0,05 – по сравнению с группой ППс; ** p>0,05 – по сравнению с группой ГМпс; [1] балльность каждого из признаков: атипичные лимфоциты в дерме – от 0 до 3; степень дермального фиброза – от 0 до 1; интенсивность дермального инфильтрата – от 0 до 3; церебриформные лимфоциты в дерме – от 0 до 3; вовлеченность в патологический процесс придатков кожи – от 0 до 1; [2] ППс – 21 гистологический препарат; [3] ГМрс – 65 гистологических препаратов; [4] ГМпс – 25 гистологических препаратов.

Таблица 14
Парапсориаз: дермальные гистологические признаки (21 гистологический препарат)

Table 14
Parapsoriasis: dermal histological features (21 histological specimens)

Дермальный признак	Частота	%
Интенсивность дермального инфильтрата		
0 – отсутствует	0	0
1 – периваскулярный	20	95,2
2 – плотный лихеноидный	1	4,8
3 – очень плотный или глубокий	0	1
Атипичные (церебриформные) лимфоциты в дерме		
0 – отсутствуют	5	23,8
1 – 1–5 в поле зрения (400x)	10	47,6
2 – 6–10 в поле зрения (400x)	3	14,3
3 – >10 в поле зрения (400x)	3	14,3

Таблица 15
ГМ, ранние стадии: дермальные гистологические признаки (65 гистологических препаратов)

Table 15
MF early stages: dermal histological features (65 histological specimens)

Дермальный признак	Частота	%
Интенсивность дермального инфильтрата		
0 – отсутствует	1	1,5
1 – периваскулярный	43	66,6
2 – плотный лихеноидный	16	24,6
3 – очень плотный или глубокий	5	7,7
Атипичные (церебриформные) лимфоциты в дерме		
0 – отсутствуют	9	13,8
1 – 1–5 в поле зрения (400x)	19	29,2
2 – 6–10 в поле зрения (400x)	9	13,8
3 – >10 в поле зрения (400x)	28	43,1

Таблица 16
ГМ, поздние стадии: дермальные гистологические признаки (25 гистологических препаратов)

Table 16
MF late stages: dermal histological features (25 histological specimens)

Дермальный признак	Частота	%
Интенсивность дермального инфильтрата		
0 – отсутствует	0	0
1 – периваскулярный	5	20,0
2 – плотный лихеноидный	12	48,0
3 – очень плотный или глубокий	8	32,0
Атипичные (церебриформные) лимфоциты в дерме		
0 – отсутствуют	0	0
1 – 1–5 в поле зрения (400x)	3	12,0
2 – 6–10 в поле зрения (400x)	3	12,0
3 – >10 в поле зрения (400x)	19	76,0

положительными в 95,5 и 79,17% соответственно; CD8 в 75% был слабоположительным. Положительная экспрессия сразу 2 маркеров – CD4 и CD8, а также одновременная негативная ИГХ-реакция с данными антителами практически не встречались. Потерю экспрессии на CD7 наблюдали даже на ранних стадиях ГМ. Однако следует отметить, что отсутствие экспрессии CD7 не является достаточным критерием для постановки

Таблица 17
Парапсориаз: выраженность экспрессии иммуногистохимических маркеров

Table 17
Parapsoriasis: expression expression of immunohistochemical markers

ИГХ-маркер	Частота	% от числа окрашенных препаратов
CD3 (5 гистологических препаратов)		
0 – отсутствует (–)	0	0
1 – сомнительная (+/–)	0	0
2 – слабо выраженная (+)	4	80
3 – выраженная (++)	0	0
4 – резко выраженная (+++)	1	20
CD4 (4 гистологических препарата)		
0 – отсутствует (–)	0	0
1 – сомнительная (+/–)	0	0
2 – слабо выраженная (+)	3	75
3 – выраженная (++)	0	0
4 – резко выраженная (+++)	1	25
CD7 (5 гистологических препаратов)		
0 – отсутствует (–)	1	20
1 – сомнительная (+/–)	1	20
2 – слабо выраженная (+)	3	60
3 – выраженная (++)	0	0
4 – резко выраженная (+++)	0	0
CD8 (5 гистологических препаратов)		
0 – отсутствует (–)	0	0
1 – сомнительная (+/–)	5	100
2 – слабо выраженная (+)	0	0
3 – выраженная (++)	0	0
4 – резко выраженная (+++)	0	0

Таблица 18
ГМ, ранние стадии: выраженность экспрессии иммуногистохимических маркеров

Table 18
MF early stages: expression expression of immunohistochemical markers

ИГХ-маркер	Частота	% от числа окрашенных препаратов
CD3 (22 гистологических препарата)		
0 – отсутствует (–)	0	0
1 – сомнительная (+/–)	0	0
2 – слабо выраженная (+)	1	4,5
3 – выраженная (++)	0	0
4 – резко выраженная (+++)	21	95,5
CD4 (24 гистологических препарата)		
0 – отсутствует (–)	0	0
1 – сомнительная (+/–)	0	0
2 – слабо выраженная (+)	4	16,67
3 – выраженная (++)	1	4,17
4 – резко выраженная (+++)	19	79,17
CD7 (24 гистологических препарата)		
0 – отсутствует (–)	13	54,16
1 – сомнительная (+/–)	1	4,17
2 – слабо выраженная (+)	10	41,67
3 – выраженная (++)	0	0
4 – резко выраженная (+++)	0	0
CD8 (24 гистологических препарата)		
0 – отсутствует (–)	1	4,2
1 – сомнительная (+/–)	2	8,3
2 – слабо выраженная (+)	18	75
3 – выраженная (++)	2	8,3
4 – резко выраженная (+++)	1	4,2

диагноза ГМ, поскольку подобная ИГХ-реакция может наблюдаться при хронических воспалительных дерматозах [35]. Позитивности CD30 на ранних стадиях ГМ не было обнаружено ни в одном из наблюдений.

При ППс ИГХ не имело значимой информативности. При ГМпс позитивность CD3 и CD4 снижалась; полуколичественная оценка CD8 оставалась слабоположительной в 88,9%.

Для оценки индекса пролиферативной активности (ИПА) (% позитивных клеток к общему числу клеток) выполнено ИГХ-исследование с антителами к Ki67 (MIB-1). Данный маркер изучен во всех группах выборочно, исходя из анализа уже сделанных гистологических исследований (рис. 9). В группе ППс (5 случаев) среднее значение ИПА не превысило 5,20% (стандартная ошибка среднего значения – 1,43; стандартное отклонение – 3,19; разброс значений от 1 до 10). У пациентов с ГМрс (19 случаев) ИПА возрос до 23,68% (стандартная ошибка среднего значения – 3,69; стандартное отклонение – 16,06; разброс значений от 10 до 70); аналогичные данные были получены в группе ГМпс (10 случаев) – ИПА также был невысоким, в среднем не превышая 25,0% (стандартная ошибка среднего значения – 4,014; стандартное отклонение – 12,69; разброс значений от 10 до 50). Таким образом, ИПА при ГМ, в том числе на поздних стадиях, характеризуется низкими значениями, не превышая 25,0%.

Таблица 19
ГМ, поздние стадии: выраженность экспрессии иммуногистохимических маркеров

Table 19
MF late stages: expression expression of immunohistochemical markers

ИГХ-маркер	Частота	% от числа окрашенных препаратов
CD3 (10 гистологических препаратов)		
0 – отсутствует (–)	0	0
1 – сомнительная (+/–)	0	0
2 – слабо выраженная (+)	3	30
3 – выраженная (++)	0	0
4 – резко выраженная (+++)	7	70
CD4 (10 гистологических препаратов)		
0 – отсутствует (–)	0	0
1 – сомнительная (+/–)	0	0
2 – слабо выраженная (+)	3	30
3 – выраженная (++)	0	0
4 – резко выраженная (+++)	7	70
CD7 (9 гистологических препаратов)		
0 – отсутствует (–)	6	66,7
1 – сомнительная (+/–)	1	11,1
2 – слабо выраженная (+)	2	22,2
3 – выраженная (++)	0	0
4 – резко выраженная (+++)	0	0
CD8 (9 гистологических препаратов)		
0 – отсутствует (–)	1	11,1
1 – сомнительная (+/–)	0	0
2 – слабо выраженная (+)	8	88,9
3 – выраженная (++)	0	0
4 – резко выраженная (+++)	0	0

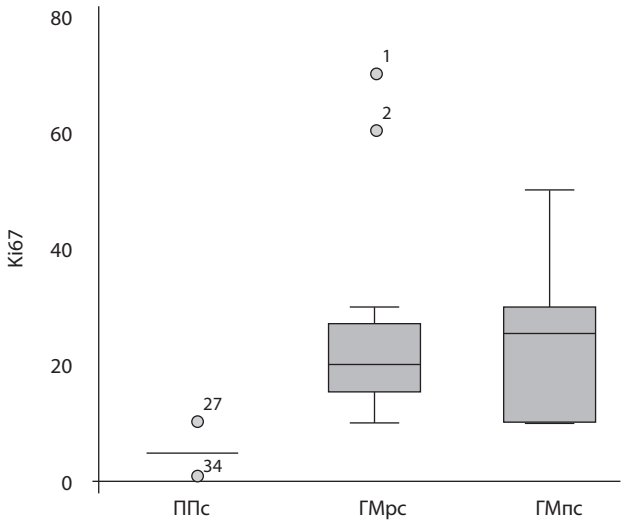

Рис. 9. Экспрессия Ki67 (MIB-1) в исследуемых группах (ППс, ГМрс, ГМпс)

Fig. 9. Expression of Ki67 (MIB-1) in the study groups (PPs, MFes, MFIs)

Полное иммунофенотипирование Т-лимфоцитов с последующей оценкой характера экспрессии, например потери экспрессии CD2 и CD5, может представлять информацию, подтверждающую диагноз, но даже в этом случае чувствительность ИГХ-исследования остается низкой. С другой стороны, определение клональности обеспечивает высокую диагностическую специфичность, особенно при изолированной потере экспрессии CD7 [34, 35, 42]. Диагностический метод, наиболее часто используемый в молекулярной биологии для обнаружения моноклональных Т-лимфоцитов, – это анализ реаранжировки гена TCR, который можно проводить методами ПЦР и Саузерн-блоттинга. Однако в некоторых исследованиях было показано, что только 53% случаев ГМ на стадии пятна имеют популяцию моноклональных Т-лимфоцитов. Кроме того, при ряде хронических кожных заболеваний также может происходить экспансия моноклональных Т-клеток [36–39].

Существующие диагностические трудности ранней верификации ГМ требуют постоянного мониторинга эффективности патогистологических, иммуногистохимических, молекулярно-биологических исследований и обязательного проведения клинико-морфологической корреляции.

■ ЗАКЛЮЧЕНИЕ

Несмотря на то что известны случаи ювенильных форм, клиническая картина ГМ чаще стартует у мужчин, находящихся в 5-й и 6-й декадах жизни. Среднее время от момента начала клинических проявлений до постановки окончательного диагноза или до верификации диагноза в среднем составляет от 5 до 8 лет; только половине пациентов за это время выполняется диагностическая биопсия, несмотря на неэффективность проводимой терапии, отсутствие или частую смену клинического диагноза. К сожалению, часто используется панч-биопсия с недостаточным диаметром ножа (до 5 мм), что затрудняет работу патологоанатома и напрямую влияет на низкий процент верификации диагноза на ранних стадиях. Не учитывается принцип мультифокального взятия биоптатов из нескольких сайтов кожи, имеющих элементы на разных стадиях развития ГМ.

Клиника высыпаний на ранних стадиях ГМ проявляется в 100% случаев пятнами, а также бляшками (50%), часто с шелушением на поверхности, в 95% случаев сопровождающимися интенсивным зудом. Площадь поражения редко бывает ниже 30%, не исключены случаи возникновения суб- и эритродермии.

На ранних стадиях ГМ эпидермальные изменения в биоптатах носят неспецифический характер. Интенсивность эпидермотропизма, спонгиоза, паракератоза, наличие церебриформных лимфоцитов в биоптатах пациентов с ранними стадиями ГМ сравнимы с таковыми при парапсориазе. Микроабсцессы Потрие, считающиеся, по данным литературы, наиболее патогномоничным гистологическим признаком ГМ, отсутствовали в 75% изученных случаев.

Дермальные гистологические признаки имеют бóльшую информативность. Интенсивность и клеточный состав дермального инфильтрата на стадии пятна при ГМ часто могут быть такими же, как и при парапсориазе, однако при трансформации пятна в тонкую бляшку эти

характеристики меняются в сторону утяжеления. Степень достоверности таких признаков, как дермальный или папиллярный фиброз, атипичные (церебриформные) лимфоциты, а также вовлеченность в процесс придатков кожи, у пациентов с ГМ на ранних стадиях всегда выше по сравнению с парапсориазом.

На ранних стадиях ГМ характеризуется эпидермотропностью опухолевых Т-лимфоцитов с сохранением экспрессии CD3, CD4 и снижением экспрессии CD8 и CD7. Положительная экспрессия сразу 2 маркеров – CD4 и CD8, а также одновременная негативная ИГХ-реакция с данными антителами практически не встречались. На ранних стадиях ГМ можно наблюдать потерю экспрессии CD7, однако это не является абсолютным критерием для постановки диагноза ГМ, поскольку подобный иммунофенотип может отмечаться при других Т-клеточных лимфомах кожи и воспалительных дерматозах (парапсориаз). В настоящее время диагноз ГМ требует синтеза клинических и патоморфологических признаков, на что указывается и в последней редакции Международной классификации новообразований кожи [43].

Конфликт интересов. Авторы заявляют об отсутствии конфликта интересов.

Conflict of interest. The authors declare no conflict of interest.

■ ЛИТЕРАТУРА/REFERENCES

1. (2005) WHO-EORTC classification for cutaneous lymphomas. *Blood* (electronic journal) Available at: https://ashpublications.org/blood/article/105/10/3768/19915/ WHO-EORTC-classification-for-cutaneous-lymphomas (accessed 16.11.2021).
2. Swerdlow S.H., Campo E., Harris N.L. Jaffe E.S., Pileri S.A., Stein H., Thiele J. (eds.) (2017) *WHO Classification of Tumours of Haematopoietic and Lymphoid Tissues, Revised 4th ed*. IARC: Lyon.
3. Criscione V.D., Weinstock M.A. (2007) Incidence of cutaneous T-cell lymphoma in the United States, 1973–2002. *Arch Dermatol*, 143: 854–9.
4. Evans K.G., Troxel A.B., DeNardo B.J., Introcaso C.E., Rook A.H., Kim E.J. (2011) Validity assessment of the cutaneous T-cell lymphoma severity index to predict prognosis in advanced mycosis fungoides/Sézary syndrome. *Journal of the American Academy of Dermatology*, 64(4): 682–689.
5. Klemke C.D., Mansmann U., Poenitz N., Dippel E., Goerdt S. (2005) Prognostic factors and prediction of prognosis by the CTCL Severity Index in mycosis fungoides and Sezary syndrome. *British Journal of Dermatology*, 153 (1): 118–124.
6. Scarisbrick J.J., Morris S. (2013) How big is your hand and should you use it to score skin in cutaneous T-cell lymphoma? *British Journal of Dermatology*, 169(2): 260–265.
7. Lund C., Browder N. (1944) The estimation of areas of burns. *Surg Gynecol Obstet*, 79: 352–8.
8. Kirby N.G., Blackburn G. (1981) *Field Surgery Pocket Book*. London: HMSO, 85.
9. Herrmann J.J., Kuzel T.M., Rosen S.T. (1994) Proceedings of the Second International Symposium on Cutaneous T-cell Lymphoma. *J Am Acad Dermatol*., 31: 819–822.
10. Massone C., Kodama K., Kerl H., Cerroni L. (2005) Histopathologic features of early (patch) lesions of Mycosis Fungoides. *Am J Surg Pathol*., 29: 550–560.
11. Piris M.A., Ortiz-Romero P.L., Vaque J.P. (2021) Mycosis Fungoides and Sezary Syndrome: An integrative review of the pathophysiology, molecular drivers, and targeted therapy. *Cancers*, 13, 1931. doi: 10.3390/cancers13081931
12. Borrie P. (1971) *Modern Trends in Dermatopathology*. New York: Appleton-Century-Crofts.
13. Brehmer-Anderson E. (1976) Mycosis foungoides and its relation to Sezary syndrome, lymphomatoid papulosis and primary cutaneous Hodgkin's disease. *Acta Derm Venereol*., 56 (suppl 75).
14. Caro W.A. (1978) Biopsy in suspected malignant lymphoma of the skin. *Cutis*., 21: 197–201.
15. Darier J.A. (1920) *Textbook of Dermatology*. Philadelphia: Lea&Fabiger.
16. Graham J.H., Johnson W.C., Helwig E.B. (1972) *Dermal Pathology*. Hagerstown, MD: Harper & Row.
17. Lever W.F., Schamburg-Lever G. (1975) *Histopathology of the Skin*. Philadelphia: Lippincott.
18. Montgomery H. (1967) *Dermatopathology*. New York: Harper & Row.
19. Pinkus H., Mehregan A. (1975) *A Guide to Dermatopathology*. New York: Appleton-Century-Crofts.
20. Samman P.D. (1972) The natural history of parapsoriasis en plaques (chronic superficial dermatitis) and prereticulotic poikiloderma. *Br J Dermatol*., 87: 405–411.
21. Samman P.D. (1976) Mycosis fungoides and other cutaneous reticuloses. *Clin Exp Dermatol*., 1: 197–214.
22. Zackheim H.S. (1981) Cutaneous T-cell lymphomas: a review of the recent literature. Arch Dermatol., 117: 295–304.
23. Kerl H., Kresbach H. (1979) Lymphoretikulare Hyperplasien und Neoplasien der Haut. *Schnyder UW* (ed. Spezielle Pathologische Anatomie). Berlin: Springer Verlag, pp. 396–399.

24. Sanchez J.L., Ackerman A.B. (1979) The patch stage of mycosis fungoides: criteria for histologic diagnosis. *Am J Dermatopathol*., 1: 5–26.
25. Naraghi Z.S., Seirafi H., Valikhani M. (2003) Assessment of histologic criteria in the diagnosis of mycosis fungoides. *Int J Dermatol*., 42: 45–52.
26. Nickoloff B.J. (1988) Light-microscopic assessment of 100 patients with patch/plaque-stage mycosis fungoides. *Am J Dermatopathol*., 10: 469–477.
27. Santucci M., Biggeri A., Feller A.C. (2000) Efficacy of histologic criteria for diagnosing early mycosis fungoides: an EORTC cutaneous lymphoma study group investigation. European Organization for Research and Treatment of Cancer. *Am J Surg Pathol*., 24: 40–50.
28. Shapiro P.E., Pinto F.J. (1994) The histologic spectrum of mycosis fungoides/ Sezary syndrome (cutaneous T-cell lymphoma): a review of 222 biopsies, including newly described patterns and the earliest pathologic changes. *Am J Surg Pathol*., 18: 645–667.
29. Smoller B.R., Bishop K., Glusac E. (1995) Reassessment of histologic parameters in the diagnosis of mycosis fungoides. *Am J Surg Pathol*., 19: 1423–1430.
30. Ackermann A.B. (1978) *Histologic Diagnosis of Inflammatory Skin Disease*. Philadelphia: Lea & Febiger, 215–217.
31. King-Ismael D., Ackerman A.B. (1992) Guttate parapsoriasis/digitate dermatosis (small plaque parapsoriasis) is mycosis fungoides. *Am J Dermatopathol*., 14: 518–530.
32. Santucci M., Biggeri A., Feller A.C. (2000) Efficacy of histologic criteria for diagnosing early mycosis fungoides: an EORTC cutaneous lymphoma study group investigation. European Organization for Research and Treatment of Cancer. *Am J Surg Pathol*., 24: 40–50.
33. Guitart J., Kennedy J., Ronan S. (2001) Histologic criteria for the diagnosis of mycosis fungoides: proposal for a grading system to standardize pathology reporting. *J Cutan Pathol*., 28: 174–183.
34. Pimpinelli N., Olsen E.A., Santucci M., Vonderheid E., Haeffner A.C., Stevens S. (2005) Defining early mycosis fungoides. *J Am Acad Dermatol*., 53: 1053–63.
35. Robson A. (2010) Immunocytochemistry and the dignoses of Cutaneous Lymphoma. *Histopathology*, 56: 71–90.
36. Keehn C.A., Belongie I.P., Shistik G., Fenske N.A., Glass L.F. (2007) The diagnosis, staging and treatment options for mycosis fungoides. *Cancer Control*., 14: 102–11.
37. Ferrara G., Blasi A.D., Zalaudek I., Argenziano G., Cerroni L. (2008) Regarding the algorithm for the diagnosis of early mycosis fungoides proposed by the International Society for Cutaneous Lymphomas: suggestions from routine histopathology practice. *J Cutan Pathol*., 35: 549–53.
38. Baum C., Liu V. (2011) Inflammatory Mimics of Mycosis Fungoides. *Pathology Case Reviews*, 16: 45–51.
39. Ashton-Key M., Diss T.C., Du M.Q., Kirkham N., Wotherspoon A., Isaacson P.G. (1997) The value of the polymerase chain reaction in the diagnosis of cutaneous T-cell infiltra- tes. *Am J Surg Pathol*., 21: 743–7.
40. Willemze R., Jaffe E.S., Burg G. (2005) WHO-EORTC classification for cutaneous lymphomas. *Blood*, 105: 376–85.
41. Olsen E., Vonderheid E., Pimpinelli N. (2007) Revisions to the staging and classification of mycosis fungoides and Sézary syndrome: a proposal of the International Society for Cutaneous Lymphomas (ISCL) and the cutaneous lymphoma task force of the European Organization of Research and Treatment of Cancer (EORTC). *Blood*, 110: 1713–22.
42. Alsayyah A. (2020) Is it mycosis fungoides? A comprehensive guide to reaching the diagnosis and avoiding common pitfalls. *Annals of Diagnostic Pathology*, 47, 151546. doi: 10.1016/j.anndiagpath.2020.151546
43. Elder D.E., Massi D., Scolyer R.A., Willemze R. (eds.) (2018) *WHO Classification of Skin Tumours*, 4th ed. IARC: Lyon.

Подана/Submitted: 10.12.2021
Принята/Accepted: 17.12.2021
Контакты/Contacts: alexlukyanau@gmail.com