УДК 616.131-008.331.1-07-073.432.19

М.Ю. Колесник

Запорізький державний медичний університет

Сучасні ехокардіографічні підходи до діагностики легеневої гіпертензії та неінвазивного визначення тиску в легеневій артерії

В огляді обговорюються можливості сучасної ехокардіографії в діагностиці легеневої гіпертензії. Представлено алгоритм оцінки вірогідності легеневої гіпертензії на основі рекомендацій Європейського товариства кардіологів 2015 року. Проаналізовано технічні аспекти проведення дослідження, основні формули розрахунку систолічного, середнього та діастолічного тиску в легеневій артерії та їх обмеження. Обговорено можливості неінвазивного визначення легеневого судинного опору, а також представлено ехокардіографічні критерії диференційної діагностики прекапілярної та посткапілярної легеневої гіпертензії.

Ключові слова: ехокардіографія, неінвазивна діагностика, легенева гіпертензія, тиск у легеневій артерії.

Посилання: Колесник М.Ю. Сучасні ехокардіографічні підходи до діагностики легеневої гіпертензії та неінвазивного визначення тиску в легеневій артерії // Кардіохірургія та інтервенційна кардіологія.– 2018.– № 2.– С. 5–13.

To cite this article: Kolesnyk MYu. The contemporary echocardiography approach to diagnosis of pulmonary hypertension and non-invasive estimation of pulmonary artery pressure. *Cardiac Surgery and Interventional Cardiology.* 2018;2(21):5-13 (in Ukr.).

За визначенням Європейського товариства кардіологів, легенева гіпертензія (ЛГ) – це патологічний стан, який характеризується підвищенням середнього тиску в легеневій артерії (ЛА) понад 25 мм рт. ст. у спокої за даними катетеризації правих відділів серця [7]. У цьому формулюванні міститься безпосереднє посилання на метод, яким має бути встановлений діагноз. Безперечно, інвазивне визначення параметрів легеневої гемодинаміки вважається золотим стандартом. Проте виконання цієї процедури всім пацієнтам з підозрою на ЛГ не видається можливим як організаційно, так і з позицій клінічної доцільності. Проведення катетеризації правих камер серця обґрунтовано для пацієнтів, в яких це може змінити лікувальну стратегію. Насамперед, це стосується відносно невеликої когорти хворих із ЛГ 1-го та 4-го типу, для яких існує специфічна терапія щодо модифікації прогнозу *(табл. 1)*. Для інших пацієнтів, особливо з ЛГ унаслідок патології лівих камер серця або захворювань легень (ЛГ 2-го та 3-го типу), катетеризація правих камер може розглядатися лише в окремих випадках.

Враховуючи вищезазначене, існує необхідність попереднього відбору пацієнтів з підозрою на наявність ЛГ на підставі неінвазивного методу, а саме ехокардіографічного. Оцінка тиску в ЛА є обов'язковим компонентом стандартного протоколу ультразвукового дослідження серця. Варто відзначити, що неінвазивна діагностика ЛГ має певні обмеження, тому в клінічній практиці нерідко спостерігається хибна діагностика цього патологічного стану. Найчастіше вона є наслідком використання розрахункових формул середнього тиску в ЛА, запропонованих у 80-х роках XX століття, які мають слабку кореляцію з інвазивним методом. Інколи діагноз «легенева гіпертензія» встановлюється тільки на підставі ехокардіографічного дослідження без врахування клінічної симптоматики та даних інших інструментальних методів. В окремих випадках це призводить до

Колесник Михайло Юрійович, д. мед. н., доцент кафедри сімейної медицини, терапії і кардіології факультету післядипломної освіти ЗДМУ
69063, м. Запоріжжя, вул. Академіка Амосова, 83.
E-mail: zsmumk@gmail.com

Стаття надійшла до редакції 19 лютого 2018 р.

© М.Ю. Колесник, 2018

Таблиця 1
Клінічна класифікація легеневої гіпертензії (скорочена) [21]

Тип легеневої гіпертензії	Приклади
1-й тип. Легенева артеріальна гіпертензія	Ідіопатична, спадкова, асоційована із системними захворюваннями сполучної тканини, природженими вадами серця, портальною гіпертензією, ВІЧ-інфекцією, токсинами тощо
2-й тип. Легенева гіпертензія внаслідок патології лівих камер серця	Систолічна та діастолічна дисфункція лівого шлуночка, клапанні вади серця, природжені та набуті аномалії виносного тракту лівого шлуночка тощо
3-й тип. Легенева гіпертензія внаслідок захворювань легень та/або гіпоксія	Хронічна обструктивна хвороба легень, інтерстиціальні хвороби легень, синдром обструктивного апное тощо
4-й тип. Хронічна посттромбоемболічна легенева гіпертензія та обструкція легеневої артерії	Хронічна посттромбоемболічна легенева гіпертензія, обструкція легеневої артерії пухлиною тощо
5-й тип. Легенева гіпертензія з невизначеними та мультифакторними механізмами	Гематологічні розлади (хронічна гемолітична анемія, мієлопроліферативні хвороби), системні хвороби (саркоїдоз, легеневий гістіоцитоз), метаболічні хвороби (хвороба Гоше, хвороба накопичення глікогену) тощо

призначення непотрібного лікування та невротизації пацієнта, який вважатиме, що має серйозне захворювання з несприятливим прогнозом.

Саме тому експерти Європейського товариства кардіологів вважають коректним визначати ехокардіографічним методом тільки вірогідність ЛГ, яка може бути низькою, помірною або високою. Остаточний діагноз має бути встановлений у контексті клінічної симптоматики, наявних чинників ризику та хвороб, асоційованих із розвитком ЛГ, і потребує підтвердження катетеризацією правих камер серця.

Разом з тим, комплексна мультипараметрична оцінка легеневої кардіогемодинаміки методом ехокардіографії дає важливу діагностичну та прогностичну інформацію. Більше того, використання нових ультразвукових технологій, таких як тривимірна ехокардіографія та спекл-трекінг ехокардіографія, в перспективі може суттєво вдосконалити неінвазивну діагностику цього патологічного стану. Особливе значення має розробка нових критеріїв доклінічної діагностики ЛГ, тому що стандартні методи мають обмежену чутливість на ранніх стадіях захворювання.

Метою цього огляду є висвітлення сучасних можливостей стандартної трансторакальної ехокардіографії в діагностиці ЛГ та визначенні тиску в ЛА.

Ехокардіографічна оцінка вірогідності легеневої гіпертензії за рекомендаціями Європейського товариства кардіологів (2015)

Основний параметр

Максимальна швидкість потоку трикуспідальної регургітації. Цей параметр вважається центральним у рекомендаціях Європейського товариства кардіологів з ЛГ. Вибір цього показника обумовлений тим, що розрахунок тиску в ЛА на його основі має найкращу кореляцію з інвазивним вимірюванням [3, 8, 24]. У метааналізі 29 досліджень середній коефіцієнт кореляції між ехокардіографічним методом та «золотим стандартом» становив 0,7 [12]. Можливість використання цього показника, безумовно, залежить від наявності трикуспідальної регургітації. За даними літератури, поширеність трикуспідальної регургітації коливається в широких межах. За результатами Фремінгемського дослідження, регургітацію вище незначного ступеня реєстрували у 15 % чоловіків та у 18 % жінок [22]. Але за більш сучасними даними, адекватний для розрахунку спектр регургітації реєструють у 60–90 % пацієнтів [11]. Така розбіжність пов'язана з рівнем обладнання та, більш за все, наполегливістю лікаря в пошуку трикуспідальної регургітації з використанням нестандартних позицій. При цьому відсутність трикуспідальної регургітації не заперечує наявності ЛГ. Так, у дослідженні S. Greiner та співавторів (2014), у половини хворих, у яких ЛГ була підтверджена інвазивним методом, не відзначено трикуспідальної регургітації [8].

Технічні аспекти. Для коректної оцінки необхідно дотримуватися таких вимог:

1. Пошук трикуспідальної регургітації за допомогою кольорового допплерівського картування. Найбільш успішної реєстрації нерідко досягають у нестандартних позиціях, таких як модифікована чотирикамерна або позиція виносного тракту правого шлуночка. У режимі постійнохвильової допплерографії, дотримуючись максимальної паралельності між площиною сканування та потоком регургітації, необхідно отримати

Таблиця 2
Перелік додаткових ехокардіографічних ознак можливої легеневої гіпертензії

Категорія A Шлуночки	Категорія B Легенева артерія	Категорія C Праве передсердя та нижня порожниста вена
Співвідношення діаметрів ПШ та ЛШ, визначених у базальних сегментах, > 1,0	Час прискорення потоку у виносному тракті ПШ < 105 мс та/або середньосистолічне розщеплення спектра	Розширення нижньої порожнистої вени понад 21 мм та зниження її інспіраторного колапсу
Сплощення міжшлуночкової перегородки (індекс ексцентричності ЛШ > 1,1 у систолу та/або в діастолу)	Рання діастолічна швидкість потоку легеневої регургітації > 2,2 м/с	Кінцевосистолічна площа правого передсердя > 18 см^2
Діаметр ЛА понад 25 мм		

ПШ – правий шлуночок; ЛШ – лівий шлуночок.

спектр потоку параболічної форми та обрати максимальний за амплітудою для розрахунку *(рис. 1)*.

2. Для розрахунку потрібно обирати повний спектр трикуспідальної регургітації. В одному з досліджень визначено, що за відсутності цієї умови кореляція з інвазивним визначенням тиску значно знижується [24]. Хибним є також проведення розрахунку максимальної швидкості регургітації за вертикальним гіперінтенсивним спайком унаслідок відкриття клапана, що призводить до завищення показників.

3. Якщо у хворого реєструється фібриляція передсердь, то рекомендується усереднення на основі 8 вимірювань максимальної швидкості трикуспідальної регургітації [18].

4. Для отримання повноцінного спектра регургітації можна скористатися контрастуванням правих камер серця струшеним фізіологічним розчином. Для цього необхідно кілька разів перекачати фізіологічний розчин із шприца в шприц для утворення мікропухирців повітря, що посилюють допплерівський сигнал трикуспідальної регургітації. Потім у ліктьову вену швидко вводять 4–5 мл розчину та одночасно реєструють спектр регургітації [18].

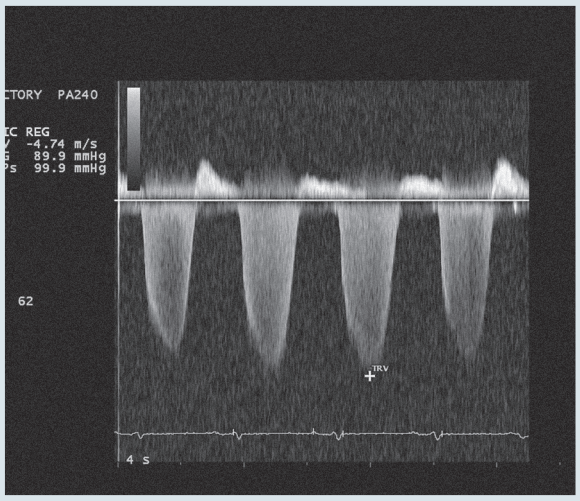

Рис. 1. **Спектр трикуспідальної регургітації в режимі постійно-хвильової допплерографії в пацієнтки з легеневою артеріальною гіпертензією (1-й тип). Максимальна швидкість потоку трикуспідальної регургітації – 4,74 м/с (власне спостереження)**

Обмеження. Інформативність показника знижується при вираженій трикуспідальній регургітації, значному зниженні скоротливості правого шлуночка та стенозі ЛА.

Умовою визначення систолічного тиску в ЛА за систолічним градієнтом тиску на трикуспідальному клапані є відсутність стенозу ЛА. У випадку стенозу ЛА ми визначаємо тиск у правому шлуночку, який вищий за тиск у ЛА на величину градієнта тиску на ЛА. Це суттєва помилка, яка трапляється при оцінці пацієнтів, оперованих з приводу природжених вад серця.

Діагностична точність обмежена у практично здорових та асимптомних осіб.

Інтерпретація результатів. При значенні максимальної швидкості трикуспідальної регургітації понад 3,4 м/с вірогідність ЛГ вважають високою незалежно від інших параметрів. У діапазоні значень від 2,9 до 3,4 м/с вірогідність ЛГ є проміжною за відсутності додаткових ехокардіографічних ознак ЛГ та високою за їх наявності. При значенні менше 2,8 м/с або за відсутності трикуспідальної регургітації оцінюють комплекс інших параметрів. Якщо альтернативні показники перебувають у межах нормальних значень, то вірогідність ЛГ вважають низькою.

Додаткові ехокардіографічні ознаки легеневої гіпертензії

Інші параметри, що можуть вказувати на ЛГ, представлені в *табл. 2*. Вони згруповані в три категорії. Підвищення вірогідності ЛГ (напри-

клад, з низької до проміжної) потребує наявності мінімум двох ознак з різних категорій.

Ознаки із категорії А не викликають труднощів у діагностиці, але з'являються лише на пізніх стадіях захворювання при тяжкій ЛГ *(рис. 2)*.

Серед ознак категорії В найчастіше використовується аналіз спектра потоку виносного тракту правого шлуночка. Експерти Європейського товариства кардіологів пропонують використовувати значення менше 105 мс як діагностичний критерій можливої ЛГ. Варто звернути також увагу на розщеплення низхідної частини спектра потоку *(рис. 3)*. Вказана ознака має високу специфічність, але низьку чутливість. Більше того, наявність цього критерію вказує на збільшення легеневого судинного опору, що характеризує прекапілярну ЛГ.

Наявність регургітації на клапані ЛА дає можливість розрахувати середній та діастолічний тиск у ЛА (див. нижче). Максимальна швидкість потоку в ранню діастолу понад 2,2 м/с вважається патологічним значенням.

Нарешті, до параметрів категорії С належать розмір і респіраторна варіабельність нижньої порожнистої вени (див. нижче) та площа правого передсердя. Для отримання останнього показника необхідно вивести зріз, в якому розміри правого передсердя будуть максимальними, та виконати обведення контуру в кінці систоли (кадр, що передує відкриттю тристулкового клапана).

Клінічна інтерпретація проміжної та високої ехокардіографічної вірогідності ЛГ полягає у подальшій комплексній оцінці та підтвердженні діагнозу, за необхідності шляхом катетеризації правих камер серця. Але навіть за низької ехокардіографічної вірогідності хворим, що мають високий ризик ЛГ за клінічними критеріями (наприклад, наявність системної склеродермії з високим ступенем ризику), можна запропонувати динамічний контроль.

Ехокардіографічні підходи до розрахунку тиску в легеневій артерії

Незважаючи на помірну кореляцію з інвазивним вимірюванням, розрахунок тиску в ЛА методом ехокардіографії має доведену діагностичну цінність. Зокрема, для систолічного тиску в ЛА, розрахованого за швидкістю трикуспідальної регургітації, доведено прогностичне значення при всіх типах ЛГ незалежно від етіології, а також він є рекомендованим параметром для оцінки функціонального стану хворих. Ехокардіографічний метод дає можливість розрахувати систолічний, діастолічний та середній тиск у ЛА. Спільним для всіх формул є необхідність враховувати тиск у правому передсерді.

Розрахунок тиску в правому передсерді

Основний параметр

Розмір нижньої порожнистої вени (НПВ) та її респіраторний колапс. Оцінка цих параметрів входить до стандартного ехокардіографічного дослідження. Незважаючи на те, що цей спосіб розрахунку тиску в правому передсерді вважається основним, його відповідність інвазивному вимірюванню не надто висока. За даними порівняльних досліджень, значні розбіжності реєструють майже в половини пацієнтів [6]. Саме

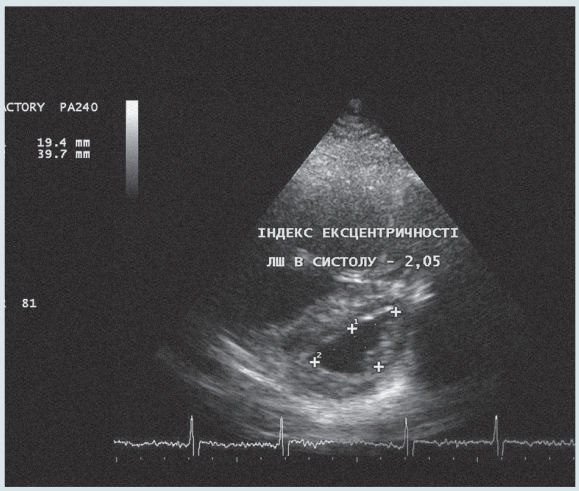

Рис. 2. **Сплощення міжшлуночкової перегородки в систолу в пацієнтки з легеневою гіпертензією, асоційованою з дефектом міжпередсердної перегородки. Індекс ексцентричності лівого шлуночка 2,05 (власне спостереження)**

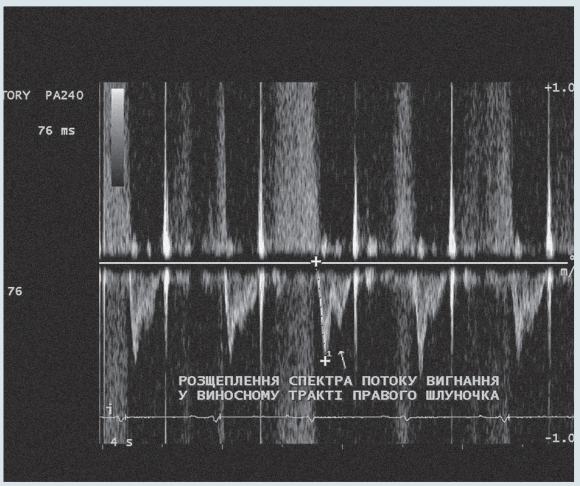

Рис. 3. **Середньосистолічне розщеплення (notching) спектра потоку вигнання у виносному тракті правого шлуночка в пацієнтки з легеневою артеріальною гіпертензією. Час прискорення потоку – 76 мс (власне спостереження)**

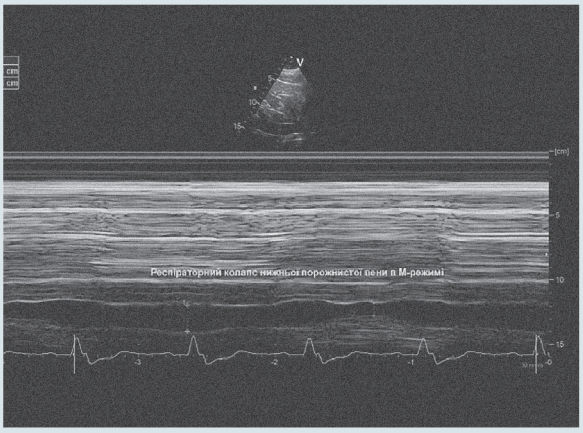

Рис. 4. **Респіраторний колапс нижньої порожнистої вени в М-режимі у практично здорової особи. Колапс понад 50 % (власне спостереження)**

тому в європейських рекомендаціях з лікування ЛГ 2015 р. цей параметр належить до категорії додаткових.

Технічні аспекти. Вимірювання максимального діаметра НПВ проводиться із субкостальної позиції на 1–2 см від місця впадіння у праве передсердя. Визначається оцінка респіраторного колапсу, бажано у М-режимі *(рис. 4)*. При спокійному диханні він має становити не менше 20 %. При форсованому диханні колапс НПВ має бути більше 50 %.

Обмеження методу. У підлітків, професійних спортсменів, осіб з великою площею поверхні тіла, надмірно розвинутим євстахієвим клапаном НПВ нерідко перевищує 21 мм, проте має зберігатися фізіологічна реакція на вдих. На діаметр НПВ впливає також волемічний статус пацієнта (наприклад, у пацієнта з хронічною серцевою недостатністю розміри можуть значно зменшитися після призначення діуретиків). Вказаний метод неможливо використовувати в пацієнтів, що перебувають на штучній вентиляції легень.

Інтерпретація результатів. При розмірі НПВ менше 21 мм та її респіраторному колапсі понад 50 % вважають, що тиск у правому передсерді дорівнює 3 мм рт. ст. Якщо діаметр НПВ понад 21 мм, а респіраторний колапс менше 50 %, то тиск у правому передсерді – 15 мм рт. ст. Якщо вказані параметри перебувають у проміжному діапазоні, то рекомендують значення 8 мм рт. ст., але бажано в цьому випадку скористатися іншими методами. Якщо додаткові параметри містяться в діапазоні патологічних значень, то рекомендовано вважати, що тиск у правому передсерді дорівнює 15 мм рт. ст., а при нормальних показниках – 3 мм рт. ст.

Додаткові параметри

Відношення E/e′ латеральної частини фіброзного кільця трикуспідального клапана. Цей метод дає напівкількісну оцінку тиску в правому передсерді та може використовуватися поряд із основним параметром або за неможливості його застосування. Для розрахунку необхідно визначити швидкість транстрикуспідального потоку в ранню діастолу (E) у режимі імпульсно-хвильової допплерографії. За допомогою тканинної допплерографії визначається ранньодіастолічна швидкість руху латеральної частини фіброзного кільця тристулкового клапана (e′) та розраховується відношення цих параметрів *(рис. 5)*. При значенні E/e′ понад 6 вважається, що тиск у правому передсерді не менше 15 мм рт. ст.

Запропонована також безпосередня формула розрахунку тиску в правому передсерді за відношенням E/e′ [20]:

Тиск у правому передсерді = 1,62 × E/e′ + 2,13,

де E/e′ – відношення швидкості транстрикуспідального потоку до швидкості руху фіброзного кільця трикуспідального клапана в ранню діастолу.

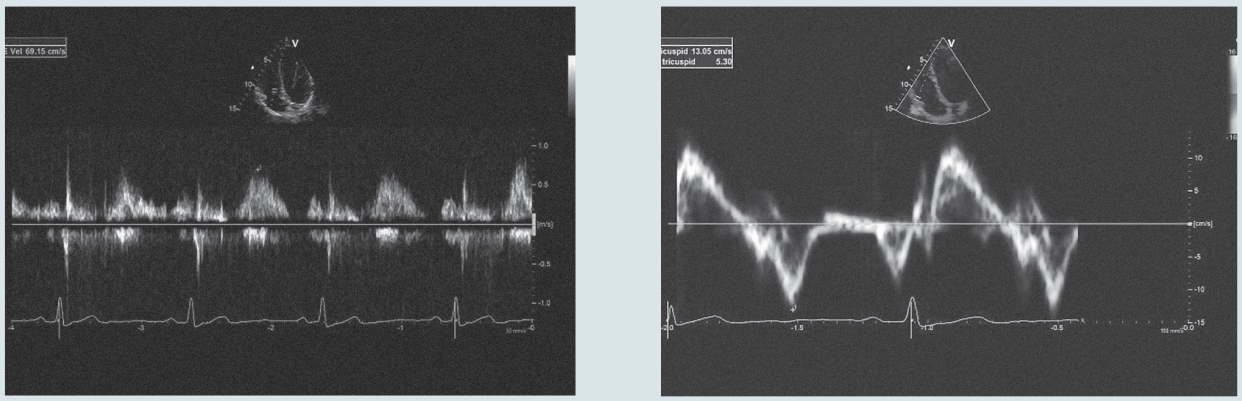

Рис. 5. **Співвідношення швидкості транстрикуспідального потоку (E, зліва) та швидкості руху (e′, справа) фіброзного кільця трикуспідального клапана в ранню діастолу у практично здорової особи. Відношення E/e′ становить 5,3 (власне спостереження)**

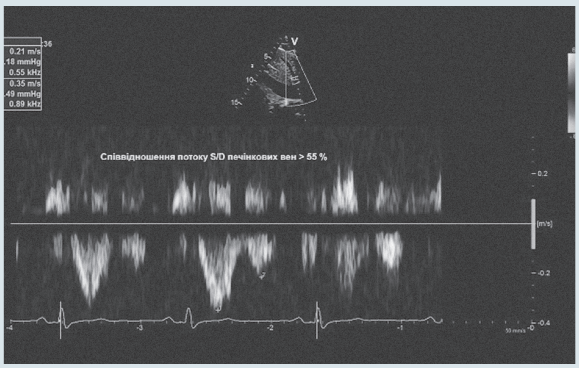

Рис. 6. **Спектр потоку в печінкових венах в імпульсно-хвильовому режимі у практично здорової особи. Систоло-діастолічне відношення потоку S/D понад 55 % (власне спостереження)**

Систоло-діастолічне відношення потоку в печінкових венах. Контрольний об'єм встановлюється у місці впадіння печінкової вени в нижню порожнисту та проводиться оцінка потоків в імпульсно-хвильовому режимі *(рис. 6)*. У нормі систолічний потік у печінкових венах переважає діастолічний. При збільшенні тиску в правому передсерді відбувається перерозподіл кровоплину. Якщо систоло-діастолічне відношення менше 55 %, то вважають, що тиск у правому передсерді дорівнює 15 мм рт. ст.

На патологічне збільшення тиску в правому передсерді може також вказувати його дилатація та девіація міжпередсердної перегородки у бік лівого передсердя.

Розрахунок систолічного тиску в легеневій артерії

Визначення систолічного тиску в ЛА за потоком трикуспідальної регургітації вважається найбільш інформативним показником та входить до переліку обов'язкових параметрів стандартного ехокардіографічного дослідження. Розрахунок проводиться за формулою на основі скороченого рівняння Бернуллі:

$$\textit{Систолічний тиск у ЛА} = 4V^2 + \textit{тиск у правому передсерді},$$

де V – швидкість потоку трикуспідальної регургітації в постійно-хвильовому режимі.

Технічні аспекти, необхідні для коректної оцінки складових цієї формули, детально описані вище. Варто підкреслити, що для систолічного тиску в ЛА, розрахованого за цією формулою, доведено незалежне прогностичне значення при всіх типах ЛГ. Зокрема, збільшення тиску в ЛА на кожні 10 мм рт. ст. асоціювалося з трикратним підвищенням ризику загальної смертності в популяції безсимптомних осіб без встановлених серцево-судинних захворювань протягом 9-річного терміну спостереження [14]. У реєстрі хворих на системну склеродермію (ЛГ 1-го типу) EUSTAR рівень систолічного тиску понад 36 мм рт. ст. збільшував ризик смерті втричі [10]. У цьому дослідженні 5-річна виживаність пацієнтів з тиском понад 50 мм рт. ст. становила 66 % порівняно з 93 % у пацієнтів з тиском менше 36 мм рт. ст. У пацієнтів з мітральним стенозом (ЛГ 2-го типу) розрахунковий систолічний тиск понад 50 мм рт. ст. розглядається як критерій проведення хірургічного втручання [25]. У когортному дослідженні P.S. Lam у хворих із хронічною серцевою недостатністю та збереженою фракцією викиду лівого шлуночка тільки систолічний тиск у ЛА понад 35 мм рт. ст. мав прогностичне значення серед інших ехокардіографічних показників [15]. Інформативність цього параметра підтверджена також для хворих з ЛГ унаслідок хронічних захворювань легень (ЛГ 3-го типу) та постромбоемболічною ЛГ (ЛГ 4-го типу) [9, 19]. Класифікація ступеня тяжкості ЛГ залежно від рівня систолічного, середнього та діастолічного тиску в ЛА представлена в *табл. 3*.

Розрахунок середнього тиску в легеневій артерії

Доцільність цього показника обумовлена тим, що саме за рівнем середнього тиску в ЛА встановлюється діагноз ЛГ за рекомендаціями Європейського товариства кардіологів. Його розрахунок можливий за наявності трикуспідальної або легеневої регургітації. За їх відсутності єдиним способом залишається використання формул на основі потоку вигнання у виносному тракті правого шлуночка. Нормативні результати наведено в *табл. 3*.

Таблиця 3
Оцінка ступеня тяжкості легеневої гіпертензії [17]

Тиск у ЛА, мм рт. ст.	М'яка гіпертензія	Помірна гіпертензія	Тяжка гіпертензія
Систолічний	30–50	50–80	> 80
Середній	20–40	40–60	> 60
Діастолічний	< 14	14–35	> 35

Розрахунок середнього тиску на основі потоку трикуспідальної регургітації. Цей спосіб є найбільш точним і саме йому повинна надаватися перевага. Для розрахунку використовують такі формули [2, 23]:

Середній тиск у ЛА = 0,61 · СТЛА + 2, або
Середній тиск у ЛА = 0,65 · СТЛА + 0,55,

де СТЛА – систолічний тиск у ЛА, визначений на основі максимальної швидкості трикуспідальної регургітації.

Нещодавно була запропонована нова формула, що продемонструвала кращу кореляцію з інвазивним методом, ніж попередні [5]:

Середній тиск у ЛА = Середній градієнт трикуспідальної регургітації + Тиск у правому передсерді.

Розрахунок на основі потоку легеневої регургітації. Оцінка проводиться за формулою [16]:

Середній тиск у ЛА = $4V^2$ + + Тиск у правому передсерді,

де V – швидкість потоку легеневої регургітації в ранню діастолу.

Розрахунок на основі часу прискорення потоку у виносному тракті правого шлуночка. У реальній клінічній практиці спостерігається надмірне використання цього способу діагностики ЛГ. Цей метод має слабшу кореляцію із «золотим стандартом», а також характеризується низькою відтворюваністю результатів через варіабельність позиціонування контрольного об'єму у виносному тракті правого шлуночка. Саме тому його використання доцільне лише за відсутності трикуспідальної та легеневої регургітації. При патологічних результатах варто отримати підтвердження іншими способами.

Технічні аспекти. Необхідно звертати увагу на позиціонування контрольного об'єму в центрі виносного тракту правого шлуночка та дотримуватися максимальної паралельності площини сканування із потоком вигнання. Якщо частота серцевих скорочень (ЧСС) у хворого менше 60 або більше 100 за 1 хв, необхідно провести корекцію за формулою:

Час прискорення потоку коригований = (Час прискорення потоку фактичний · 70) / ЧСС.

Інтерпретація результатів. При значенні понад 120 мс ЛГ вважається малоймовірною. Якщо показник менше 60 мс, то є ймовірність тяжкої ЛГ. За критеріями Європейського товариства кардіологів (2015), патологічним вважають значення менше 105 мс.

Можливим є також використання широко відомої формули Kitabatake [13]:

Середній тиск у ЛА = 90 – (0,62 · Час прискорення потоку).

Обмеження методу. Розрахунок середнього тиску в ЛА за потоком вигнання у вихідному тракті правого шлуночка некоректно проводити при дефекті міжпередсердної перегородки, сепсисі, термінальній печінковій недостатності та інших станах з високим серцевим викидом.

Розрахунок діастолічного тиску в легеневій артерії

Для отримання параметра визначають спектр легеневої регургітації в постійно-хвильовому режимі. Вимірюють швидкість регургітації наприкінці спектра *(рис. 7)*. Розрахунок проводиться за такою формулою:

Середній тиск у ЛА = $4V^2$ + Тиск у правому передсерді,

де V – швидкість потоку легеневої регургітації в кінці діастоли.

Розрахунок легеневого судинного опору

Неінвазивна оцінка судинного опору дає важливу додаткову інформацію щодо генезу та зворотності ЛГ. Цей параметр особливо важливий для вирішення доцільності закриття дефектів міжпередсердної та міжшлуночкової перегородки, а також відкритої артеріальної протоки.

Оцінка проводиться за відношенням максимальної швидкості потоку трикуспідальної регургітації до інтегралу потоку виносного тракту правого шлуночка [1]. При отриманому значенні менше 0,2 вважають, що периферичний легеневий опір перебуває в нормативних межах. Для перерахунку результату в одиниці Вуда використовують таку формулу:

Периферичний легеневий опір (од. Вуда) = $10 \cdot V/VTI_{RVOT}$,

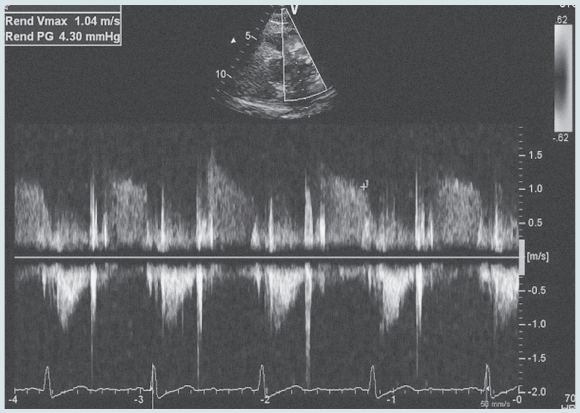

Рис. 7. **Спектр легеневої регургітації в постійно-хвильовому режимі у практично здорової особи. Кінцеводіастолічна швидкість потоку регургітації 1,04 м/с (власне спостереження)**

де V – максимальна швидкість потоку трикуспідальної регургітації (м/с), VTI_{RVOT} – інтеграл швидкості потоку виносного тракту правого шлуночка (см).

У нормі судинний легеневий опір має становити менше 3 одиниць Вуда. Цей спосіб оцінки має високу кореляцію з інвазивним вимірюванням (r = 0,929).

Диференційна діагностика прекапілярної та посткапілярної легеневої гіпертензії

Важливу інформацію щодо варіанта ЛГ дає, насамперед, клінічна інформація щодо патологічного стану, який встановлено в пацієнта. Так, ЛГ 1-го, 3-го та 4-го типу ускладнюється, як правило, прекапілярною ЛГ, тоді як у пацієнтів із ЛГ 2-го типу (асоційованою із хворобами лівих камер серця) вона має посткапілярний або змішаний варіант. Важливим параметром, що дозволяє проводити диференційну діагностику між прекапілярною та посткапілярною ЛГ, є відношення E/e' лівих камер серця понад 15, що свідчить переважно про посткапілярний характер ЛГ. На наявність прекапілярного варіанта вказує, як правило, розщеплення спектра потоку у виносному тракті правого шлуночка. Також становить інтерес ехокардіографічна шкала – алгоритм, запропонований D'Alto, в якому сумарна кількість балів понад 5 вказує на прекапілярну ЛГ *(табл. 4)* [4].

Таблиця 4
Ехокардіографічна шкала диференційної діагностики прекапілярної та посткапілярної легеневої гіпертензії

Ознака	Кількість балів
Співвідношення діаметрів ПШ та ЛШ, визначених у базальних сегментах, > 1,0	1
Верхівка серця, представлена правим шлуночком	1
Індекс ексцентричності ЛШ > 1,1	1
E/e' лівих камер серця ≤ 10	2
Розширена НВП понад 21 мм без респіраторного колапсу	2

Таким чином, використання комплексного мультипараметричного підходу при проведенні ехокардіографічного дослідження дає важливу діагностичну та прогностичну інформацію у хворих з ЛГ, а також дозволяє проводити моніторинг стану пацієнтів у динаміці. Разом з тим, необхідно враховувати обмеження неінвазивної діагностики ЛГ, не робити висновків щодо її наявності лише на підставі змін одного показника та в сумнівних випадках підтверджувати діагноз катетеризацією правих камер серця.

Конфлікту інтересів немає.

Література

1. Abbas A.E., Fortuin F.D., Schiller N.B. et al. A simple method for noninvasive estimation of pulmonary vascular resistance // J. Am. Coll. Cardiol.– 2003.– Vol. 41 (6).– P. 1021–1027.
2. Chemla D., Castelain V., Humbert M. et al. New formula for predicting mean pulmonary artery pressure using systolic pulmonary artery pressure // Chest.– 2004.– Vol. 126 (4).– P. 1313–1317.
3. Currie P.J., Seward J.B., Chan K.L. et al. Continuous wave Doppler determination of right ventricular pressure: a simultaneous Doppler-catheterization study in 127 patients // J. Am. Coll. Cardiol.– 1985.– Vol. 6 (4).– P. 750–756.
4. D'Alto M., Romeo E., Argiento P. et al. A simple echocardiographic score for the diagnosis of pulmonary vascular disease in heart failure // J. Cardiovascular Medicine.– 2017.– Vol. 18 (4).– P. 237–243.
5. Er F., Ederer S., Nia A.M. et al. Accuracy of doppler-echocardiographic mean pulmonary artery pressure for diagnosis of pulmonary hypertension // PLoS ONE.– 2010.– Vol. 5 (12).– P. 1–7.
6. Fisher M.R., Forfia P.R., Chamera E. et al. Accuracy of doppler echocardiography in the hemodynamic assessment of pulmonary hypertension // Am. J. Respir. Crit. Care. Med.– 2009.– Vol. 179 (7).– P. 615–621.
7. Galiè N., Humbert M., Vachiery J.L. et al. 2015 ESC/ERS Guidelines for the diagnosis and treatment of pulmonary hypertension: The Joint Task Force for the Diagnosis and Treatment of Pulmonary Hypertension of the European Society of Cardiology (ESC) and the European Respiratory Society (ERS): Endorsed by: Association for European Paediatric and Congenital Cardiology (AEPC), International Society for Heart and Lung Transplantation (ISHLT) // Eur. Heart J.– 2016.– Vol. 37 (1).– P. 67–119.
8. Greiner S., Jud A., Aurich M. et al. Reliability of noninvasive assessment of systolic pulmonary artery pressure by doppler echocardiography compared to right heart catheterization: analysis in a large patient population // J. Am. Heart Assoc.– 2014.– Vol. 3 (4).– P. 1–8.
9. Gupta N.K., Agrawal R.K., Srivastav A.B., Ved M.L. Echocardiographic evaluation of heart in chronic obstructive pulmonary disease patient and its correlation with the severity of disease // Lung India.– 2011.– Vol. 28 (2).– P. 105–109.
10. Hachulla E., Clerson P., Airò P. et al. Value of systolic pulmonary arterial pressure as a prognostic factor of death in the systemic sclerosis EUSTAR population // Rheumatology.– Vol. 54 (7).– P. 1262–1269.
11. Huttin O., Voilliot D., Mandry D. et al. All you need to know about the tricuspid valve: Tricuspid valve imaging and tricuspid regurgitation analysis // Arch Cardiovasc Dis.– 2016.– Vol. 109 (1).– P. 67–80.
12. Janda S., Shahidi N., Gin K., Swiston J. Diagnostic accuracy of echocardiography for pulmonary hypertension: a systematic review and meta-analysis // Heart.– 2011.– Vol. 97 (8).– P. 612–622.
13. Kitabatake A., Inoue M., Asao M. et al. Noninvasive evaluation of pulmonary hypertension by a pulsed Doppler technique // Circulation.– 1983.– Vol. 68 (2).– P. 302–309.
14. Lam C.S., Borlaug B.A., Kane G.C. et al. Age-associated increases in pulmonary artery systolic pressure in the general

population // Circulation.– 2009.– Vol. 119 (20).– P. 2663–2670.
15. Lam C.S., Roger V.L., Rodeheffer R.J. et al. Pulmonary hypertension in heart failure with preserved ejection fraction: a community-based study // J. Am. Coll. Cardiol.– 2009.– Vol. 53 (13).– P. 1119–1126.
16. Masuyama T., Kodama K., Kitabatake A. et al. Continuous-wave Doppler echocardiographic detection of pulmonary regurgitation and its application to noninvasive estimation of pulmonary artery pressure // Circulation.– 1986.– Vol. 74 (3).– P. 484–492.
17. McQuillan B.M., Picard M.H., Leavitt M., Weyman A.E. Clinical correlates and reference intervals for pulmonary artery systolic pressure among echocardiographically normal subjects // Circulation.– 2001.– Vol. 104.– P. 2797–2802.
18. Parasuraman S., Walker S., Loudon B.L. et al. Assessment of pulmonary artery pressure by echocardiography – A comprehensive review // Int. J. Cardiol. Heart Vasc.– 2016.– Vol. 12.– P. 45–51.
19. Park J.S., Ahn J., Choi J.H. et al. The predictive value of echocardiography for chronic thromboembolic pulmonary hypertension after acute pulmonary embolism in Korea // Korean. J. Intern. Med.– 2017.– Vol. 32 (1).– P. 85–94.
20. Sade L.E., Gulmez O., Eroglu S. et al. Non-invasive estimation of right ventricular filling pressure by ratio of early tricuspid inflow to annular diastolic velocity in patients with and without recent cardiac surgery // J. Am. Soc. Echocardiogr.– 2007.– Vol. 20.– P. 982–988.
21. Simonneau G., Gatzoulis M.A., Adatia I. et al. Updated clinical classification of pulmonary hypertension // J. Am. Coll. Cardiol.– 2013.– Vol. 62.– P. 34–41.
22. Singh J.P., Evans J.C., Levy D. et al. Prevalence and clinical determinants of mitral, tricuspid, and aortic regurgitation (the Framingham Heart Study) // Am. J. Cardiol.– 1999.– Vol. 83 (6).– P. 897–902.
23. Syyed R., Reeves J.T., Welsh D. et al. The relationship between the components of pulmonary artery pressure remains constant under all conditions in both health and disease // Chest.– 2008.– Vol. 133.– P. 633–639.
24. Van Riel A.C., Opotowsky A.R., Santos M. et al. Accuracy of echocardiography to estimate pulmonary artery pressures with exercise: a simultaneous invasive-noninvasive comparison // Circ. Cardiovasc. Imaging.– 2017.– Vol. 10 (4).– P. 1–16.
25. Yang B., DeBenedictus C., Watt T. et al. The impact of concomitant pulmonary hypertension on early and late outcomes following surgery for mitral stenosis // J. Thorac. Cardiovasc. Surg.– 2016.– Vol. 152 (2).– P. 394–400.

М.Ю. Колесник

Запорожский государственный медицинский университет

Современные эхокардиографические подходы к диагностике легочной гипертензии и неинвазивному определению давления в легочной артерии

В обзоре обсуждаются возможности современной эхокардиографии в диагностике легочной гипертензии. Представлен алгоритм оценки вероятности легочной гипертензии на основе рекомендаций Европейского общества кардиологов 2015 года. Проанализированы технические аспекты проведения исследования, основные формулы расчета систолического, среднего и диастолического давления в легочной артерии и их ограничения. Обсуждаются возможности неинвазивного определения легочного сосудистого сопротивления, а также представлены эхокардиографические критерии дифференциальной диагностики прекапиллярной и посткапиллярной легочной гипертензии.

Ключевые слова: эхокардиография, неинвазивная диагностика, легочная гипертензия, давление в легочной артерии.

M.Yu. Kolesnyk

Zaporizhzhya State Medical University, Ukraine

The contemporary echocardiography approach to diagnosis of pulmonary hypertension and non-invasive estimation of pulmonary artery pressure

The review presents the contemporary possibilities of echocardiography in the diagnosis of pulmonary hypertension. The algorithm used to determine probability of the pulmonary hypertension by means of echocardiography based on 2015 ESC guidelines is presented. The technical aspects of the study are described, as well as main formulas used for non-invasive estimation of systolic, average and diastolic pulmonary artery pressure, and their limitations. The possibilities of pulmonary vascular resistance estimation and echocardiographic criteria for differential diagnosis of pre-capillary and post-capillary pulmonary hypertension are discussed.

Key words: echocardiography, non-invasive diagnosis, pulmonary hypertension, pulmonary artery pressure.