© С.А. Тюляндин и др., 2017
УДК 616.64-006
ББК 55.694.696

Российский онкологический научный центр им. Н.Н. Блохина Минздрава России (Россия, Москва)

ГЕРМИНОГЕННЫЕ ОПУХОЛИ У МУЖЧИН

С.А. Тюляндин, А.А. Трякин, М.Ю. Федянин

GERM CELL TUMORS

С.А. Тюляндин
Доктор медицинских наук, профессор, заведующий отделением клинической фармакологии и химиотерапии, ФГБУ РОНЦ им. Н.Н. Блохина,
115478, Россия, Москва, Каширское шоссе 24.
Тел.: 8 (499) 344-19-00, E-mail: stjulandin@gmail.com.
SPIN-код: 1347-2594

А.А. Трякин
Доктор медицинских наук, заведующий отделением химиотерапии и комбинированного лечения злокачественных опухолей.
Тел.: 8 (499) 344-19-00, E-mail: atryakin@gmail.com.
SPIN-код: 7708-5775

М.Ю. Федянин
Кандидат медицинских наук, старший научный сотрудник, отделение клинической фармакологии и химиотерапии.
Тел.: 8 (499) 344-19-00, E-mail: fedianinmu@mail.ru.
SPIN-код: 4381-5628

S.A. Tjulandin
Doctor of Medicine, Professor, Medical oncologist, Head of the Department of Clinical Pharmacology and Chemotherapy, N.N. Blokhin Russian Cancer Research Center,
115478, Russia, Moscow, Kashirskoe Shosse 24.
Phone: 8 (499) 324-19-00, E-mail: stjulandin@gmail.com.

A.A. Tryakin
Doctor of Medicine, Medical oncologist, Head of the Department of Chemotherapy and Combined Treatment of Malignant Tumors.
Phone: 8 (499) 324-19-00, E-mail: atryakin@gmail.com.

M.Ju. Fedyanin
Candidate of Medicine, Medical oncologist, Department of Clinical Pharmacology and Chemotherapy.
Phone: 8 (499) 324-19-00, E-mail: fedianinmu@mail.ru.

Герминогенные опухоли являются наиболее частыми злокачественными опухолями у мужчин в возрасте 20–34 лет и представляют гетерогенную группу заболеваний, с первичной локализацией в яичках, забрюшинном пространстве, средостении, реже – ЦНС. Этиология и патогенез герминогенных опухолей до конца не изучены, однако считается, что в основе их возникновения лежит комбинация генетических, эпигенетических изменений и действия экзогенных факторов. Герминогенные опухоли высокочувствительны к химиотерапии, что объясняет курабельность заболевания даже при распространённой стадии болезни. В данной статье мы рассматриваем последние данные по этиологии и

патогенезу заболевания, представляем собственные результаты лечения данной группы больных. Также даем рекомендации по лечению герминогенных опухолей, поднимаем вопросы по отсроченной токсичности и качеству жизни вылеченных пациентов.

Ключевые слова: *герминогенные опухоли, этиология, патогенез, прогностические факторы.*

The germ cell tumors are the most common cancer in men aged 24–35 years and represent a heterogeneous group of neoplasms that frequently occurs in the gonads, mediastinum and retroperitoneum. Their cause has not been fully elucidated but differences in incidences suggest that combination of genetic, epigenetic and environment factors are involved. Testicular germ cell tumors are highly sensitive to chemotherapy and radiotherapy and therefore a curable disease in most of the patients. We present here our own treatment results of germ cell tumor patients. We also summarize the consensus on how to treat germ cell tumors and focus on late toxicity of treatment and quality of life for survivors.

Keywords: *germ cell tumors, etiology, pathogenesis, prognostic factors.*

Герминогенные опухоли (ГО) человека представляют собой гетерогенную группу новообразований, происходящих из примордиальных половых клеток. Они в основном встречаются в гонадах, но могут также образовываться и в определенных внегонадных сайтах. Такая локализация объясняется миграционными путями примордиальных половых клеток, которые, образуясь в энтодерме желточного мешка 4-х недельных эмбрионов, мигрируют вдоль дорзального мезентерия в область генитальной складки. У мужчин ГО могут развиваться как в яичке, так и крестцово-копчиковом отделе, забрюшинном пространстве, а также в средостении. Описаны случаи первичных герминогенных опухолей ЦНС [1]. У подростков и взрослых (включая лиц старшего возраста) ГО в основном образуются в яичке и яичнике, в то время как у новорожденных и детей младшего возраста их главным образом обнаруживают в крестцовом отделе.

ГО характеризуются значительной морфологической гетерогенностью, обусловленной плюропотентностью примордиальных половых клеток. Современная морфологическая классификация ВОЗ 2016 года выделяет ГО, произошедшие из предшествующей carcinoma in situ, и опухоли, не имеющие предшественника в своем развитии (см. табл. 1).

Таблица 1. Основные морфологические варианты герминогенных опухолей [2]

Неинвазивная герминогенная опухоль

• Внутрипротоковая герминогенная неоплазия (ранее известная как carcinoma in situ testis).

• Гонадобластома (у больных с нарушениями полового развития).

Герминогенные опухоли, произошедшие от внутрипротоковой герминогенной неоплазии

• Семинома.

• Несеминома.

• Эмбриональный рак.

• Тератома (зрелая, незрелая, со злокачественным компонентом).

• Опухоль желточного мешка.

• Хорионкарцинома.

• Смешанные опухоли с наличием более одного гистологического типа.

Герминогенные опухоли, не имеющие отношения к внутрипротоковой герминогенной неоплазии

• Герминогенные опухоли детского возраста.

• Тератома.

• Опухоль желточного мешка.

• Сперматоцитарная семинома (заболевание мужчин старше 50 лет).

Заболеваемость ГО зависит от этнического происхождения. Самая высокая частота у белого населения, наименьшая у африканцев и азиатов, промежуточная у латиноамериканцев. ГО яичка – самые распространенные из злокачественных опухолей у мужчин белой расы в возрасте 20–34 лет. В последние годы повсеместно наблюдается увеличение заболеваемости, которое происходит с разной скоростью в различных географических зонах. Так за период 1973–1977 гг. и 2003–2007 гг. заболеваемость выросла с 7,0 на 100 мужского населения до 10,5 в Дании, и с 4,5 на 100000 мужского населения до 10,5 – в Норвегии, в то время как в Гонконге этот показатель увеличился с 1,3 до 1,5. Благодаря успехам лекарственного лечения, рационального использования хирургических подходов и тщательного наблюдения за больными удалось существенно снизить смертность от этого заболевания. Сегодня в США и западной Европе 5-летняя общая выживаемость больных ГО всех стадий составляет 96% [1]. В России в 2015 г. ГО яичка заболело 1569 человек или 1,9 на 100000 мужского населения [3]. За период с 2005 по 2010 гг. заболеваемость выросла с 1,6 до 1,9 на 100000 мужского населения, прирост составил 17%. В то же время данные о смертности в отечественных источниках по непонятным причинам отсутствуют, а зарубежная литература отражает статистику лишь в европейских странах. Так в 2012 г. по данным Международного отдела по изучению рака, в России заболело 1330 больных, а умерло 400 (30%) [4]. Для сравнения, в том же году в странах Западной Европы от ГО умерло всего 4% от вновь заболевших.

Процесс канцерогенеза герминогенных опухолей берет свое начало в раннем эмбриогенезе и является частью синдрома дисгенезии гонад, впервые описанного Skakkeback et al. [5]. Согласно его гипотезе, крипторхизм, гипоспадия, нарушенный сперматогенез и ГО являются следствием повреждения развития яичек в период раннего эмбриогенеза. Предполагается, что на этом этапе в отдельных премордиальных герминогенных клетках (ПГК) происходит формирование генетических дефектов и в образующихся из них гоноцитах блокируется процесс их дифференцировки, вследствие чего они сохраняют свойства и маркеры эмбриональных ПГК. Считается, что причиной синдрома дисгенезии гонад является комбинация внешних факторов, а также генетических и эпигенетических нарушений. Блокированные в своей дифференцировке гоноциты в период полового созревания и повышения уровня тестостерона формируют carcinoma in situ. Клетки CIS представлены гоноцитами, экспрессирующими эмбриональные маркеры OCT3/4, PLAP, c-KIT и другие. Считается, что все семиномы и несеминомные опухоли проходят стадию CIS, и если не провести лечение обнаруженной CIS, то это неминуемо приводит к развитию герминогенной опухоли яичка через несколько лет. Однако до сих пор неизвестны механизмы перехода от предопухолевого состояния, коим является CIS, к появлению инвазивной ГО с высоким метастатическим потенциалом.

Генетические факторы риска

Как уже было сказано, африканцы и азиаты имеют низкую заболеваемость ГО, которая сохраняется у их потомков на низком уровне даже после их переезда в страны с высокой заболеваемостью. В то же время европейцы сохраняют высокую заболеваемость при переезде в Азию или Африку. Отсюда делается вывод, что отсутствие генетических факторов риска в африканской и азиатской популяции имеет большее значение, чем возможное влияние внешних факторов среды и условий жизни на развитие ГО. О значении генетических факторов риска свидетельствует еще и такой факт: заболеваемость ГО повышена в несколько раз у братьев больных, у сыновей, чьи отцы имели ГО, и у близнецов мужского пола, один из которых болел ГО. Считается, что генетическая предрасположенность ответственна за 25% всех случаев ГО, однако проведенные исследования не сумели окончательно установить гены предрасположенности [6]. Проведенные широкомасштабные генетические исследования показали низкую частоту мутаций в геноме ГО, которая составляет 0,5 мутации/Мб. Этот показатель в 16 и 22 раза меньше в сравнении с немелкоклеточным раком легкого и меланомой соответственно. Не было выявлено драйверных мутаций, определяющих развитие ГО, однако были определены 14 генов, мутации или амплификации которых повышают риск развития ГО в 1,5–2,5 раза. Среди них особо выделяются генетические нарушения в сигнальном пути KITLG-KIT, наблюдающиеся у 21% больных семиномой и у 9% несеминомными опухолями, который регулирует выживаемость, пролиферацию и миграцию эмбриональных половых клеток. Причиной активации данного пути может быть блокировка дифференцировки премордиальных половых клеток и гоноцитов. Однако у большинства больных ГО отсутствует семейный анамнез, а частота обнаружения генетических нарушений в потенциальных генах предрасположенности низка.

Внешние факторы

За последние годы были проведены эпидемиологические исследования, в ходе которых изучались пренатальные, перинатальные и постнатальные факторы риска для развития ГО [7]. Из рассмотренных пренатальных факторов повышение риска развития ГО было отмечено у мужчин, матери которых принимали диэтильстильбестрол – нестероидный эстроген для сохранения беременности, а также имевшие маточные кровотечения в процессе беременности. Помимо этого, было установлено, что из перинатальных факторов в наибольшей степени повышает риск развития ГО яичек (ГОЯ) крипторхизм: заболевание разовьется у каждого 10–20-го родившегося с крипторхизмом младенца. Другими перинатальными факторами, увеличивающими риск развития ГОЯ на 22–63%, были низкий вес при рождении и возраст плода, наличие паховой грыжи, рождение двойни и гипоспадия. Из постнатальных факторов с повышенным риском ГОЯ сочетаются бесплодие и поздний возраст полового созревания. Не отмечено влияния на частоту заболевания профессиональных вредностей, загрязнения окружающей среды пестицидами и образа жизни. Все это еще раз подтверждает гипотезу, что причины ГОЯ чаще всего кроются в том, что происходило с организмом на этапе эмбрионального развития.

Патогенез герминогенных опухолей

Считается, что в основе появления внутрипротоковой герминогенной неоплазии неклассифицированного типа (ВГННТ, ранее обозначалась как carcinoma in situ), являющегося предшественником ГО, лежат нарушения в развитии ПГК на уровне созревания гоноцита [8–13]. Для понимания механизмов патогенеза заболевания принципиально важно разделить опухоли на семиномы и несеминомные ГО. С точки зрения профиля экспрессии генов, эпигенетических особенностей и морфологических характеристик, семиномы ближе к ВГННТ и ПГК. С другой стороны, эмбриональный рак, клетки которого обладают свойствами стволовых, чаще описывается в литературе как

производное из эмбриональных стволовых клеток [10, 14]. Эмбриональный рак способен дифференцироваться в компоненты всех трех зародышевых листков, приводя к формированию тератом или опухолей экстраэмбриональных тканей (опухоль желточного мешка, хориокарцинома).

Следует отметить, что в клетках ГО (как семиномы, так и несемином) практически всегда выявляется амплификация короткого плеча 12 хромосомы (i12p), которая не характерна для ВГННТ [15, 16]. В данном участке 12 хромосомы расположены гены, отвечающие за поддержание свойств клеток герминогенной ткани и, в частности, свойства плюрипотентности: NANOG, STELLA, BCAT1 и GDF3 [17, 18]. Все это позволяет сделать вывод, что семинома развивается в результате нарушений и пролиферации ВГННТ, тогда как эмбриональный рак развивается также из ВГННТ, но в результате репрограммирования работы генома измененных клеток [10] (рис. 1).

В клинике часто встречаются случаи смешанных ГО, когда одновременно присутствуют компоненты семиномы, эмбрионального рака и клеток других опухолей. Это может свидетельствовать или об одновременном развитии эмбрионального рака и семиномы из ВГННТ, или о возможной трансформации семиномы в эмбриональный рак [10, 19–21]. В условиях специфического микроокружения семинома может трансформироваться в эмбриональный рак без каких-либо дополнительных мутационных нарушений в геноме. Для такой трансформации достаточно изменить характер метилирования генов – провести эпигенетическую перестройку. С другой стороны, исследователи не отвергают возможность обратной трансформации из эмбрионального рака в семиному [22].

Полученные находки показывают, что развитие ГО является довольно пластичным процессом, на который оказывает большое влияние клеточное микроокружение. Первичные молекулярные нарушения (i12p) определяют приобретение клетками ВГННТ более агрессивного фенотипа. Однако в дальнейшем в отсутствии выраженных дополнительных молекулярных аберраций клетки различных гистологических типов могут трансформироваться друг в друга и формировать смешанные несеминомные ГО. В основе данного феномена лежат в первую очередь эпигенетические изменения под влиянием микроокружения.

Чувствительность к проводимой химиотерапии

В настоящее время высокая чувствительность ГО к препаратам платины объясняется двумя основными моментами: нарушениями в работе систем репарации ДНК и работой систем активации апоптоза в клетке. В первом случае отмечаются дефекты в системах гомологичной рекомбинации и системы устранения межнитевых сшивок ДНК [23]. Во втором – отмечается гиперчувствительность опухолевых клеток, особенно клеток эмбрионального рака, к повреждениям ДНК, вызванным применением цисплатина. В результате этого в клетке активируются процессы апоптоза. Активация путей апоптоза определяется сохраненной функцией белка p53 и повышенной экспрессией таких проапоптотических факторов, как Noxa, Puma и FAS [24]. И даже при нарушении функции белка p53, в клетках ГО активируются альтернативные белки, способные инициировать апоптоз – p73, микро-РНК371 и GTAp63 [25].

В клетках семиномы и эмбрионального рака также повышена экспрессия микро-РНК 302 и гена OCT4, которые также задействованы в активации апоптоза и в подавлении функции белка p21. Это приводит к тому, что клетки опухоли не останавливаются в G1 фазе клеточного цикла, а накапливаются в S фазе клеточного цикла [26] и, следовательно, не подвергаются действию систем репарации ДНК, а в дальнейшем уходят в апоптоз. С физиологической точки зрения это является необходимым условием для сперматозоидов образовывать жизнеспособную зиготу.

Собственные результаты лечения больных с распространенными несеминомными ГО

Основным методом лечения пациентов с распространенными (стадия II–III) формами ГО является химиотерапия на основе цисплатина. Комбинация BEP (блеомицин 30 мг в/в 1, 3, 5 или 1, 8, 15 дни, этопозид 100 мг/м² в/в 1–5 дни, цисплатин 20 мг/м² 1–5 дни) на протяжении последних 20 лет является «золотым» стандартом лечения ГО. Разработанная в 1997 г. прогностическая классификация IGCCCG позволила выделить три прогностических группы с 5-летней общей выживаемостью (ОВ) 92%, 80% и 48% [27].

У пациентов с благоприятным прогнозом равноэффективными вариантами лечения считаются 3 курса комбинацией BEP или 4 курса EP, хотя прямого сравнительного исследования не проводилось. Опыт РОНЦ им. Н.Н. Блохина также свидетельствует о равнозначности обоих подходов. Так, за период с 1987 по 2013 гг. в нашем центре первую линию ХТ на основе цисплатина и этопозида получили 919 пациентов с распространенными несеминомными ГО, из которых к группам благоприятного, промежуточного и неблагоприятного прогноза принадлежали 342, 312 и 265 больных соответственно [28] (рис. 2).

В группе благоприятного прогноза по половине пациентов получали 3 курса BEP или 4 курса EP. При медианах наблюдения за пациентами в группах BEP и EP 55 и 93 мес. 5-летняя выживаемость без прогрессирования (ВБП) составила 81% и 83% (p=0,56, HR 0,86), а 5-летняя ОВ – 88% и 92% (p=0,31, HR 0,73) соответственно.

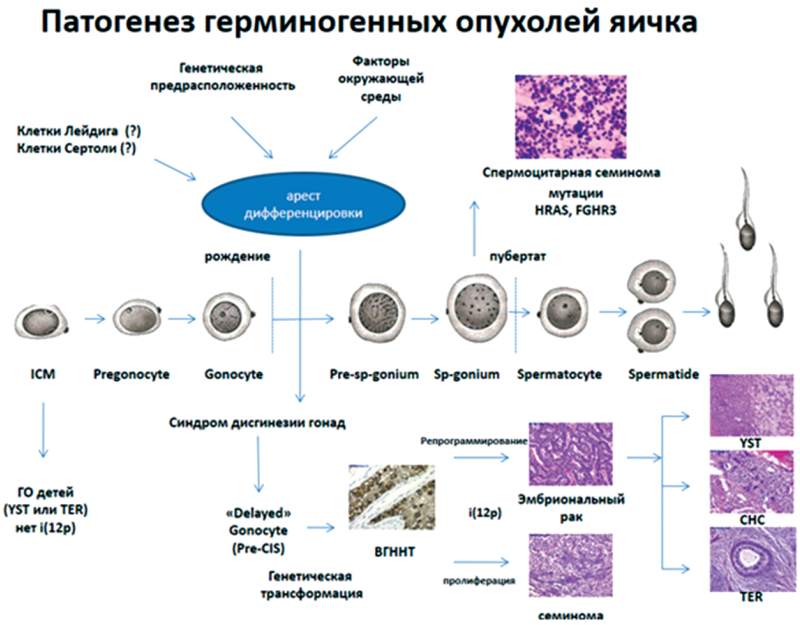

Рисунок 1. Схема патогенеза герминогенных опухолей

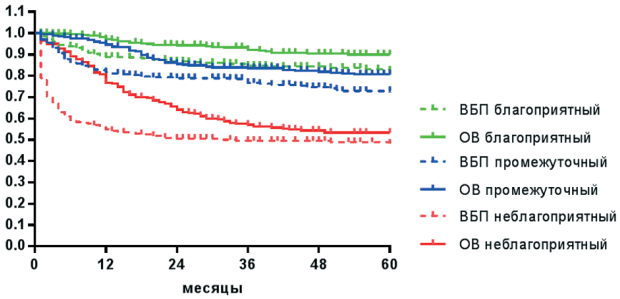

Рисунок 2. ВБП и ОВ больных в зависимости от прогностической группы IGCCCG

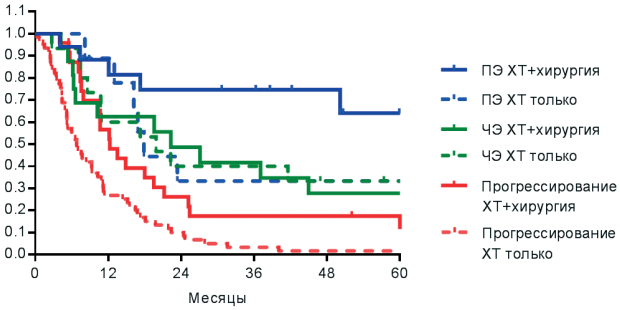

Рисунок 4. Общая выживаемость больных в зависимости от достигнутого объективного ответа при терапии рецидива

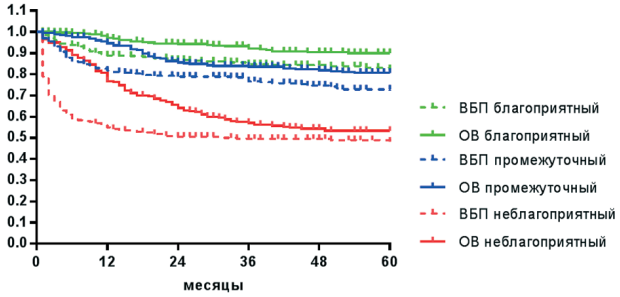

абсолютно рефрактерные vs. чувствительные p=0,0002, HR 2,41, 95% ДИ 1,67 – 5,20;

абсолютно рефрактерные vs. рефрактерные p=0,03, HR 1,89, 95% ДИ 1,06 – 3,37.

Рисунок 3. Продолжительность жизни больных с рецидивами в зависимости от срока возникновения рецидива и чувствительности к цисплатину

При промежуточном прогнозе стандартным подходом является проведение 4 курсов ХТ комбинацией BEP [29, 30], что позволяет излечить большинство пациентов. В рандомизированном исследовании III фазы EORTC 30983 изучалась возможность улучшения результатов лечения путем добавления к режиму BEP паклитаксела [31]. По сравнению со стандартным BEP 4 курса TBEP улучшили ВБП, но не ОВ, что не позволяет рекомендовать данный режим к рутинному применению. Все более популярной в последние годы становится тема минимизации терапии – она обеспечивает высокую эффективность современной терапии у больных с промежуточным прогнозом. Недавно был проведен ретроспективный анализ свыше 600 пациентов с промежуточным прогнозом, который показал, что у пациентов с уровнем ЛДГ ниже 2-х верхних границ нормы (ВГН) и удовлетворительной скорости снижения маркеров после первого курса 5-летняя ОВ составляет 94%, а 3 курса BEP не уступают по эффективности 4 курсам [32]. Однако возможность деинтенсификации терапии данной группы пациентов должна быть изучена в проспективном исследовании.

3-летняя ВБП и ОВ 312 пациентов промежуточного прогноза, получавших терапию в РОНЦ им. Н.Н. Блохина, составила 73% и 81% соответственно. Интересно, что по мере увеличения нашего опыта

улучшались и показатели выживаемости (3-летняя ВБП до 1997 г. и после 2003 г. 64% и 83%, соответственно).

В отличие от вышеуказанных прогностических групп, лечение пациентов с неблагоприятным прогнозом продолжает оставаться наиболее проблемным разделом лечения ГО. Предпринимались многочисленные попытки улучшить результаты стандартной комбинации BEP путем применения альтернирующих режимов, дозоинтенсивной ХТ и даже высокодозной ХТ (ВДХТ) с поддержкой периферическими стволовыми клетками, однако они не привели к успеху. Таким образом, 4 курса комбинацией BEP продолжает оставаться стандартным подходом к лечению данной группы пациентов [29, 30].

Нами проанализированы результаты лечения 265 пациентов с неблагоприятным прогнозом, получавших лечение в РОНЦ в 1987–2013 гг. 134 (50%) из них получили комбинацию BEP. Оставшиеся больные получали экспериментальные программы в рамках трех последовательных проспективных исследований II фазы: комбинации CBOP (n=55), TBEP (n=51) и aBEP (n=25 пациентов) [33, 34]. Все три комбинации интенсифицировали процесс лечения за счет начала лечения с 8-недельной индукции с последующим переходом на комбинацию BEP (C-POB), или добавление паклитаксела к комбинации BEP (TBEP) или введения комбинации BEP каждые 2 недели в отличие от стандартных 3 недель (aBEP).

Нелегочные висцеральные метастазы имели место у 105 (40%), а внегонадная опухоль средостения – у 61 (23%) больных. Нам не удалось продемонстрировать явного улучшения отдаленных результатов лечения за счет интенсификации терапии по сравнению со стандартным режимом BEP. 5-летняя ВБП и ОВ составили 48% и 53% соответственно.

Лечение пациентов с метастатическим поражением головного мозга

Метастазы в головной мозг имели место у 20/919 (2,2%) больных с несеминомными ГО, у 11 из них – исходно, у 9 – после проведенной первой линии ХТ. У 10 (50%) пациентов был единичный очаг в головной мозг, у 7 (35%) – 2–3 очага. У 7 (64%) из 11 пациентов с исходным поражением головного мозга имелся высокий (>50000 МЕ/мл) уровень ХГЧ. Всем пациентам на первом этапе была проведена ХТ. Полная регрессия метастазов в головной мозг достигнута у 4/11 (36%) больных, еще у троих ХТ была дополнена лучевой терапией на весь ГМ (n=2) и хирургией (n=1), что позволило достичь полной регрессии суммарно у 7 (64%) пациентов. При медиане времени наблюдения за выжившими больными 48 мес. прогрессирование заболевания развилось у 4 (36%) пациентов, в том числе в головной мозг – у одного больного, ранее не достигшего полной регрессии. В настоящее время 5 (45%) пациентов живы. У всех них исходно был единичный бессимптомный метастаз в головной мозг и достигнута его полная регрессия в результате одной ХТ (n=3), дополненной лучевой терапией (n=2) или хирургией (n=1).

Результаты лечения пациентов с поражением головного мозга после первой линии ХТ менее впечатляющие. Живы без проявления болезни лишь 2/9 (22%) больных. У обоих не было экстракраниальных метастазов на момент рецидива, они получали одновременную химиолучевую терапию и достигли полного ответа. Малое число больных не позволило четко определить роль локальных методов лечения. Полученные нами результаты подтверждаются ретроспективным многоцентровым анализом 523 больных с метастатическим поражением головного мозга, показавшем, что добавление локальных методов лечения к ХТ улучшает отдаленные результаты у пациентов при рецидивах, но не в первой линии [35].

Хирургическое лечение распространенных несеминомных ГО

Забрюшинные лимфоузлы (ЗЛУ) являются первым этапом метастазирования, их поражение встречается у большинства больных с метастатическим процессом и поэтому хирургическое вмешательство на этой зоне – забрюшинная лимфаденэктомия (ЗЛАЭ) является наиболее часто выполняемым вмешательством. В многочисленных сообщениях различных клиник сообщается, что морфология пост-ХТ ЗЛУ представлена некрозом в ≈40%, тератомой в ≈45% и злокачественной ГО в ≈15% [36–38].

Терапевтический эффект от удаления резидуальных ЗЛУ также хорошо известен: радикальное удаление жизнеспособной ГО позволяет достичь 5-летней ОВ от 45% до 77% [36–39]. В то же время нерадикальное удаление жизнеспособной ГО в дальнейшем обязательно приводит к в прогрессированию заболевания, и в этом случае удается вылечить лишь около четверти больных. Так, анализ результатов ЗЛАЭ у 330 больных после первой линии и у 112 больных после второй линии ХТ показал, что у последних достоверно чаще в удаленных узлах обнаруживалась жизнеспособная ГО (17% против 38%) и риск смерти возрастал четырехкратно (11% против 44%, соответственно) [40]. Таким образом, «откладывание» выполнения ЗЛАЭ на случай рецидива влечет достоверное ухудшение отдаленных результатов.

Из 919 больных с несеминомными ГО, получавших в РОНЦ первую линию ХТ, хирургическое вмешательство по поводу резидуальной опухоли выполнено у 417 (45%). ЗЛАЭ произведена 335 (36%) больным, резекции легких – 58 (6%), удаление лимфоузлов/опухоли средостения – 31 (3%), резекции печени – 14 (2%), удаление надключичных лимфоузлов – 12 (1%), удаление метастазов из других областей – 5 (<1%) пациентам.

Морфология ЗЛУ имела важнейшее прогностическое значение: 5-летняя ОВ пациентов с некрозом,

зрелой или незрелой тератомой была практически идентичной (86–88%), тогда как в случае злокачественной опухоли она была достоверно ниже (61%, p=0,0017, HR 0,38). Ухудшение ОВ при наличии резидуальной злокачественной опухоли наблюдалось во всех подгруппах больных независимо от прогноза по IGCCCG.

Радикальная (R0) ЗЛАЭ была выполнена 288 (86%), R1 – 29 (9%) и R2 – 17 (5%) больным, 5-летняя ОВ которых составила 85% и 66% (для R1/R2) (p<0,0001, HR 0,33, 95%ДИ 0,09–0,42) соответственно. Интересно, что преимущество R0 над R1/2 резекцией отмечалось во всех подгруппах независимо от морфологии резидуальной опухоли. ОВ при сохранившейся после ХТ злокачественной опухоли ухудшалась, хотя ее радикальное удаление позволяло вылечить 64% больных по сравнению с 43% в случае нерадикального вмешательства.

Чтобы определить значение ЗЛАЭ в лечении резидуальных ЗЛУ, мы включили в анализ 130 пациентов с объективным эффектом на ХТ, у которых после ее завершения оставались ЗЛУ >1см, но ЗЛАЭ не выполнялась. Оказалось, что отказ от выполнения ЗЛАЭ приводил к достоверному ухудшению показателей ОВ по сравнению с радикально прооперированными больными (5-летняя ОВ 73% и 85%, p<0,001, HR 0,47).

В процессе ХТ первой линии увеличение в размерах ЗЛУ имело место у 50 (8%) из 623 больных с известными данными. Рост ЗЛУ сопровождался снижением уровня маркеров у 45 пациентов (так называемый синдром «растущей тератомы»), 34 (76%) из которых была выполнена ЗЛАЭ. Злокачественная ГО выявлена у 3 (10%), незрелая тератома у 4 (12%), некроз – у 6 (17%), зрелая тератома – у 21 (61%) пациента. Один больной умер от интраоперационной кровопотери во время удаления массивной опухоли, еще двое – от прогрессирования заболевания. Таким образом, при медиане наблюдения 74 мес. жив 31 (91%) пациент. Невыполнение хирургического вмешательства при синдроме растущей зрелой тератомы существенно ухудшало прогноз заболевания: рецидивы развились у 6 (55%) из 11 больных, приведшие к смерти пяти из них.

С точки зрения практики весьма важно понять, насколько морфология в одной анатомической области может предсказывать таковую в другой. Можем ли мы отказаться от выполнения хирургического вмешательства в другой анатомической области, если в ЗЛУ найден некроз? Мы включили в анализ 33 пациентов, которым после завершения ХТ удалялась резидуальная опухоль в ЗЛУ и в другой анатомической области. Чаще всего в дополнение к ЗЛАЭ приходилось выполнять резекции легких (n=17 (51%)), печени (n=9 (27%)) и удаление надключичных/медиастинальных лимфоузлов (n=10 (30%)). Наличие некроза в ЗЛУ соответствовало некрозу в других анатомических областях у 18/19 (95%) больных. Лишь у одного пациента с некрозом в ЗЛУ в метастазе в печени был найден фокус хориокарциномы с III степенью лечебного патоморфоза. При наличии тератомы в ЗЛУ таковая была обнаружена в других областях у 8/12 (67%), а при злокачественной опухоли в ЗЛУ – у 2/5 (40%) больных. Таким образом, при наличии некроза в ЗЛУ в ряде случаев (технические трудности, множественные билатеральные метастазы в легкие) можно отказаться от удаления всей резидуальной опухоли.

Рецидивы заболевания

Несмотря на успехи первой линии химиотерапии и оперативного лечения, позволяющих добиваться отсутствия проявлений болезни у подавляющего большинства больных, у 20–30% из них в дальнейшем возникает рецидив заболевания. Основной причиной развития рецидива у этих больных является неспособность цисплатин-содержащих комбинаций уничтожить все опухолевые клетки. Можно предположить на теоретическом уровне несколько механизмов развития резистентности к цисплатину, и даже подтвердить их возможность в экспериментальных исследованиях. Прежде всего, это активация ферментных систем в цитоплазме опухолевой клетки, нейтрализующих цисплатин (глютатион, металлотионин) или активизация транспортных систем, уменьшающих внутриклеточную концентрацию цисплатина, что снижает повреждающее воздействие препарата на ДНК. Во-вторых, это восстановление поврежденной цисплатином опухолевой ДНК репарационными механизмами ядерной эксцизии (nuclear excision repair pathway (NER)), еще до активации каскада апоптотических реакции. В-третьих, существует предположение, будто способность опухолевых клеток выживать на фоне химиотерапии может быть обусловлена активацией негативных регуляторов апоптоза, например MDM2. Повторим, что до сих пор не существует единой завершенной гипотезы, которая бы объясняла чувствительность большинства ГО к ХТ или химиорезистентность остальной части ГО, несмотря на многочисленные исследования, проведенные в нашей стране и за рубежом.

Клиническими факторами, повышающими риск развития рецидива, являются неполный ответ на ХТ первой линии, рефрактерность к платине (рецидив в течение 1 мес. после завершения ХТ первой линии и первоначального эффекта на нее) и абсолютная рефрактерность к платине (рецидив в течение 1 мес. после завершения ХТ первой линии при отсутствии нормализации маркеров). Упомянем и рецидивы несеминомной ВГО средостения, высокий уровень маркеров при рецидиве, исходно неблагоприятный прогноз по IGCCCG. На основе этих признаков было предложено множество классификаций. Наиболее распространенной в настоящее время является классификация IPFSG (International Prognostic Fac-

tors Study Group), разделяющая всех пациентов на 5 прогностических групп с 3-летней ОВ от менее 10% до почти 80% [41]. В качестве режимов ХТ второй линии продемонстрировали свою эффективность комбинации на основе цисплатина и ифосфамида: режим VeIP (II фаза, 24% из 135 больных длительно живы без прогрессирования) [42] и режим TIP (паклитаксел 250 мг/м2 в/в 1 день (или по 120 мг/м^2 в/в 1,2 дни), ифосфамид 1500 мг/м^2 в/в 2–5 дни, цисплатин 25 мг/м^2 в/в 2–5 дни), каждые 3 недели при поддержке Г-КСФ. Последняя комбинация по данным исследований II фаз позволяет добиться длительных ремиссий у 36–65% больных [43, 44].

В нашем отделении II линию ХТ получили 158 пациентов с несеминомными ГО, из них 91 режимами с включением ифосфамида. Режимы на основе ифосфамида приводили к большей частоте непосредственных эффектов (48%) по сравнению с более старыми комбинациями (31%), однако это не привело к увеличению продолжительности жизни больных. 3-летняя ОВ составила 25% и 22%, а 5-летняя ОВ – 20% и 18% соответственно (p=0,96, HR 0,99, 95% ДИ 0,68–1,45). В то же время отмечалась тенденция к увеличению продолжительности жизни у пациентов, получавших TIP (n=26) по сравнению с режимами PEI (n=4) или VeIP (n=58). 5-летняя ОВ составила 34% и 17% (p=0,34, HR = 0,76, 95% ДИ 0,46 – 1,31) соответственно. Продолжительность жизни пациентов зависела от сроков возникновения рецидива и чувствительности к ХТ первой линии. Резонно, что достоверно наихудший прогноз имел место при абсолютно рефрактерных к платине рецидивах (3-летняя ОВ 10%). В то же время оказалась необычной схожие показатели при рефрактерных и чувствительных к платине рецидивах (3-летняя ОВ 28% и 30%, соответственно). Наилучшие результаты достигнуты в группе поздних рецидивов (3-летняя ОВ 47%) (рис. 3).

Мы подтвердили крайне неблагоприятный прогноз больных с рецидивами несеминомных ВГО средостения. Ни один из больных с первичной опухолью средостения не пережил 3 лет, в то время как 5-летняя ОВ пациентов с локализацией опухоли в яичке или забрюшинном пространстве составила 22% (p<0,0001, HR 2,68, 95% ДИ 2,3–9,73).

Другой опцией, активно применяющейся в лечении рецидивов ГО, является ВХТ. В единственном рандомизированном исследовании III фазы не удалось продемонстрировать преимущество добавления 1 курса ВХТ (циклофосфамид, карбоплатин, этопозид) к 3 курсам стандартного режима PEI по сравнению с 4 курсами PEI [45]. Возможной причиной неудачи было проведение лишь одного курса ВХТ. Окончательную оценку эффективности ВХТ в лечении рецидивов должно поставить рандомизированное многоцентровое исследование TIGER, сравнивающее 4 курса TIP и экспериментальную группу с 3 курса ВХТ карбоплатин AUC 24 и этопозид 1200 мг/м^2 в 1–3 дни.

Учитывая меньшую эффективность ХТ второй линии по сравнению с первой, еще большее значение приобретает хирургическое лечение в удалении резидуальной опухоли. В РОНЦ из 158 пациентов с рецидивами 60 пациентам проводилось комбинированное лечение, в том числе у 51 хирургическое вмешательство выполнялось уже после ХТ второй линии. В отличие от первой линии терапии, где у морфологии удаленной опухоли преобладал некроз и тератома, после второй линии терапии жизнеспособная злокачественная ГО имела место у 35 (69%), соматическая трансформация тератомы в саркому у 1 (2%), зрелая тератома у 3 (6%), а некроз у 12 (24%) больных.

Для того, чтобы оценить вклад хирургического лечения в лечение рецидивов, мы проанализировали выживаемость больных в группах комбинированного лечения и только ХТ в зависимости от достигнутого объективного ответа (рис. 4). Оказалось, что явную тенденцию к лучшей ОВ имели пациенты, у которых полный эффект был достигнут в результате совместного использования хирургического метода и ХТ (n=17), по сравнению с полным эффектом в группе одной ХТ (n=9) (5-летняя ОВ 64% и 33%, соответственно, p=0,09, HR 0,39, 95% ДИ 0,11–1,32).

В то же время прогноз больных, достигших частичного ответа, совершено не зависел от того, был он достигнут с помощью одной ХТ (n=15) или ХТ с добавлением хирургии (n=16) (5-летняя ОВ 33% и 28% соответственно, p=0,92, HR 1,1, 95% ДИ 0,43–1,86).

Таким образом, учитывая худший прогноз больных с полным эффектом после ХТ II линии и не подвергавшихся резекции резидуальной опухоли, представляется необходимым стремиться к максимальному ее удалению даже в случае достигнутого клинически полного эффекта.

Отдаленные последствия проведенного лечения

Больные, выздоровевшие после комбинированного лечения ГОЯ, нуждаются в тщательном наблюдении врачами различных медицинских специальностей в связи с повышенным риском развития вторых опухолей, метаболического синдрома и сердечно-сосудистых заболеваний, синдрома Рейно, снижения слуха, периферической нейропатии, гипогонадизма и снижения фертильности. Вторые опухоли представляют реальную угрозу больному с излеченной ГОЯ. Поскольку яички являются парным органом у 5–10% больных, у них в течение ближайших 5–10 лет может развиться ГО оставшегося яичка. Больного надо проинформировать об этой угрозе, обучить его самообследованию яичка, а врачи, наблюдающие выздоровевшего, должны периодично проводить пальпацию и УЗИ оставшегося яичка. Коме того, проведенная радиотерапия повышает риск разви-

тия вторых опухолей в зоне облучения в 2,6 раза, а проведенная химиотерапия увеличивает в 2,1 раза риск развития вторичного миелодисплатического синдрома или миелобластного лейкоза. Особенно риск миелобластного лейкоза возрастает при превышении суммарной дозы этопозида 2000 мг/м^2, которую больной получает за 4 курса BEP. Поэтому не рекомендуется назначение 5 и более курсов BEP при проведении индукционной химиотерапии. В план наблюдения должны входить общий анализ крови и периодичное обследование зоны облучения.

Химиотерапия и облучение, будучи проведенными одновременно, повышают риск развития метаболического синдрома, к которому относится повышенная резистентность к глюкозе (повышение уровня утренней глюкозы), гипертензия, дислипидэмия и ожирение. Риск метаболического синдрома повышен у больных, получавших химиотерапию, в сравнении с больными после только хирургического лечения [46]. Было показано, что риск развития метаболического синдрома повышен на 45% у больных, получивших цисплатин в суммарной дозе 850 мг и в 3 раза при дозе более 850 мг. Вследствие проведенной химиотерапии высокая частота метаболического синдрома одновременно сочетается со снижением уровня тестостерона в плазме. Помимо этого, а также негативного влияния химиотерапии на фертильность, цисплатин негативно влияет и на функцию почек. У больных после химиотерапии цисплатином отмечается гипомагниемия вследствие нарушения всасывания в проксимальных отделах почечных канальцев и сочетается с повышенной резистентностью к глюкозе и повышением уровня артериального давления. Развитие метаболического синдрома приводит к повышению к повышению частоты сердечно-сосудистых заболеваний, в частности атеросклероза, патологии коронарных артерий с развитием инфаркта миокарда или инсульта, тромбозов и тромбоэмболий. Все это приводит к повышенному риску смерти от сердечно-сосудистых заболеваний у больных, получивших химиотерапию [47].

Заключение

За последние годы была проделана огромная работа по сбору эпидемиологических данных, изучению факторов риска, вызывающих предрасположенность к возникновению ГО, определению генетических и эпигенетических нарушений, задействованных в патогенезе ГО. Тем не менее, остался открытым вопрос о причинах роста заболеваемости в развитых странах. Неизвестно, увидим ли мы подобный рост и в развивающихся странах при «вестернизации» образа жизни? Впереди предстоит большая работа по расшифровке патогенеза заболевания и создания молекулярно-генетической классификации опухолей, помогающей клиницисту в выборе правильной терапии. Успехи лекарственного и хирургического методов лечения позволили излечивать большинство больных с ГО. Вместе с тем лечение больных внегонадными ГО средостения, а также больных с неблагоприятным прогнозом и рецидивами заболевания остаются нерешенной проблемой, требующей усиленного поиска эффективных методов лечения. Для больных, у которых шансы на исцеление высоки, наибольшее внимание следует уделять разработке таких методов лечения, которые, сохраняя высокую эффективность, обладали бы еще и минимальной токсичностью, в том числе и отдаленной. В фокусе внимания как онкологов, так и врачей других специальностей, должно быть качество жизни вылеченных больных ГО.

Список литературы

1. *Rajpert De-Meyts E., McGlynn K.A., Okamoto K.M., Jewett M.A.S., Bokemeyer C.* Testicular germ cell tumours. *Lancet.* 2016 Apr 23 – No. 387(10029). – P. 1762–74.

2. *Ulbright T.M., Amin M.B., Balzer B., et al. Germ cell tumours. In: Moch H., Humphrey P.A., Reuter V.E., Ulbright T.M. (eds).* WHO classifi cation of tumours of the urinary system and male genital Organs / 4th ed – Lyon – IARC Press – 2016. – P. 189–226.

3. Под ред. *Каприна А.Д., Старинского В.В., Петровой Г.В.* Злокачественные новообразования в России в 2015 году/М.: МНИОИ им. П.А. Герцена филиал ФГБУ «НМИРЦ» Минздрава России – 2017.

4. Internaional Agency For Research on Cancer. [Электронный ресурс]. – URL: http://globocan.iarc.fr/Pages/bar_sex_site_sel.aspx.

5. *Skakkebaek N.E., Rajpert-De Meyts E., Main K.M.* Testicular dysgenesis syndrome: an increasingly common developmental disorder with environmental aspects // *Hum Reprod* – 2001 – No. 16. – P. 972–78.

6. *Litchfield K., Levy M., Huddart R.A., Shipley J., Turnbull C.* The genomic landscape of testicular germ cell tumours: from susceptibility to treatment // *Nat Rev Urol* – 2016 Jul – No. 13(7). – P. 409–19.

7. *Elzinga-Tinke J.E, Dohle G.R., Looijenga L.H.J.* Etiology and early pathogenesis of malignant testicular germ cell tumors: towards possibilities for preinvasive diagnosis // *Asian Journal of Andrology* – 2015 – No. 17. – P. 381–393.

8. *Skakkebaek N.E.* Possible carcinoma-in-situ of the testis // *Lancet* – 1972 – No. 2. – P. 516–7.

9. *Hoei-Hansen C.E., Nielsen J.E., Almstrup K., Hansen M.A., Skakkebaek N.E., Rajpert-DeMeyts E., Leffers H.* Identification of genes differentially expressed in testes containing carcinoma in situ // *Mol Hum Reprod* – 2004 – No. 10. – P. 423–31.

10. *Oosterhuis J.W., Looijenga L.H.J.* Testicular germ-cell tumours in a broader perspective // *Nat Rev Cancer* – 2005 – No. 5. – P. 210–22.

11. *Biermann K., Heukamp L.C., Steger K., Zhou H., Franke F.E., Sonnack V., Brehm R., Berg J., Bastian P.J., Muller S.C., Wang-Eckert L., Buettner R.* Genome-wide expression profiling reveals new insights into pathogenesis and progression of testicular germ cell tumors // *Cancer Genomics Proteomics* – 2007 – No. 4. – P. 359–67.

12. *Sonne S.B., Almstrup K., Dalgaard M., Juncker A.S., Edsgard D., Ruban L., Harrison N.J., Schwager C., Abdollahi A., Huber P.E., Brunak S., Gjerdrum L.M., Moore H.D., Andrews P.W., Skakkebaek N.E., Rajpert-De Meyts E., Leffers H.* Analysis of gene expression profiles of microdissected cell populations indicates that testicular carcinoma in situ is an arrested gonocyte // *Cancer Res* – 2009 – No. 69. – P. 5241–50.

13. *Berney D.M., Looijenga L., Idrees M., Oosterhuis J.W., Rajpert-De Meyts E., Ulbright T.M., Skakkebaek N.E.* Germ cell neoplasia in situ (GCNIS). Evolution of the current nomenclature for testicular pre-invasive germ cell malignancy // *Histopathology* – 2016 – No. 37. – P. 458–61.

14. *Pierce G.B.* On the boundary between development and neoplasia. An interview with Professor G. Barry Pierce. Interview by Juan Arechaga // *Int J Dev Biol* – 1993 – No. 37. – P. 5–16.

15. *Lind G.E., Skotheim R.I., Fraga M.F., Abeler V.M., Esteller M., Lothe R.A.* Novel epigenetically deregulated genes in testicular cancer include homeobox genes and SCGB3A1 (HIN-1) // *J Pathol* – 2006 – No. 210. – P. 441–9.

16. *Looijenga L.H., Zafarana G., Grygalewicz B., Summersgill B., Debiec-Rychter M., Veltman J., Schoenmakers E.F., Rodriguez S., Jafer O., Clark J., van Kessel A.G., Shipley J., van Gurp R.J., Gillis A.J., Oosterhuis J.W.* Role of gain of 12p in germ cell tumour development // *Apmis* – 2003 – No. 111. – P. 161–71: discussion P. 172–3.

17. *Korkola J.E., Houldsworth J., Chadalavada R.S., Olshen A.B., Dobrzynski D., Reuter V.E., Bosl G.J., Chaganti R.S.* Down-regulation of stem cell genes, including those in a 200-kb gene cluster at 12p13.31, is associated with in vivo differentiation of human male germ cell tumors // *Cancer Res* – 2006 – No. 66. – P. 820–7.

18. *Rodriguez S., Jafer O., Goker H., Summersgill B.M., Zafarana G., Gillis A.J., van Gurp R.J., Oosterhuis J.W., Lu Y.J., Huddart R., Cooper C.S., Clark J., Looijenga L.H., Shipley J.M.* Expression profile of genes from 12p in testicular germ cell tumors of adolescents and adults associated with i (12p) and amplification at 12p11.2-p12.1 // *Oncogene* – 2003 – No. 22. – P. 1880–91.

19. *el-Naggar A.K., Ro J.Y., McLemore D., Ayala A.G., Batsakis J.G.* DNA ploidy in testicular germ cell neoplasms. Histogenetic and clinical implications // *Am J Surg Path*ol – 1992 – No. 16. – P. 611–8.

20. *Dıez-Torre A., Silvan U., Dıaz-Nu˜nez M., Aréchaga J.* The role of microenvironment in testicular germ cell tumors // *Cancer Biol Ther* - 2014 – No. 10. – P. 529–36.

21. *Gelmann E.P., Sawyers C.L., Frank J.* Molecular Oncology/New York – Cambridge University Press – 2013. [Электронный ресурс]. – URL: https://doi.org/10.1017/CBO9781139046947.

22. *Irie N., Weinberger L., Tang W.W.C., Kobayashi T., Viukov S., Manor Y.S., Dietmann S., Hanna J.H., Surani M.A.* SOX17 is a critical specifier of human primordial germ cell fate // *Cell* – 2015 – No. 160. – P. 253–68.

23. *Cavallo F., Graziani G., Antinozzi C., Feldman D.R., Houldsworth J., Bosl G.J., Chaganti R.S., Moynahan M.E., Jasin M., Barchi M.* Reduced proficiency in homologous recombination underlies the high sensitivity of embryonal carcinoma testicular germ cell tumors to Cisplatin and poly (adp-ribose) polymerase inhibition // *PLoS ONE* – 2012 – No. 7. – e51563.

24. *Cavallo F., Feldman D.R., Barchi M.* Revisiting DNA damage repair, p53-mediated apoptosis and cisplatin sensitivity in germ cell tumors // *Int J Dev Biol* – 2013 – No. 57. – P. 273–280.

25. *Grande L., Bretones G., Rosa-Garrido M., Garrido-Martin E.M., Hernandez T., Fraile S., Botella L., de Alava E., Vidal A., Garcia del Muro X., Villanueva A., Delgado M.D., Fernandez-Luna J.L.* Transcription factors Sp1 and p73 control the expression of the proapoptotic protein NOXA in the response of testicular embryonal carcinoma cells to cisplatin // *J Biol Chem* – 2012 – No. 287. – P. 26495–26505.

26. *Cheng L., Sung M.T., Cossu-Rocca P., Jones T.D., MacLennan G.T., De Jong J., Lopez-Beltran A., Montironi R., Looijenga L.H.* OCT4: biological functions and clinical applications as a marker of germ cell neoplasia // *J Pathol* – 2007 – No. 211. – P.1–9.

27. *International Germ Cell Cancer Collaborative Group.* International Germ Cell Consensus Classification: a prognostic factor-based staging system for metastatic germ cell cancers // *J Clin Oncol* – 1997 – No. 15. – P. 594–603.

28. *Трякин А.А.* Лекарственное и комбинированное лечение герминогенных опухолей у мужчин. Диссертация доктора медицинских наук: 14.00.12 [Место защиты: ФГБУ «РОНЦ им. Н.Н.Блохина» МЗ РФ]; – Москва, 2015. – 254 с.

29. *Oldenburg J., Fosså S.D., Nuver J., Heidenreich A., Schmoll H-J., Bokemeyer C., Horwich A., Beyer J., Kataja V.* Testicular seminoma and non-seminoma: ESMO Clinical Practice Guidelines for diagnosis, treatment and follow-up // *Ann Oncol* – 2013 – No. 24(6). – vi125-vi132.

30. *Трякин А. А., Гладков О. А., Матвеев В. Б., Моисеенко Ф. В., Полоцкий Б. Е., Проценко С. А., Тюляндин С. А., Федянин М. Ю.* Практические рекомендации по лечению герминогенных опухолей у мужчин // *Злокачественные опухоли* – 2016 – № 4, Спецвыпуск 2 –353–366.

31. *de Wit R., Skoneczna I., Daugaard G., De Santis M., Garin A., Aass N., Witjes A.J., Albers P., White J.D., Germa-Lluch J.R., Marreaud S., Collette L.* Randomized phase III study comparing paclitaxel-bleomycin, etoposide, and cisplatin (BEP) to standard BEP in intermediate-prognosis germ-cell cancer: intergroup study EORTC 30983 // *J Clin Oncol* – 2012 Mar 10 – No. 30(8). – P. 792–9.

32. *Seidel C., Daugaard G., Tryakin A.* Intermediate prognosis in metastatic germ cell tumors (IPGCT) – outcome and prognostic factors // in press – 2017.

33. *Tryakin A., Fedyanin M., Fainstein I., Sergeev J., Polockij B., Matveev V., Zakharova T., Garin A., Tjulandin S.* Paclitaxel + BEP (T-BEP) regimen as induction chemotherapy in poor prognosis patients with nonseminomatous germ cell tumors: a phase II study // *Urology* – 2011 Sep – No. 78(3). – P. 620-5.

34. *Tryakin A., Fedyanin M., Sergeev U., Bulanov A., Ahmedov B., Zakharova T., Mitin A., Fainstein I., Garin A., Tjulandin S.* Two-weekly accelerated BEP (aBEP) regimen as induction chemotherapy in intermediate and poor prognosis patients (pts) with nonseminomatous germ cell tumors (NSGCT): Efficacy results of phase II trial // *J Clin Oncol* – 2015 – No. 33. – suppl – abstr e15566.

35. *Feldman D.R., Lorch A., Kramar A., Albany C., Einhorn L.H., Giannatempo P., Necchi A., Flechon A., Boyle H., Chung P., Huddart R.A., Bokemeyer C., Tryakin A., Sava T., Winquist E.W., De Giorgi U., Aparicio J., Sweeney C.J., Cohn Cedermark G., Beyer J., Powles T.* Brain Metastases in Patients With Germ Cell Tumors: Prognostic Factors and Treatment Options – An Analysis From the Global Germ Cell Cancer Group // *J Clin Oncol* – 2016 Feb 1 – No. 34(4). – P. 345–51.

36. *Steyerberg E.W., Keizer H.J., Fosså S.D., Sleijfer D.T., Toner G.C., Schraffordt Koops H., Mulders P.F., Messemer J.E., Ney K., Donohue J.P.* Prediction of residual retroperitoneal mass histology after chemotherapy for metastatic nonseminomatous germ cell tumor: multivariate analysis of individual patient data from six study groups // *J Clin Oncol* – 1995 May – No. 13(5). – P. 1177–87.

37. *Carver B.S., Serio A.M., Bajorin D., Motzer R.J., Stasi J., Bosl G.J., Vickers A.J., Sheinfeld J.* Improved clinical outcome in recent years for men with metastatic nonseminomatous germ cell tumors // *J Clin Oncol* – 2007 Dec 10 – No. 25(35). – P. 5603–8.

38. *Spiess P.E., Brown G.A., Pisters L.L., Liu P., Tu S.M., Evans J.G., Kamat A.M., Black P., Tannir N.M.* Viable malignant germ cell tumor in the postchemotherapy retroperitoneal lymph node dissection specimen: can it be predicted using clinical parameters? // *Cancer.* – 2006 Oct 1 – No. 107(7). – P. 1503–10. [Электронный ресурс]. – URL: https://www.ncbi.nlm.nih.gov/pubmed/?term=Viable+malignant+germ+cell+tumor+in+the+postchemotherapy+retroperitoneal+lymph+node+dissection+specimen%3A+can+it+be+predicted+using+clinical+parameters%3F.

39. *Fizazi K., Oldenburg J., Dunant A., Chen I., Salvioni R., Hartmann J.T., De Santis M., Daugaard G., Flechon A., de Giorgi U., Tjulandin S., Schmoll H.J., Bouzy J., Fossa S.D., Fromont G.* Assessing prognosis and optimizing treatment in patients with postchemotherapy viable nonseminomatous germ-cell tumors (NSGCT): results of the sCR2 international study // *Ann Oncol* – 2008 Feb – No. 19(2). – P. 259–64. [Электронный ресурс]. – URL: https://www.ncbi.nlm.nih.gov/pubmed/?term=Assessing+prognosis+and+optimizing+treatment+in+patients+with+postchemotherapy+viable+nonseminomatous+germ-cell+tumors+%28NSGCT%29%3A+results+of+the+sCR2+international+study.

40. *Hendry W.F., Norman A.R., Dearnaley D.P., Fisher C., Nicholls J., Huddart R.A., Horwich A.* Metastatic nonseminomatous germ cell tumors of the testis: results of elective and salvage surgery for patients with residual retroperitoneal masses // *Cancer* – 2002 Mar 15 – No. 94(6). – P. 1668–7.

41. *International Prognostic Factors Study Group, Lorch A., Beyer J., Bascoul-Mollevi C., Kramar A., Einhorn L.H., Necchi A., Massard C., De Giorgi U., Fléchon A., Margolin K.A., Lotz J.P., Germa Lluch J.R., Powles T., Kollmannsberger C.K.* Prognostic Factors in Patients With Metastatic Germ Cell Tumors Who Experienced Treatment Failure With Cisplatin-Based First-Line Chemotherapy // *J Clin Oncol* – 2010 Nov 20 – No. 28(33). – P. 4906–11.

42. *Loehrer P.J., Gonin R., Nichols C.R., Weathers T., Einhorn L.H.* Vinblastine plus ifosfamide plus cisplatin as initial salvage therapy in recurrent germ cell tumor // *J Clin Oncol* – 1998 Jul – No. 16(7). – P. 2500–4.

43. *Mead G.M., Cullen M.H., Huddart R., Harper P., Rustin G.J., Cook P.A., Stenning S.P., Mason M.* MRC Testicular Tumour Working Party. A phase II trial of TIP (paclitaxel, ifosfamide and cisplatin) given as second-line (post-BEP) salvage chemotherapy for patients with metastatic germ cell cancer: a medical research council trial // *Br J Cancer* – 2005 Jul 25 – No. 93(2). – P. 178–84.

44. *Kondagunta G.V., Bacik J., Donadio A., Bajorin D., Marion S., Sheinfeld J., Bosl G.J., Motzer R.J.* Combination of paclitaxel, ifosfamide, and cisplatin is an effective second-line therapy for patients with relapsed testicular germ cell tumors // *J Clin Oncol* – 2005 Sep 20 – No. 23(27). – P. 6549–55.

45. *Pico J.L., Rosti G., Kramar A., Wandt H., Koza V., Salvioni R., Theodore C., Lelli G., Siegert W., Horwich A., Marangolo M., Linkesch W., Pizzocaro G., Schmoll H-J., Bouzy J., Droz J.P., Biron P.* Genito-Urinary Group of the French Federation of Cancer Centers (GETUG-FNCLCC), France; European Group for Blood and Marrow Transplantation (EBMT). A randomised trial of high dose chemotherapy in the salvage treatment of patients failing first-line platinum chemotherapy for advanced germ cell tumours // *Ann Oncol* – 2005 Jul – No. 16(7). – P. 1152–9.

46. *Haugnes H.S., Aass N., Fosså S.D., Dahl O., Klepp O., Wist E.A., Svartberg J., Wilsgaard T., Bremnes R.M.* Components of the metabolic syndrome in long-term survivors of testicular cancer // *Ann Oncol* – 2007 Feb – No. 18(2). – P. 241–8.

47. *Fung C., Fossa S.D, Milano M.T., Sahasrabudhe D.M., Peterson D.R., Travis L.B.* Cardiovascular disease mortality after chemotherapy or surgery for testicular nonseminoma: a population-based study // *J Clin Oncol* – 2015 Oct 1 – No. 33(28). – P. 3105–15.

References

1. *Rajpert De-Meyts E., McGlynn K.A., Okamoto K.M., Jewett M.A.S., Bokemeyer C.* Testicular germ cell tumours. *Lancet.* 2016 Apr 23; 387(10029): 1762-74. doi: 10.1016/S0140-6736(15)00991-5.

2. *Ulbright T.M., Amin M.B., Balzer B., et al. Germ cell tumours. In: Moch H., Humphrey P.A., Reuter V.E., Ulbright T.M. (eds).* WHO classifi cation of tumours of the urinary system and male genital Organs, 4th ed. Lyon: IARC Press, 2016: 189–226.

3. *Kaprin A.D., Starinskyi V.V., Petrova G.V. ed.* Malignant neoplasms I Russia in 2015. Moscow: Herzen State Pedagogical University of Russia, 2017. (In Russ).

4. Internaional Agency For Research on Cancer. [Электронный ресурс]. – URL: http://globocan.iarc.fr/Pages/bar_sex_site_sel.aspx.

5. *Skakkebaek N.E., Rajpert-De Meyts E., Main K.M.* Testicular dysgenesis syndrome: an increasingly common developmental disorder with environmental aspects. *Hum Reprod.* 2001; 16: 972-78.

6. *Litchfield K., Levy M., Huddart R.A., Shipley J., Turnbull C.* The genomic landscape of testicular germ cell tumours: from susceptibility to treatment. *Nat Rev Urol.* 2016 Jul; 13(7): 409-19. doi: 10.1038/nrurol.2016.107.

7. *Elzinga-Tinke J.E, Dohle G.R., Looijenga L.H.J.* Etiology and early pathogenesis of malignant testicular germ cell tumors: towards possibilities for preinvasive diagnosis. *Asian Journal of Andrology.* 2015; 17: 381–393. doi: 10.4103/1008-682X.148079.

8. *Skakkebaek N.E.* Possible carcinoma-in-situ of the testis. *Lancet.* 1972; 2: 516-7.

9. *Hoei-Hansen C.E., Nielsen J.E., Almstrup K., Hansen M.A., Skakkebaek N.E., Rajpert-DeMeyts E., Leffers H.* Identification of genes differentially expressed in testes containing carcinoma in situ. *Mol Hum Reprod.* 2004; 10: 423-31.

10. *Oosterhuis J.W., Looijenga L.H.J.* Testicular germ-cell tumors in a broader perspective. *Nat Rev Cancer.* 2005; 5:210-22.

11. *Biermann K., Heukamp L.C., Steger K., Zhou H., Franke F.E., Sonnack V., Brehm R., Berg J., Bastian P.J., Muller S.C., Wang-Eckert L., Buettner R.* Genome-wide expression profiling reveals new insights into pathogenesis and progression of testicular germ cell tumors. *Cancer Genomics Proteomics.* 2007; 4: 359-67.

12. *Sonne S.B., Almstrup K., Dalgaard M., Juncker A.S., Edsgard D., Ruban L., Harrison N.J., Schwager C., Abdollahi A., Huber P.E., Brunak S., Gjerdrum L.M., Moore H.D., Andrews P.W., Skakkebaek N.E., Rajpert-De Meyts E., Leffers H.* Analysis of gene expression profiles of microdissected cell populations indicates that testicular carcinoma in situ is an arrested gonocyte. *Cancer Res.* 2009; 69: 5241-50. doi: 10.1158/0008-5472.CAN-08-4554.

13. *Berney D.M., Looijenga L., Idrees M., Oosterhuis J.W., Rajpert-De Meyts E., Ulbright T.M., Skakkebaek N.E.* Germ cell neoplasia in situ (GCNIS). Evolution of the current nomenclature for testicular pre-invasive germ cell malignancy. *Histopathology.* 2016; 37: 458-61. doi: 10.1111/his.12958.

14. *Pierce G.B.* On the boundary between development and neoplasia. An interview with Professor G. Barry Pierce. Interview by Juan Arechaga. *Int J Dev Biol.* 1993; 37: 5-16.

15. *Lind G.E., Skotheim R.I., Fraga M.F., Abeler V.M., Esteller M., Lothe R.A.* Novel epigenetically deregulated genes in testicular cancer include homeobox genes and SCGB3A1 (HIN-1). *J Pathol.* 2006; 210: 441-9.

16. *Looijenga L.H., Zafarana G., Grygalewicz B., Summersgill B., Debiec-Rychter M., Veltman J., Schoenmakers E.F., Rodriguez S., Jafer O., Clark J., van Kessel A.G., Shipley J., van Gurp R.J., Gillis A.J., Oosterhuis J.W.* Role of gain of 12p in germ cell tumour development. *Apmis.* 2003; 111:161-71: discussion 172-3.

17. *Korkola J.E., Houldsworth J., Chadalavada R.S., Olshen A.B., Dobrzynski D., Reuter V.E., Bosl G.J., Chaganti R.S.* Down-regulation of stem cell genes, including those in a 200-kb gene cluster at 12p13.31, is associated with in vivo differentiation of human male germ cell tumors. *Cancer Res.* 2006; 66: 820-7.

18. *Rodriguez S., Jafer O., Goker H., Summersgill B.M., Zafarana G., Gillis A.J., van Gurp R.J., Oosterhuis J.W., Lu Y.J., Huddart R., Cooper C.S., Clark J., Looijenga L.H., Shipley J.M.* Expression profile of genes from 12p in testicular germ cell tumors of adolescents and adults associated with i (12p) and amplification at 12p11.2-p12.1. *Oncogene.* 2003;22: 1880-91.

19. *el-Naggar A.K., Ro J.Y., McLemore D., Ayala A.G., Batsakis J.G.* DNA ploidy in testicular germ cell neoplasms. Histogenetic and clinical implications. *Am J Surg Path*ol. 1992; 16: 611-8.

20. *Dıez-Torre A., Silvan U., Dıaz-Nu˜nez M., Aréchaga J.* The role of microenvironment in testicular germ cell tumors. *Cancer Biol Ther.* 2014; 10: 529-36. doi: 10.4161/cbt.10.6.13227.

21. *Gelmann E.P., Sawyers C.L., Frank J.* Molecular Oncology. New York: Cambridge University Press; 2013. [Электронный ресурс]. – URL: https://doi.org/10.1017/CBO9781139046947.

22. *Irie N., Weinberger L., Tang W.W.C., Kobayashi T., Viukov S., Manor Y.S., Dietmann S., Hanna J.H., Surani M.A.* SOX17 is a critical specifier of human primordial germ cell fate. *Cell.* 2015; 160: 253-68. doi: 10.1016/j.cell.2014.12.013.

23. *Cavallo F., Graziani G., Antinozzi C., Feldman D.R., Houldsworth J., Bosl G.J., Chaganti R.S., Moynahan M.E., Jasin M., Barchi M.* Reduced proficiency in homologous recombination underlies the high sensitivity of embryonal carcinoma testicular germ cell tumors to Cisplatin and poly (adp-ribose) polymerase inhibition. *PLoS ONE.* 2012; 7; e51563. doi: 10.1371/journal.pone.0051563.

24. *Cavallo F., Feldman D.R., Barchi M.* Revisiting DNA damage repair, p53-mediated apoptosis and cisplatin sensitivity in germ cell tumors. *Int J Dev Biol.* 2013; 57; 273-280. doi: 10.1387/ijdb.130135mb.

25. *Grande L., Bretones G., Rosa-Garrido M., Garrido-Martin E.M., Hernandez T., Fraile S., Botella L., de Alava E., Vidal A., Garcia del Muro X., Villanueva A., Delgado M.D., Fernandez-Luna J.L.* Transcription factors Sp1 and p73 control the expression of the proapoptotic protein NOXA in the response of testicular embryonal carcinoma cells to cisplatin. *J Biol Chem.* 2012; 287; 26495-26505. doi: 10.1074/jbc.M112.376319.

26. *Cheng L., Sung M.T., Cossu-Rocca P., Jones T.D., MacLennan G.T., De Jong J., Lopez-Beltran A., Montironi R., Looijenga L.H.* OCT4: biological functions and clinical applications as a marker of germ cell neoplasia. *J Pathol.* 2007; 211; 1-9.

27. *International Germ Cell Cancer Collaborative Group.* International Germ Cell Consensus Classification: a prognostic factor-based staging system for metastatic germ cell cancers. *J Clin Oncol.* 1997;15:594-603.

28. *Tryakin A.A.* Medicinal and combined treatment of germ cell tumors in men. Diss. on Doctor of Medicine: 14.00.12; N.N. Blokhin Russian Cancer Research Center, 2015. (In Russ).

29. *Oldenburg J., Fosså S.D., Nuver J., Heidenreich A., Schmoll H-J., Bokemeyer C., Horwich A., Beyer J., Kataja V.* Testicular seminoma and non-seminoma: ESMO Clinical Practice Guidelines for diagnosis, treatment and follow-up. *Ann Oncol.* 2013: 24(6): vi125-vi132. doi: https://doi.org/10.1093/annonc/mdt304.

30. *Tryakin A.A., Gladkov O.A., Matveev V.B., Moiseenko F.V., Polocki B.E., Procenko S.A., Tjulandin S.A., Fedyanin M.Y.* Prakticheskie recomendacii po lecheniu germinogennih opuholey u migchin [Practical recomandations for traetment of germ cell tumors in men]. *Malignant tumors.* 2016; 4(2): 353-366. (In Russ). doi: 10.18027/2224-5057-2016-4s2-353-366.

31. *de Wit R., Skoneczna I., Daugaard G., De Santis M., Garin A., Aass N., Witjes A.J., Albers P., White J.D., Germa-Lluch J.R., Marreaud S., Collette L.* Randomized phase III study comparing paclitaxel-bleomycin, etoposide, and cisplatin (BEP) to standard BEP in intermediate-prognosis germ-cell cancer: intergroup study EORTC 30983. *J Clin Oncol.* 2012 Mar 10; 30(8): 792-9. doi: 10.1200/JCO.2011.37.0171.

32. *Seidel C., Daugaard G., Tryakin A.* Intermediate prognosis in metastatic germ cell tumors (IPGCT) – outcome and prognostic factors. 2017, in press.

33. *Tryakin A., Fedyanin M., Fainstein I., Sergeev J., Polockij B., Matveev V., Zakharova T., Garin A., Tjulandin S.* Paclitaxel + BEP (T-BEP) regimen as induction chemotherapy in poor prognosis patients with nonseminomatous germ cell tumors: a phase II study. *Urology.* 2011 Sep; 78(3): 620-5. doi: 10.1016/j.urology.2011.05.005.

34. *Tryakin A., Fedyanin M., Sergeev U., Bulanov A., Ahmedov B., Zakharova T., Mitin A., Fainstein I., Garin A., Tjulandin S.* Two-weekly accelerated BEP (aBEP) regimen as induction chemotherapy in intermediate and poor prognosis patients (pts) with nonseminomatous germ cell tumors (NSGCT): Efficacy results of phase II trial. *J Clin Oncol.* 2015; 33(suppl): abstr e15566.

35. *Feldman D.R., Lorch A., Kramar A., Albany C., Einhorn L.H., Giannatempo P., Necchi A., Flechon A., Boyle H., Chung P., Huddart R.A., Bokemeyer C., Tryakin A., Sava T., Winquist E.W., De Giorgi U., Aparicio J., Sweeney C.J., Cohn Cedermark G., Beyer J., Powles T.* Brain Metastases in Patients With Germ Cell Tumors: Prognostic Factors and Treatment Options – An Analysis From the Global Germ Cell Cancer Group. *J Clin Oncol.* 2016 Feb 1; 34(4): 345-51. doi: 10.1200/JCO.2015.62.7000.

36. *Steyerberg E.W., Keizer H.J., Fosså S.D., Sleijfer D.T., Toner G.C., Schraffordt Koops H., Mulders P.F., Messemer J.E., Ney K., Donohue J.P.* Prediction of residual retroperitoneal mass histology after chemotherapy for metastatic non-seminomatous germ cell tumor: multivariate analysis of individual patient data from six study groups. *J Clin Oncol.* 1995 May; 13(5): 1177-87.

37. *Carver B.S., Serio A.M., Bajorin D., Motzer R.J., Stasi J., Bosl G.J., Vickers A.J., Sheinfeld J.* Improved clinical outcome in recent years for men with metastatic nonseminomatous germ cell tumors. *J Clin Oncol.* 2007 Dec 10; 25(35): 5603-8.

38. *Spiess P.E., Brown G.A., Pisters L.L., Liu P., Tu S.M., Evans J.G., Kamat A.M., Black P., Tannir N.M.* Viable malignant germ cell tumor in the postchemotherapy retroperitoneal lymph node dissection specimen: can it be predicted using clinical parameters? *Cancer.* 2006 Oct 1; 107(7): 1503-10.

39. *Fizazi K., Oldenburg J., Dunant A., Chen I., Salvioni R., Hartmann J.T., De Santis M., Daugaard G., Flechon A., de Giorgi U., Tjulandin S., Schmoll H.J., Bouzy J., Fossa S.D., Fromont G.* Assessing prognosis and optimizing treatment in patients with postchemotherapy viable nonseminomatous germ-cell tumors (NSGCT): results of the sCR2 international study. *Ann Oncol.* 2008 Feb; 19(2): 259-64.

40. *Hendry W.F., Norman A.R., Dearnaley D.P., Fisher C., Nicholls J., Huddart R.A., Horwich A.* Metastatic nonseminomatous germ cell tumors of the testis: results of elective and salvage surgery for patients with residual retroperitoneal masses. *Cancer.* 2002 Mar 15; 94(6): 1668-7.

41. *International Prognostic Factors Study Group, Lorch A., Beyer J., Bascoul-Mollevi C., Kramar A., Einhorn L.H., Necchi A., Massard C., De Giorgi U., Fléchon A., Margolin K.A., Lotz J.P., Germa Lluch J.R., Powles T., Kollmannsberger C.K.* Prognostic Factors in Patients With Metastatic Germ Cell Tumors Who Experienced Treatment Failure With Cisplatin-Based First-Line Chemotherapy. *J Clin Oncol.* 2010 Nov 20; 28(33): 4906-11. doi: 10.1200/JCO.2009.26.8128.

42. *Loehrer P.J., Gonin R., Nichols C.R., Weathers T., Einhorn L.H.* Vinblastine plus ifosfamide plus cisplatin as initial salvage therapy in recurrent germ cell tumor. *J Clin Oncol.* 1998 Jul; 16(7): 2500-4.

43. *Mead G.M., Cullen M.H., Huddart R., Harper P., Rustin G.J., Cook P.A., Stenning S.P., Mason M.* MRC Testicular Tumour Working Party. A phase II trial of TIP (paclitaxel, ifosfamide and cisplatin) given as second-line (post-BEP) salvage chemotherapy for patients with metastatic germ cell cancer: a medical research council trial. *Br J Cancer.* 2005 Jul 25; 93(2): 178-84.

44. *Kondagunta G.V., Bacik J., Donadio A., Bajorin D., Marion S., Sheinfeld J., Bosl G.J., Motzer R.J.* Combination of paclitaxel, ifosfamide, and cisplatin is an effective second-line therapy for patients with relapsed testicular germ cell tumors. *J Clin Oncol.* 2005 Sep 20; 23(27): 6549-55.

45. *Pico J.L., Rosti G., Kramar A., Wandt H., Koza V., Salvioni R., Theodore C., Lelli G., Siegert W., Horwich A., Marangolo M., Linkesch W., Pizzocaro G., Schmoll H-J., Bouzy J., Droz J.P., Biron P.* Genito-Urinary Group of the French Federation of Cancer Centers (GETUG-FNCLCC), France; European Group for Blood and Marrow Transplantation (EBMT). A randomised trial of high dose chemotherapy in the salvage treatment of patients failing first-line platinum chemotherapy for advanced germ cell tumours. *Ann Oncol.* 2005 Jul; 16(7): 1152-9.

46. *Haugnes H.S., Aass N., Fosså S.D., Dahl O., Klepp O., Wist E.A., Svartberg J., Wilsgaard T., Bremnes R.M.* Components of the metabolic syndrome in long-term survivors of testicular cancer. *Ann Oncol.* 2007 Feb; 18(2): 241-8.

47. *Fung C., Fossa S.D, Milano M.T., Sahasrabudhe D.M., Peterson D.R., Travis L.B.* Cardiovascular disease mortality after chemotherapy or surgery for testicular nonseminoma: a population-based study. *J Clin Oncol.* 2015 Oct 1; 33(28): 3105-15. doi: 10.1200/JCO.2014.60.3654.