КОМПЬЮТЕРНО-ТОМОГРАФИЧЕСКИЕ АСПЕКТЫ ДИАГНОСТИКИ ПРИСОЕДИНЕНИЯ ВТОРИЧНОЙ БАКТЕРИАЛЬНОЙ ПНЕВМОНИИ У ПАЦИЕНТОВ С НОВОЙ КОРОНАВИРУСНОЙ ИНФЕКЦИЕЙ (COVID-19)

Абович Ю.А.[1,2], Бронов О.Ю.[1], Гусаров В.Г.[1], Теплых Б.А.[1], Камышова Д.А.[1], Соломанников В.М.[1]

1- ФГБУ «Национальный медико-хирургический Центр им. Н.И. Пирогова» Минздрава России.
г. Москва, Россия.
2- ФГАОУ ВО «Российский Национальный Исследовательский Медицинский Университет им. Н.И. Пирогова».
г. Москва, Россия.

Цель исследования. Разработать диагностические компьютерно-томографические критерии для ранней идентификации присоединения вторичной бактериальной пневмонии у пациентов с поражением легких при новой коронавирусной инфекции, чтобы обеспечить своевременное выявление и лечение бактериальных легочных осложнений при COVID-19.

Материалы и методы. Исследование представляет собой ретроспективное когортное исследование, выполненное на группе больных (n=58), проходивших лечение в НМХЦ имени Н.И. Пирогова в период с 01.03.2020 г. по 15.06.2020 г. по поводу новой коронавирусной инфекции. Исходя из клинико-лабораторных данных, была выделена группа пациентов (n=26) с подозрением на присоединение бактериальной инфекции. Для данной группы, в сравнении с группой пациентов с «неосложненными» вирусными пневмониями (n=32), были сформулированы и проанализированы компьютерно-томографические признаки с последующим статистическим анализом.

Результаты. Наиболее информативными КТ-признаками присоединившейся вторичной бактериальной пневмонии в нашем исследовании являлись: участки консолидации, соответствующие сегментарному строению легких; граница консолидации, проходящая по междолевой плевре; консолидация, возникающая на фоне неизмененной паренхимы в течение последних 5-7 дней, а также симптом воздушной бронхограммы, при котором бронхи прослеживаются линейными воздушными структурами от центральных до периферических отделов.

Заключение. Компьютерная томография может быть эффективно использована наряду с клинико-лабораторными показателями для дифференциальной диагностики истинно вирусной COVID-19 пневмонии и присоединившейся бактериальной инфекции..

Ключевые слова: новая коронавирусная инфекция, COVID-19, компьютерная томография, вторичная бактериальная пневмония.

Контактный автор: Абович Ю.А., Email: abovich@mail.ru

Для цитирования: Абович Ю.А., Бронов О.Ю., Гусаров В.Г., Теплых Б.А., Камышова Д.А., Соломанников В.М. Компьютерно-томографические аспекты диагностики присоединения вторичной бактериальной пневмонии у пациентов с новой коронавирусной инфекцией (COVID-19). REJR 2020; 10(4):21-35. DOI:10.21569/2222-7415-2020-10-4-21-35.

Статья получена: **18.08.20** **Статья принята:** **19.09.20**

BACTERIAL PNEUMONIA COMPLICATING SARS-COV-2: COMPUTED TOMOGRAPHY ASPECTS

Abovich Yu.A.[1,2], Bronov O.Yu.[1], Gusarov V.G.[1], Teplykh B.A.[1], Kamyshova D.A.[1], Solomannikov V.M.[1]

1 - FSBI "National medical-surgical N.I. Pirogov Center". Moscow, Russia
2 FSAEI HE "N.I. Pirogov Russian National Research Medical University". Moscow, Russia

Purpose. To determine computed tomography diagnostic criteria for early identification of bacterial infection complicating SARS-CoV-2 viral pneumonia, to provide detection and timely treat the secondary bacterial lung complications in patients with COVID-19 infection.

Materials and methods. This study was designed as a retrospective cohort clinical trial. The total of 58 patients was enrolled. All of them had received medical treatment in Pirogov National Medical and Surgical Center, Moscow from 01.03.2020 to 15.06.2020 due to the SARS-CoV-2 infection. The cohort was subdivided into two groups that included 26 and 32 patients, respectively. In the first group (n = 26) was made based on clinical course of the disease and laboratory findings, the secondary bacterial infection on top of the preexisting viral lesions was detect and treated. The patients that showed no clinical or laboratory signs of secondary infection (n = 32) were included in the second control group. All of the radiographic (CT) findings in both groups were listed and subsequently thoroughly analyzed by means of statistics.

Results. The most informative CT features of associated secondary bacterial pneumonia in our study were: areas of consolidation corresponding to the segmental structure of the lungs; the border of consolidation, mostly following the interlobar pleura; consolidation that occurs during the last 5-7 days in the area with unchanged parenchyma on initial scan. It was also noted specific subtype of air bronchogram, which included easily traceable bronchi from central areas to periphery.

Conclusion. Computed tomography can be efficiently used with clinical and laboratory criteria to determine the secondary bacterial infection complicating SARS-CoV-2 viral pneumonia.

Keywords: new coronavirus infection, COVID-19, computed tomography, secondary bacterial pneumonia

Corresponding author: Abovich Yu.A. E-mail: abovich@mail.ru

For citation: Abovich Yu.A., Bronov O.Yu., Gusarov V.G., Teplykh B.A., Kamyshova D.A., Solomannikov V.M. Bacterial pneumonia complicating SARS-COV-2: computed tomography aspects. REJR 2020; 10(4):21-35. DOI:10.21569/2222-7415-2020-10-4-21-35.

.

Received: **18.08.20** **Accepted:** **19.08.20**

Респираторные вирусные инфекции (в том числе новый коронавирус SARS-CoV-2) повреждают дыхательные пути в результате прямого патогенного воздействия, которое может в дальнейшем привести к развитию вторичной бактериальной инфекции [1, 2] и значительно ухудшить прогноз пациента.

Известно, что большинство смертельных случаев во время вспышки гриппа в 1918 г. [3, 4], а также пандемического гриппа A (H1N1) в 2009 г. были связаны с последующим присоединением бактериальной инфекции, особенно вызванной Streptococcus pneumoniae [3, 5]. Несмотря на доказанную важность сопутствующих инфекций в степени тяжести респираторных заболеваний, они недостаточно изучены во время крупных вспышек респираторных инфекций. Чжоу и коллеги показали, что при пандемии новой коронавирусной инфекцией (COVID-19) у 50% умерших пациентов были признаки вторичного бактериального инфицирования [6]. Недавнее большое обзорное международное исследование с анализом большого количества пациентов, показало, что течение COVID-19 осложнялось присоединением как бактериальной, так и грибковой инфекции [7].

Диагностика сопутствующих инфекционных осложнений является сложной проблемой. Может иметь место хроническое воспаление бактериальной природы, являющееся «фоном» для вирусной инфекции. Кроме того, у пациен-

тов может развиться вторичная внутрибольничная инфекция. Пациентам с крайне тяжелым течением COVID-19 зачастую длительное время проводится инвазивная искусственная вентиляция легких, что повышает вероятность возникновения вторичных инфекций. В настоящее время в 74,5% случаев пациенты с COVID-19, поступающие в отделения интенсивной терапии, уже получают антибактериальную терапию, что приводит к снижению чувствительности микробиологического тестирования [7]. Таким образом, существует необходимость в разработке диагностических рентгенологических (компьютерно-томографических) критериев и алгоритмов для ранней идентификации бактериальных инфекций, чтобы обеспечить своевременное выявление и лечение бактериальных легочных осложнений при COVID-19.

В нашем исследовании мы проанализировали роль компьютерной томографии (КТ) в диагностике вторичной бактериальной инфекции у пациентов с вирусным повреждением легких на фоне COVID-19, ретроспективно проанализировав компьютерные томограммы больных новой коронавирусной инфекцией, у которых по клинико-лабораторным данным отмечалось присоединение вторичной бактериальной инфекции.

Материалы и методы.

Пациенты.

Данное исследование представляет собой ретроспективное когортное исследование, выполненное на группе больных, проходивших лечение в НМХЦ имени Н.И. Пирогова в период с 06.03.2020 г. по 15.06.2020 г. с подтвержденным методом полимеразной цепной реакции (ПЦР) диагнозом вирусной пневмонии, вызванной SARS – CoV - 2. Размер выборки составил 58 человек.

Все пациенты были подразделены на две группы, исходя из абсолютных значений прокальцитонина (ПКТ) на пике инфекции (> 0.2 нг/мл для пациентов с вторичной инфекцией), положительных посевов крови и/или мокроты (при их наличии). Указанные параметры выступали в качестве основных критериев включения. К параметрам исключения относились: 1) недавно перенесенная травма, хирургическое вмешательство (за исключением трахеостомии) или ожог; 2) любой из подтипов кардиогенного шока; 3) хроническая болезнь почек (ст. более 3а); 4) подтвержденный микоз или паразитарная инфекция; 5) подтвержденное злокачественное образование; 6) подтвержденный очаг инфекции за пределами тканей легких.

В первую группу были включены пациенты с низкими абсолютными значениями ПКТ и отрицательными посевами. Размер выборки составил 32 пациента. Во вторую группу были включены пациенты с подтвержденной вторичной бактериальной инфекцией. Размер выборки составил 26 пациента. Для пациентов из группы 2 даты анализируемых изображений выбирались в соответствии с пиковыми значениями ПКТ. В качестве референсных были выбраны предыдущие исследования для каждого пациента.

Методика КТ и интерпретация изображений.

Все КТ грудной клетки производились в соответствии со стандартными протоколами. В общей сложности 58 пациентов были обследованы с помощью компьютерного томографа Phillips «Brilliance CT 64 slice», реконструкция выполнена срезами толщиной 1 мм. Параметры сканирования были следующими: 120 кВольт, 70 мА, коллиматор 1,5 мм, матрица восстановления 512 × 512, толщина среза 1,0 мм и алгоритм высокого пространственного разрешения. Диапазон сканирования включал органы грудной клетки от первых ребер до диафрагмы. Все пациенты были обследованы в положении на спине, без введения контрастного вещества. После отбора, исследования были анонимизированы и предоставлены для анализа трем рентгенологам, с опытом работы 3 года, 10 и 19 лет соответственно, для последующего независимого анализа; расхождения решались путем консенсуса.

К параметрам, вынесенным для анализа на КТ-изображениях, относились:

1) Форма и размер зон консолидации, которые могли быть представлены: небольшими локальными участками любой формы (до 20 мм); округлыми или овальными участками (рис. 1 а, в), полигональными участками (рис. 1 ,д), треугольными участками (рис. 1 г), а также участками, соответствующими сегментарному строению легких (рис. 1 е).

2) Контур участков консолидации. Контуры могли быть ровными (рис. 1 в, г), неровными (рис. 1 б, Дд), а также проходящими по границе междолевой плевры (рис. 1 е).

3) Структура консолидации по плотности определялась как неоднородная (диапазон плотностей от матового стекла до консолидации, рис.1 д); или однородная, представляющая собой участки достаточно однородной консолидации без наличия внутри консолидации матового стекла (рис. 1 в).

Воздушная бронхограмма на фоне консолидации, могла быть представлена линейными воздушными структурами (рис. 1 е), таким образом, что на аксиальных срезах бронхи прослеживались от прикорневых отделов практически до периферии. В противном же случае, аэробронхограмма рассматривалась, как «хаотичная» - с фрагментарно прослеживаемыми просветами бронхов, их деформацией (рис. 1 б, г, д).

Рис. 1 а (Fig. 1 a)

Рис. 1 б (Fig. 1 b)

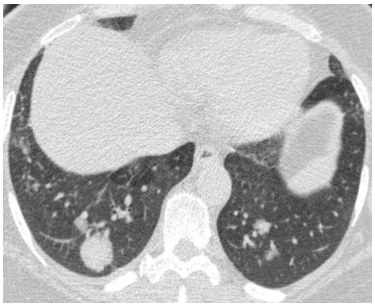

Рис. 1 в (Fig. 1 c)

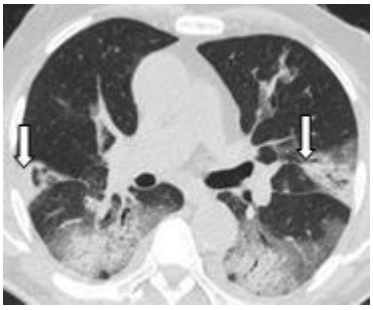

Рис. 1 г (Fig. 1 d)

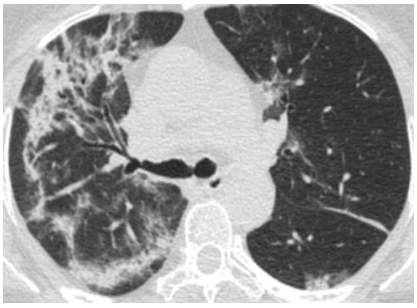

Рис. 1 д (Fig. 1 e)

Рис. 1 е (Fig. 1 f)

Рис. 1. Фрагменты компьютерных томограмм легких, демонстрирующие различные типы консолидации, наблюдаемые у пациентов с подтвержденной новой коронавирусной инфекцией.

а – Отдельные округлые участки консолидации, местами сливающиеся между собой; б – локальный участок консолидации полигональной формы; в – локальный участок консолидации округлой формы, однородной структуры; г – треугольные участки консолидации с аэробронхограммой, бронхи прослеживаются фрагментарно; д – распространенные зоны консолидации (стрелки) неправильной формы, неоднородной структуры, бронхи прослеживаются фрагментарно; е – участок, консолидации, соответствующий сегментарному строению легких, достаточно однородной структуры, ровными границами (стрелка), широким основанием прилежащий к междолевой плевре, с аэробронхограммой – бронхи, прослеживаются на большом протяжении.

Fig. 1. Fragments of lung CT scans showing different types of consolidation observed in patients with confirmed new coronavirus infection.

a – separate rounded areas of consolidation, merging with each other; b – local polygonal area of consolidation; c-round consolidations of homogeneous structure; d – triangular areas of consolidation (arrows) with an air bronchogram, the bronchi can be traced only fragmentarily; e – merging consolidation zone of irregular shape, inhomogeneous structure, the bronchi can be traced only fragmentarily; f – the area that corresponds to the segmental/subsegmental structure of the lungs, a fairly uniform structure, smooth borders (arrow), a wide base adjacent to the interlobular pleura, with an air bronchogram – bronchi, can be traced over a considerable distance.

Распределение зон консолидации (преимущественно центральное, преимущественно периферическое, смешанное).

Уменьшение объема пораженной доли.

Наличие плеврального выпота.

Наличие лимфаденопатии средостения (увеличение лимфатических узлов средостения более 10 мм по короткой оси).

Возникновение участков консолидации на фоне неизмененной паренхимы в течение последних 7 дней. Данный признак оценивался в динамике, при сравнении с КТ-данными предыдущих исследований, и был зафиксирован в случае появления консолидации на месте интактной ранее легочной паренхимы, в тех отделах, где не выявлялся симптом матового стекла (рис. 2, 3).

Статистический анализ.

При анализе полученных данных были использованы следующие методы:

Точный тест Фишера для анализа таблиц сопряженности;

Коэффициент корреляции Метьюса для оценки корреляционной взаимосвязи между величинами;

Разница между базовыми клинико-лабораторными характеристиками анализировалась с помощью U – критерия Манна Уитни для непараметрических величин, в связи с тем, что ни одна из интервальных величин не прошла проверки на нормальность.

Проверка на нормальность распределения

Рис. 2 а (Fig. 2 a)

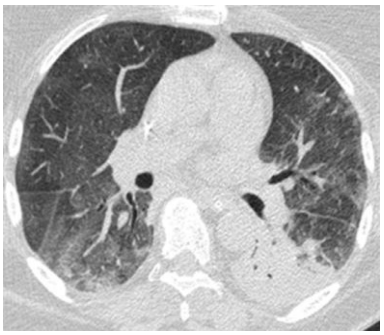

Рис. 2 б (Fig. 2 b)

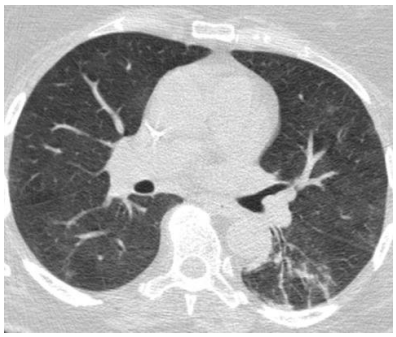

Рис. 2 в (Fig. 2 c)

Рис. 2. КТ органов грудной полости на уровне правой легочной артерии, аксиальная плоскость.

Пациентка З., 69 лет. Новая коронавирусная инфекция, вызванная COVID-19 (подтвержденная). Жалобы при поступлении на выраженную слабость, одышку в покое, лихорадку до 39°С. Больной себя считает 5 дней, когда отметила повышение температуры, слабость, одышку. SpO2 84%.

а – при поступлении. На всем протяжении паренхимы правого и левого легкого определяются множественные участки матового стекла неправильной формы, средней интенсивности с выраженной ретикулярной исчерченностью на фоне матового стекла – симптом «crazy paving».

б – через 6 дней после поступления. Появление в нижней доле левого легкого (S6) (в том числе на фоне неизмененной легочной паренхимы) зоны консолидации по форме, соответствующей субсегментарному строению; с плотной, достаточно однородной структурой, на фоне уплотнения – воздушная бронхограмма. По КТ-картине нельзя исключить присоединение бактериальной инфекции. При этом отмечается положительная динамика течения вирусной пневмонии: тенденция к рассасыванию выявляемых ранее зон матового стекла.

в – через 16 дней после поступления. Выраженная положительная КТ-динамика: разрешение инфильтративных изменений; остаточные зоны тяжистых уплотнений в нижней доле слева практически полное восстановление воздушности остальных отделов легочной паренхимы.

Fig. 2. Chest CT at the level of the right pulmonary artery, axial view.

Patient Z., female, 69. New coronavirus infection caused by COVID-19 (confirmed). Complaints on admission of pronounced weakness, shortness of breath at rest, fever up to 39°C. The patient considers herself sick for 5 days, when she noted fever, weakness, shortness of breath. SpO2 84%.

a – at admission. Multiple areas of irregular, medium-intensity ground glass opacities with sign of increased interstitial pulmonary pattern (“crazy paving”) are observed in both lungs.

b – 6 days after admission. In the lower lobe of the left lung (S6) (unchanged pulmonary parenchyma is given as a background) there are areas of consolidation correspond to the segmental lung structure; have a quite homogenous structure with air bronchogram sign. According to the CT scans, it is impossible to exclude the secondary bacterial infection. At the same time, there is a positive trend in the course of viral pneumonia: previously detected areas of ground glass show signs of resorption.

c – 16 days after admission. Positive CT dynamics: resolution of infiltrative changes; residual changes in the lower lobe on the left, full resorption of the remaining parts of the pulmonary parenchyma.

проводилась с использованием критерия Колмогорова-Смирнова. Все вычисления были выполнены при помощи пакета программ IBM SPSS Statistics 26.0. Для всех использованных методов анализа результаты являлись статистически значимыми при значениях доверительного интервала более 0.95 ($P < 0.05$). Коэффициент корреляции Метьюса (представленный в таблице) интерпретируется аналогично иным коэффициентам корреляции: 1 – прямая зависимость, 0 – отсутствие зависимости, -1 – обратная зависимость, - и приводится для демонстрации наличия математической связи между исследуемыми величинами.

Ни одна из интервальных переменных не прошла тест Колмогорова-Смирнова. В связи с этим все результаты для этого типа величин представлены в виде M [IQR], где M – медиана, [IQR] – интерквартильный размах, крайними значениями которого являются 25% и 75% процентили. Для всех номинальных величин при их сравнении указывается их распространенность в исследуемой популяции, отношение шансов (OR), статистическая значимость и метод статистического анализа. Показатель OR в данной работе вычислялся по формуле: OR =

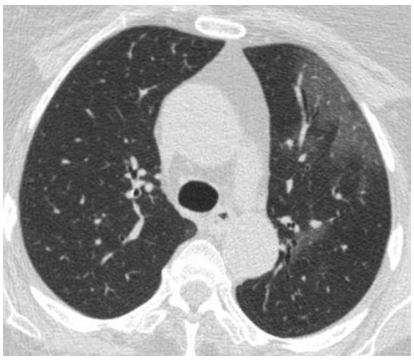

Рис. 3 а (Fig. 3 a)

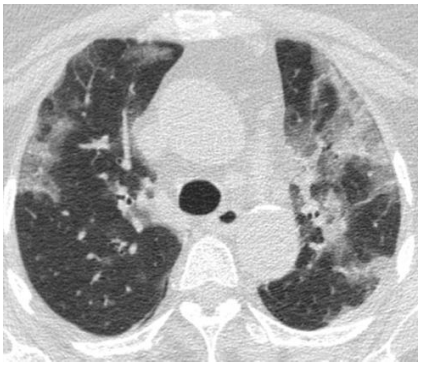

Рис. 3 б (Fig. 3 b)

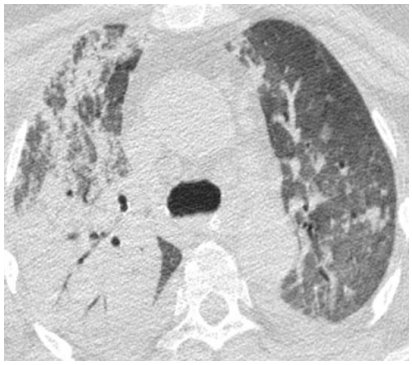

Рис. 3 в (Fig. 3 c)

Рис. 3. КТ органов грудной полости на уровне бифуркации.

Пациентка Л., 72 года. Новая коронавирусная инфекция, вызванная COVID-19 (подтвержденная). Жалобы при поступлении на умеренную общую слабость, повышение температуры тела до 37,0°С, сухой кашель, одышку. SpO2 – 92 %. Считает себя больной в течение последней недели, когда впервые отметила ухудшение общего самочувствия, субфебрилитет.

а – при поступлении. На всем протяжении обоих легочных полей определяются множественные участки слабоинтенсивного матового стекла неправильной формы, имеющие распространенный характер. Типичное начало вирусной (в том числе Covid-19) пневмонии.

б – через 4 дня после поступления. Прогрессирование процесса: увеличение объема и интенсивности зон матового стекла, имеющих распространенный сливной характер, с тенденцией к формированию зон консолидации.

в – через 8 дней после поступления. Общая дальнейшая отрицательная динамика: на всем протяжении легочных полей – диффузное снижение воздушности по типу матового стекла. При этом отмечается частичное рассасывание выявляемых ранее зон консолидации в передних отделах верхней доли слева при резком нарастании симптома консолидации в правом легком на уровне исследования. Зоны консолидации в задних отделах справа возникли на фоне интактной ранее легочной паренхимы, имеют плотную, достаточно однородную структуру, по форме соответствуют сегментарному строению (S2), на фоне уплотнения – воздушная бронхограмма (линейные, достаточно протяженные) просветы бронхов; в плевральных полостях – умеренно выраженное скопление жидкости. По КТ-картине нельзя исключить присоединение бактериальной инфекции. Летальный исход спустя 10 дней после поступления. Посмертный диагноз: Двухсторонняя субтотальная вирусно-бактериальная пневмония (SARS-Cov2), Streptococcus pyogenes, Streptococcus aureus. Прогрессирующая полиорганная недостаточность. ОРДС. Двусторонний гидроторакс. ДН 3. Пароксизмальная форма фибрилляции предсердий.

Fig. 3. Chest CT, bifurcation level.

Patient L., female, 72. New coronavirus infection caused by COVID-19 (confirmed). Complaints on admission of moderate weakness, fever to 37.0°C, dry cough, shortness of breath. SpO2 – 92 %. During the last week she first noticed the simptoms.

a – at admission. Multiple areas of low-intensity ground glass of irregular shape are observed throughout both lung fields. Typical beginning of viral pneumonia (including Covid-19).

b – 4 days after admission. The further progressive course of viral pneumonia. There is an increase in the volume and intensity of ground glass areas; that have diffuse characteristics, with a tendency to form consolidation areas.

c – 8 days after admission. Further deterioration: diffuse increasing of opacity is observed (ground glass lesions). At the same time, there is a partial resorption of previously detected areas of consolidation in the anterior parts of the left upper lobe with a markedly increase of symptoms severity of consolidation in the right lung at the level of the study. Areas of consolidation in the posterior parts on the right appeared on top of previously intact pulmonary parenchyma, have a dense, fairly uniform structure, correspond to the segmental structure (S2), an air bronchogram (linear, sufficiently extended; in the pleural cavities – moderate pleural effusion. According to the CT scans, it is impossible to exclude secondary bacterial infection. Patient passed away 10 days after admission. Post - mortem diagnosis: bilateral subtotal viral- bacterial pneumonia (SARS-Cov2), Streptococcus pyogenes, Streptococcus aureus. Organ failure. ARDS. Bilateral hydrothorax. Paroxysmal form of atrial fibrillation.

(A*B)/(C*D), где A – количество пациентов в группе 1, у которых выявлялся указанный признак, B – количество пациентов в группе 1, у которых указанный признак не выявлялся, C – количество пациентов в группе 2, у которых выявлялся указанный признак, D – количество пациентов в группе 2, у которых указанный признак не выявлялся. Интерпретация OR: при значениях OR > 1 наличие признака в указанной группе повышает вероятность наличия у пациентов в группе вирусной/вторичной бактериальной пневмонии, OR = 1 - события не взаимосвязаны, OR < 1 - наличие признака в указанной группе снижает вероятность наличия у пациентов в группе вирусной/вторичной бактериальной пневмонии.

Результаты.

Клинико-лабораторные характеристики обеих групп представлены в таблице №1.

Анализ основных клинико-лабораторных характеристик показал, что группы не отличались друг от друга по возрасту (P = 0.65, U – критерий Манна-Уитни), а также по частоте распространенности сопутствующих заболеваний, за исключением сахарного диабета. Для последнего была показана тенденция его более частого выявления в группе со вторичной инфекцией (42% vs 19%, OR 5, P = 0,08, Fisher). При этом процентное соотношение пациентов в группе 1 без сопутствующих заболеваний было статистически выше, чем в группе 2 (37.5% vs 4%, OR 15, P = 0.04, Fisher).

Также были отмечены статистические различия, касающиеся основных лабораторных параметров: абсолютного количества лейкоцитов, лимфоцитов, нейтрофилов, концентрации С-реактивного белка (P = 0.05, U – критерий Манна - Уитни). Пациенты с вторичной инфекцией закономерно демонстрировали большие концентрации лейкоцитов и нейтрофилов в сыворотке крови. При этом содержание лимфоцитов было значимо ниже и составило 0.7 * 109 /л [0.445 – 0.99]. Этот показатель в группе с вирусной пневмонией на аналогичном периоде развития основного заболевания составил 1.15 * 109 /л [0.92 – 1.35] (P = 0.05, U – критерий Манна - Уитни).

Распространенность КТ-признаков в исследуемых группах представлена в таблице №2. После проведения теста Fisher для групп были получены следующие результаты:

Небольшие локальные участки консолидации любой формы, округлые и овальные участки консолидации более 20 мм, полигональные участки чаще выявлялись при истинных вирусных пневмониях, вызванных SARS-CoV-2 (рис.1 а-в, рис. 2 а).

Для пациентов с присоединившейся вторичной бактериальной инфекцией были более характерны треугольные участки консолидации, прилегающие широким основанием к плевре (рис. 2 б, рис. 3 в, рис. 4 г, рис. 6 б), а также участки, соответствующие сегментарному строению легких (рис. 2 б, рис. 3 в, рис. 6 б). При этом границы зон консолидации были ровными и чаще проходили по междолевой плевре (рис. 1 е, рис. 6 б).

Симптом воздушной бронхограммы выявлялся в обеих группах. Однако его характеристики значительно отличались в зависимости от наличия вторичной бактериальной инфекции. В группе с вирусной пневмонией бронхи на аксиальных срезах прослеживались хаотично, были деформированы (рис. 1 д). При этом в группе с вторичной бактериальной инфекцией бронхи чаще прослеживались на всем протяжении линейными воздушными структурами (рис. 3 в, рис. 4 а, рис. 5 б, рис. 6 б).

Также в группе с бактериальной инфекцией чаще выявляли уменьшение объема пораженной доли (рис. 4, рис. 6), лимфаденопатию средостения (рис. 5 б, рис. 5 в) и плевральный выпот (рис. 3).

При оценке изменений в динамике в течение семи дней до анализируемых изображений было отмечено, что участки консолидации в группе с вторичной бактериальной инфекцией достоверно чаще возникали на фоне неизмененной легочной паренхимы (рис. 2 б, рис. 3 в, рис. 5 б).

Обсуждение.

Помимо вирусной пневмонии при коронавирусе SARS-CoV-2, зачастую вызывающей тяжелое повреждение легких, в ряде исследований было показано, что сопутствующие бактериальные инфекции приводят к увеличению тяжести процесса и повышенной летальности [6, 7]. Уровень присоединения вторичной бактериальной инфекции может быть недооценен, так как не во всех случаях проводят диагностику бактериальных осложнений, а пневмонию, вызванную бактериальной флорой, не всегда можно отличить от вирусной пневмонии на основании клинической картины, рентгенологических данных и стандартных анализов крови.

Существует несколько клинических маркеров присоединившегося бактериального воспаления. Одним из таких параметров, используемых в нашем исследовании, является ПКТ. Внезапное и заметное увеличение (более 2 нг/мл) ПКТ является ключевым показателем бактериальной инфекции [8, 9]. Предполагается, что вирусы не способны увеличивать ПКТ до такой концентрации, поскольку некоторые цитокины, экспрессируемые во время вирусной инфекции, приводят к снижению индукции ПКТ. Это было отражено в исследовании Esposito et al.[10], где было показано, что пороговые значения с самой высокой комбинированной чувствительностью и специфичностью

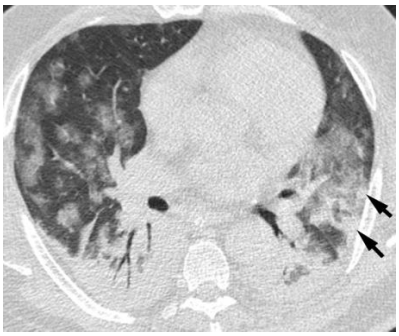

Рис. 4 а (Fig. 4 a)

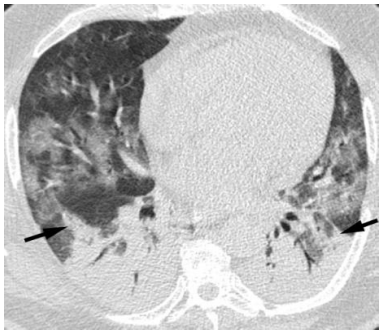

Рис. 4 б (Fig. 4 b)

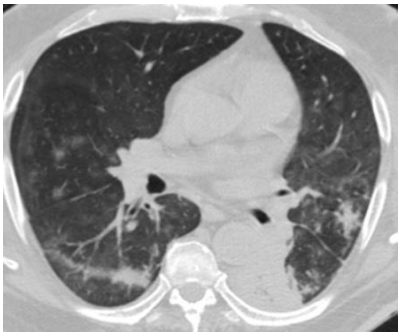

Рис. 4 в (Fig. 4 c)

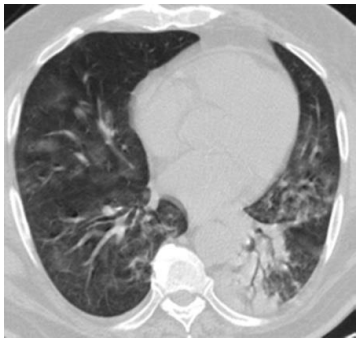

Рис. 4 г (Fig. 4 d)

Рис. 4 д (Fig. 4 e)

Рис. 4 е (Fig. 4 f)

Рис. 4. КТ органов грудной полости.

Пациент Б., 66 лет. Новая коронавирусная инфекция, вызванная COVID-19 (подтвержденная). Жалобы при поступлении – отсутствуют вследствие тяжести состояния. Пациент на ИВЛ. Заболел 12 дней назад, когда отметил повышение температура тела до 38°С, появление одышки, сухого кашля. Мазок на COVID-19 - положительный. Переведен из другого лечебного учреждения.

а, б – при поступлении. На всем протяжении паренхимы правого и левого легкого определяются множественные участки матового стекла неправильной формы, разной интенсивности, имеющие сливной характер; с выраженными проявлениями симптома «crazy paving» и единичными небольшими участками субплевральной и перибронхиальной неоднородной консолидации, вероятно, вирусного генеза (стрелки). При этом в задних отделах обоих легких определяются зоны консолидации, плотной структуры, на фоне уплотнения – воздушная бронхограмма (линейные, достаточно протяженные) просветы бронхов. Уменьшение объема нижних долей. По КТ-картине нельзя исключить присоединение бактериальной инфекции. в, г – через 6 дней после поступления. После лечения антибиотиками, спустя 6 суток – выраженная положительная динамика: тенденция к разрешению вирусной пневмонии (остаточные зоны слабоинтенсивного матового стекла, единичные участки консолидации с нечеткими неровными контурами), а также уменьшение консолидации в задних отделах обоих легких. д, е – через 20 дней после поступления. Дальнейшая положительная динамика в виде практически полного восстановления воздушности легочной паренхимы обоих легких. .

Fig. 4. Chest CT.

Patient B., male, 66. New coronavirus infection caused by COVID-19 (confirmed). There are no complaints on admission due to the severity of the condition. Mechanical ventilation administered. Patient got sick 12 days ago, when he noticed an increase in body temperature to 38 ° C, shortness of breath, dry cough. The smear on COVID-19 is positive. Transferred from another medical hospital. a, b – at admission. Throughout the parenchyma of both lungs multiple areas of ground glass of irregular shape are observed, lesions have different intensity; with sign of increased interstitial pulmonary pattern (“crazy paving”) and small areas of subpleural and peribronchial heterogeneous consolidation, probably of viral origin (arrows). At the same time, in the posterior parts of both lungs, areas of consolidation, dense structure are determined, an air bronchogram is seen (linear, extended). The volume of the lower lobes is reduced. According to the CT scans, it is impossible to exclude a secondary bacterial infection.c, d – 6 days after admission. After treatment with antibiotics (6 days) – positive dynamic changes: a tendency to resolve viral pneumonia (residual areas of low-intensity ground glass, single areas of consolidation with irregular borders), as well as a decrease in the consolidation zone in the posterior parts of both lungs.e, f – 20 days after admission. Further positive dynamics: almost complete restoration of the lucensy of the pulmonary parenchyma of both lungs.

Рис. 5 а (Fig. 5 a)

Рис. 5 б (Fig. 5 b)

Рис. 5 в (Fig. 5 c)

Рис. 5 г (Fig. 5 c)

Рис. 5. КТ органов грудной полости на уровне бифуркации трахеи.

Пациент Б., 44 года. Новая коронавирусная инфекция, вызванная COVID-19 (подтвержденная). Жалобы при поступлении – на лихорадку, общую слабость. SpO2 – 97 %. Больным себя считает 7 дней, когда отметил повышение температуры до 38,5°С. Мазок на COVID-19 - положительный. а – при поступлении. В передних периферических отделах верхней доли правого легкого – обширная зона матового стекла с единичными округлыми просветами бронхов; ретикулярной исчерченностью на фоне матового стекла – симптом «crazy paving». б – через 5 дней после поступления. Появление в верхней доле правого легкого на фоне неизмененной легочной паренхимы зоны консолидации по форме, соответствующей субсегментарному строению; с плотной, достаточно однородной структурой, на фоне уплотнения – воздушная бронхограмма (линейные, просветы бронхов, которые можно проследить от прикорневых отделов до периферии). По КТ- картине нельзя исключить присоединение бактериальной инфекции. При этом отмечается дальнейшее течение вирусной пневмонии: уплотнение выявляемых ранее зон матового стекла с тенденцией к формированию на их месте неровных, полигональных участков консолидации.в,г – фрагменты компьютерных томограмм в медиастинальном окне. Умеренно выраженная аденопатия средостения: увеличение лимфатических узлов паратрахеальной группы справа; трахеобронхиальной группы.

Fig. 5. Chest CT, trachea bifurcation level.

Patient B., male, 44. New coronavirus infection caused by COVID-19 (confirmed). Complaints on admission – fever, weakness. SpO2 – 97 %. He considers himself sick for 7 days, when he noted an increase in temperature to 38.5 ° C. The smear on COVID-19 is positive. a – at admission. In the anterior peripheral parts of the right upper lobe – an extensive area of ground glass with single rounded bronchial lumens; sign of increased interstitial pulmonary pattern (“crazy paving”). b – 5 days after admission. The appearance in the right upper lobe (unchanged pulmonary parenchyma is given as a background) there are area of consolidation correspond to the subsegmental lung structure; have a quite homogenous structure with air bronchogram sign (linear bronchial lumen, which can be traced from the proximal sections to the periphery). According to the CT scans, it is impossible to exclude a secondary bacterial infection. At the same time, there is a further course of viral pneumonia: previously detected areas of ground glass became smaller with a tendency to form uneven, polygonal areas of consolidation in their place. c, d – fragments of computer tomograms in the mediastinal window. Moderate mediastinal adenopathy: enlarged lymph nodes of the right paratracheal group and tracheobronchial group lymph nodes.

составляли более 0,188 нг / мл для бактериальной и менее 0,07 нг / мл для вирусной пневмонии, а также установлена высокая специфичность ПКТ для выявления пневмонии бактериальной этиологии по сравнению с другими лабораторными показателями. Хошина и др. отметили, что значение ПКТ выше 0,2 нг / мл имело чувствительность 86%, специфичность 80% для диагностики бактериального возбудителя пневмонии [11]. При этом надо учитывать, что ПКТ также может быть повышен у пациентов с COVID-19 из-за генерализованной воспалительной активации, других бактериальных осложнений, а не бактериальной пневмонии [6].

Мы отобрали пациентов с уровнем ПКТ более 0,2 нг / мл и исключили из нашего исследования пациентов с сопутствующими заболеваниями, которые могли обусловить повышение уровня ПКТ. Кроме того, для отбора пациентов помимо повышенного уровня ПКТ учитывались другие лабораторные маркеры (абсолютное ко-

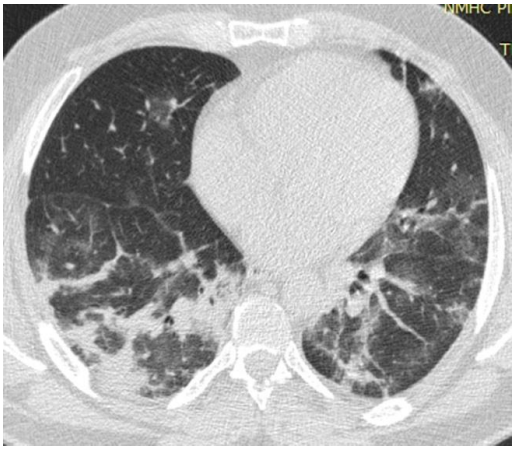

Рис. 6 а (Fig. 6 a)

Рис. 6 б (Fig. 6 b)

Рис. 6. КТ органов грудной полости на уровне нижних отделов.

Пациент К., 61 год. Новая коронавирусная инфекция, вызванная COVID-19 (подтвержденная). Жалобы при поступлении – на умеренную общую слабость, повышение температуры тела до 38,5°С, сухой кашель. SpO2 – 97 %. Больным себя считает 12 дней, когда отметил повышение температуры до 38,5°С, слабость, сухой кашель с прозрачным отделяемым и одышку. Мазок на COVID-19 – положительный. а – при поступлении. В обоих легких определяются распространенные зоны матового стекла, умеренно выраженные проявления симптома «crazy paving», а также множественные субплевральные и перибронхиальные участки консолидации с неровными контурами местами сливающиеся между собой, полигональной, а также тяжистой формы. КТ картина с высокой степенью вероятности, соответствует вирусной (в том числе Covid-19) пневмонии. б – через 7 дней после поступления. Появление в нижней доле (S6) правого легкого зоны консолидации по форме, соответствующей субсегментарному строению; с ровным четким контуром; плотной, достаточно однородной структурой, на фоне уплотнения – воздушная бронхограмма (линейные, просветы бронхов, которые можно проследить от прикорневых отделов до периферии). Отмечается уменьшение размеров нижней доли справа. Аналогичная зона консолидации, но менее выраженная, наблюдается в нижней доле слева, перибронхиальных отделах S4 справа. При этом отмечается положительная динамика течения вирусной пневмонии: остаточные локальные зоны слабоинтенсивного матового стекла. По КТ картине нельзя исключить присоединение бактериальной инфекции.

Fig. 6. Chest CT, lower lobes level.

Patient K., male, 61. New coronavirus infection caused by COVID-19 (confirmed). On admission – moderate weakness, fever up to 38.5°C, dry cough. SpO2 – 97 %. The patient considers himself ill for 12 days, when he noted an increase in temperature to 38.5 ° C, weakness, dry cough with clear discharge and shortness of breath. The smear on COVID-19 is positive. a – at admission. There are common areas of ground glass in both lungs, moderate manifestations of the "crazy paving" sign, as well as multiple subpleural and peribronchial areas of consolidation with irregular contours that sometimes merge with each other, polygonal, as well as linear forms. CT features with a high degree of probability, corresponds to viral (including Covid-19) pneumonia. b – 7 days after admission. In the lower lobe of the right lung (S6) there are zone of consolidation corresponding to the subsegmental lung structure; with a smooth sharp contour; a quite homogenous structure with air bronchogram sign (linear bronchial lumen, which can be traced from the central departments to the periphery). There is a decrease in the size of the lower lobe on the right. A similar zone of consolidation, but less pronounced, is observed in the lower lobe on the left, and in the peribronchial parts of S4 on the right. At the same time, there is a positive trend in the further course of viral pneumonia: residual local areas of low-intensity ground glass. According to the CT scans, it is impossible to exclude the secondary bacterial infection.

личество лейкоцитов, нейтрофилов, лимфоцитов), результаты бактериологических посевов мокроты и бронхоальвеолярного лаважа (БАЛ).

В нашем исследовании у таких пациентов мы ретроспективно проанализировали компьютерно-томографические признаки, позволяющие заподозрить присоединение бактериальной инфекции, то есть установить по КТ-картине смешанный вирусно-бактериальный характер поражения. Многие исследователи [12 - 17] подробно рассматривали типичную картину течения новой коронавируной пневмонии и констатировали достаточно быструю динамику выявляемых изменений [18], а также преобладающие КТ симптомы, встречающиеся на ранней и поздней стадиях болезни [19, 20]. Симптом консолидации является одним из них (рис. 1). Комбинация снижения прозрачности по типу матового стекла и консолидации составляла от 83% до 85% всех КТ-симптомов при вирусной пневмонии [13].

Симптом консолидации на компьютерных томограммах мы обнаруживаем в том случае, когда патоморфологически присутствует любой субстрат (жидкость, экссудат, опухолевые клетки и т.д.), замещающий воздух внутри альвеол [21]. Участки консолидации являются общими проявлениями для вирусной и бактериальной пневмонии. Сложность заключается в том, что необходимо заподозрить присоединение «бактериальной» консолидации на фоне «вирусной».

У пациентов с COVID-19 при достаточно распространенном объеме поражения (более 50% от общего объема легкого), но без наличия лабораторных признаков бактериальной инфекции, участки консолидации имели ряд общих черт. В подтверждение предыдущих исследований мы установили их мультифокальный, «пятнистый» характер, субплевральное распределение [13, 15, 22, 23]. Участки консолидации имели округлую, овальную, а также неправильную полигональную, иногда «стелящуюся» форму. Для пациентов с присоединившейся вторичной инфекцией, напротив, были более

Таблица №1. Клинико-лабораторные характеристики групп.

Параметр (единицы измерения)	Группа 1 (N = 32)	Группа 2 (N = 26)	Статистическая значимость (P)
	M [IQR] / (n) %	M [IQR] / (n) %	
Возраст (лет)	58 [45 - 73]	69 [58 – 77.5]	0.65
Пол (%)	М – (20) 63%, Ж – (12) 37%	М – (16) 62%, Ж – (10) 38%	0.85
РСТ (нг/мл)	0.09 [0.06 – 0.19]	1.5 [0.6 – 5.6]	0.05
< 0.2 (%)	(25) 78%	(0) 0%	
0.2 – 0.5 (%)	(7) 22%	(5) 19%	
>0.5 (%)	(0) 0%	(21) 81%	
СРБ (мг/л)	63.55[35.9 – 119.5]	199 [140.5 – 294.5]	0.05
Лейкоциты (* 10^9 /л)	5.79 [4.26 – 6.45]	17 [11 – 22.5]	0.05
Лимфоциты (* 10^9 /л)	1.15 [0.92 – 1.35]	0.7 [0.445 – 0.99]	0.05
Нейтрофилы (* 10^9 /л)	3.71 [2.94 – 4.66]	17.23 [13.6 - 28]	0.05
ИБС (%)	(5) 15.6%	(8) 31%	0.213
АГ (%)	(14) 43.8%	(12) 46%	1.0
ФП: постоянная форма (%)	(4) 12.5%	(6) 23%	0.319
ХОБЛ (%)	(1) 3%	(1) 4%	1.0
СД (%)	(6) 19%	(11) 42%	0.081
ХБП <3а (%)	(1) 3%	(3) 12%	0.316
Варикозная болезнь вен нижних конечностей (%)	(2) 6.3%	(2) 8%	0.497
Хронический панкреатит (%)	(1) 3%	(1) 4%	1.0
ДГПЖ (%)	(1) 3%	(2) 7.7%	1.0
АИТ (%)	(1) 3%	(2) 7.7%	1.0
Без сопутствующих заболеваний (%)	(12) 37.5%	(1) 4%	0.035

*М – медиана, IQR – интерквартильный размах, РСТ – прокальцитонин, СРБ – С – реактивный белок, ИБС – ишемическая болезнь сердца, АГ – артериальная гипертензия, ФП – фибрилляция предсердий, ХОБЛ – хроническая обструктивная болезнь легких, СД – сахарный диабет, ХБП – хроническая болезнь почек, ДГПЖ – доброкачественная гиперплазия предстательной железы, АИТ – аутоиммунный тиреоидит.

Таблица №2. Признаки, выявляемые в описанных группах пациентов, их распространенность и значимость для дифференциальной диагностики.

	Признак	Группа 1 (N = 32)	Группа 2 (N = 26)	P (ККМ)		Признак	Группа 1 (N = 32)	Группа 2 (N = 26)	P (ККМ)
Зоны консолидации	Небольшие (до 20 мм) локальные участки любой формы	(27) 84.4%	(5) 19.2%	0.001* (0.65)	Воздушная бронхограмма на фоне консолидации	Не выявляется	(9) 28.1%	(9) 34.6%	0.776 (0.07)
	Округлые/овальные участки любого размера	(29) 90.6%	(13) 50.0%	0.001* (0.45)		Бронхи прослеживаются воздушными структурами от прикорневых отделов к периферии	(8) 25.0%	(21) 80.8%	0.001* (0.55)
	Полигональные участки	(32) 100.0%	(21) 80.8%	0.014* (0.34)		На аксиальном срезе бронхи прослеживаются хаотично. Деформированы	(32) 100.0%	(14) 53.8%	0.001* (0.57)
	Треугольные участки, обращенные широким основанием к плевре	(7) 21.9%	(21) 80.8%	0.001* (-0.59)	Распределение зон консолидации	Преимущественно центральный	(2) 6.3%	(0) 0.0%	0.497 (0.17)
	Участки, соответствующие сегментарному строению легких	(3) 9.4%	(19) 73.1%	0.001* (-0.65)		Преимущественно периферический	(21) 65.6%	(17) 65.4%	1 (0.00)
Контур консолидации	Ровная граница консолидации	(5) 15.6%	(16) 61.5%	0.001* (-0.48)		Диффузное распределение	(13) 40.6%	(9) 34.6%	0.787 (0.06)
	Неровная граница консолидации	(32) 100.0%	(23) 88.5%	0.084 (0.26)	Уменьшение объема пораженной доли		(3) 9.4%	(13) 50.0%	0.001* (0.45)
	Граница консолидации, проходящая по междолевой плевре	(8) 25.0%	(16) 61.5%	0.007* (-0.37)	Плевральный выпот		(4) 12.5%	(10) 38.5%	0.031* (0.30)
Структура консолидации	Неоднородная по плотности (диапазон от матового стекла до консолидации)	(32) 100.0%	(17) 65.4%	0.001* (0.48)	Лимфаденопатия средостения		(9) 28.1%	(19) 73.1%	0.001* (0.45)
	Отдельно лежащие участки достаточно однородной консолидации	(4) 12.5%	(21) 80.8%	0.001* (-0.69)	Участки консолидации на фоне неизмененной паренхимы в динамике (7 дней)		(5) 15.6%	(15) 57.7%	0.003* (0.48)

характерны треугольные участки консолидации, а также участки, соответствующие сегментарному строению легких (рис. 2 б, рис. 3 в, рис. 6 б). Граница участков консолидации в таких случаях была ровная и зачастую проходила по междолевой плевре. Зоны консолидации имели в большинстве случаев неоднородную по интенсивности структуру (перемешивались с высокоплотностными зонами матового стекла, воздушными просветами бронхов).

Воздушная бронхограмма на фоне консолидации – симптом, который описан многими исследователями. Однако мы заметили, что при вирусной пневмонии и вторичной бактериальной инфекции характер аэробронхограммы разный. При вирусной консолидации, имеющей паттерн вторичной организующей пневмонии с нарушениями легочной архитектоники и деформацией бронхов, бронхограмма визуализируется как множественные «обрывочные», хаотичные, фрагментарно прослеживаемые просветы бронхов и бронхиол. При бактериальной пневмонии, носящей в ряде случаев субсегментарный, сегментарный, а также лобарный характер, на аксиальных КТ сканах бронхи на фоне консолидации прослеживались как линейные, достаточно протяженные воздушные структуры, вплоть до периферических отделов (рис. 3 в, рис. 4 а, рис. 5 б, рис. 6 б). В группе с присоединившейся вторичной бактериальной инфекцией чаще выявлялись уменьшение объема пораженной доли, лимфаденопатия средостения (рис. 5 б, рис. 5 в) и плевральный выпот (рис. 3).

Кроме этого, в нашем исследовании при вирусной пневмонии была выявлена взаимосвязь участков консолидации на месте выявляемых ранее изменений по типу матового стекла. Данный признак оценивался в динамике, в течение последних 5-7 дней при сравнении с КТ-данными предыдущих исследований. При присоединении бактериальной инфекции отмечалось возникновение участков консолидации на фоне неизмененной ранее легочной паренхимы (рис. 2 б, рис. 3 в, рис. 5 б).

Наше исследование имело несколько ограничений. Во-первых, размер выборки был скромным. Тем не менее, компьютерно-томографические проявления при COVID-19 в этом исследовании соответствовали таковым в предыдущих исследованиях. Во-вторых, данное исследование было ретроспективным по дизайну; для когорты пациентов с бактериальной пневмонией диагноз был выставлен на основании ПКТ в совокупности с другими лабораторными показателями. Известно, что уровень ПКТ мог быть повышен из-за других причин, не относящихся к бактериальной пневмонии. У некоторых пациентов не было возможности провести КТ-исследование в день наибольшего «пикового» значения ПКТ; была начата антибактериальная терапия, что приводило к смещению выбора и, следовательно, подрывало достоверность результатов. Тем не менее, результаты нашей работы могут быть использованы для будущих крупномасштабных многоцентровых исследований с использованием КТ, чтобы заподозрить коинфекцию на фоне вирусной пневмонии COVID-19.

Заключение.

Результаты нашего исследования показали, что наиболее информативными КТ- признаками присоединившейся вторичной бактериальной пневмонии являлись участки консолидации, соответствующие сегментарному строению легких; граница консолидации, проходящая по междолевой плевре; плевральный выпот; лимфаденопатия средостения; консолидация, возникающая на фоне неизмененной паренхимы в течение последних 5-7 дней, а также симптом воздушной бронхограммы, при котором бронхи прослеживаются линейными воздушными структурами от центральных до периферических отделов. Таким образом, компьютерная томография может быть эффективно использована наряду с клинико-лабораторными показателями для дифференциальной диагностики истинно вирусной COVID-19 пневмонии и присоединившейся бактериальной инфекции.

Источник финансирования и конфликт интересов.

Авторы данной статьи подтвердили отсутствие финансовой поддержки исследования и конфликта интересов, о которых необходимо сообщить.

Список Литературы:

1. Madhi S., Klugman K. The Vaccine Trialist Group A role for Streptococcus pneumonia in virus-associated pneumonia. Nat Med. 2004; 10: 811–813. https://doi.org/10.1038/nm1077

2. Peltola V.T., McCullers J.A. Respiratory viruses predisposing to bacterial infections: role of neuraminidase. Pediatr. Infect. Dis. J. 2004; 23: 87–97. DOI: 10.1097/01.inf.0000108197.81270.35

3. Morens D.M., Taubenberger J.K., Fauci A.S. Predominant role of bacterial pneumonia as a cause of death in pandemic influenza: implications for pandemic influenza preparedness. J Infect Dis. 2008; 198: 962–970. https://doi.org/10.1086/591708

4. Brundage J.F., Shanks G.D. Deaths from bacterial pneumonia during 1918-19 influenza pandemic. Emerg Infect Dis. 2008; 14: 1193–1199. https://dx.doi.org/10.3201/eid1408.071313

5. MacIntyre C.R., Chughtai A.A., Barnes M., Ridda I., Seale H., Toms R. et al. The role of pneumonia and secondary bacterial infection in fatal and serious outcomes of pandemic influenza A(H1N1)pdm09. BMC Infect Dis. 2018; 18: 637. https://doi.org/10.1186/s12879-018-3548-0

6. Zhou F., Yu T., Du R., Fan G., Liu Y., Liu Z., et al. Clinical course and risk factors for mortality of adult in patients with

COVID-19 in Wuhan, China: a retrospective cohort study. Lancet. 2020; 395: 1054 – 1062. DOI: 10.1016/S0140-6736(20)30566-3.

7. Lai C.C., Wang C.Y., Hsueh P.R. Co-infections among patients with COVID-19: The need for combination therapy with non-anti-SARS-CoV-2 agents? J. Microbiol. Immunol. Infect. 2020; 20: 1684-1182. DOI: 10.1016/j.jmii.2020.05.013

8. Baumann P., Baer G., Bonhoeffer J., Fuchs A., Gotta V., Heininger U., et al. Procalcitonin for diagnostics and treatment decisions in pediatric lower respiratory tract infections. Front Pediatr. 2017; 5: 183. https://doi.org/10.3389/fped.2017.00183.

9. Thomas J., Pociute A., Kevalas R., Malinauskas M., Jankauskaite L. Blood biomarkers differentiating viral versus bacterial pneumonia etiology: a literature review. Ital J Pediatr. 2020; 46: 4. https://doi.org/10.1186/s13052-020-0770-3

10. Esposito S., Di Gangi M., Cardinale F., Baraldi E., Corsini I., Da Dalt L., et al. Sensitivity and specificity of soluble triggering receptor expressed on myeloid Cells-1, Midregional Proatrial natriuretic peptide and Midregional Proadrenomedullin for distinguishing etiology and to assess severity in community-acquired pneumonia. PLoS one. 2016; 11: 11. https://doi.org/10.1371/journal.pone.0163262

11. Hoshina T., Nanishi E., Kanno S., Nishio H., Kusuhara K., Hara T. The utility of biomarkers in differentiating bacterial from non-bacterial lower respiratory tract infection in hospitalized children: difference of the diagnostic performance between acute pneumonia and bronchitis. J Infect Chemother. 2014; 20(10): 616–620. DOI: 10.1016/j.jiac.2014.06.003

12. Сперанская А.А. Лучевые проявления новой коронавирусной инфекции COVID-19. Лучевая диагностика и терапия. 2020; 11(1): 18–25. http://dx.doi.org/10.22328/2079-5343-2020-11-1-18-25

13. Wang Y., Dong C., Yue Hu, Li C., Ren Q., Zhang X. et al. Temporal Changes of CT Findings in 90 Patients with COVID-19 Pneumonia: A Longitudinal Study. Radiology. 2020; 296(2): 1-9. https://doi.org/10.1148/radiol. 2020200843

14. Ye Z., Zhang Y., Wang Y., Huang Z., Song B. Chest CT manifestations of new coronavirus disease 2019 (COVID-19): a pictorial review. Eur Radiol. 2020; 30: 4381–4389. https://doi.org/10.1007/s00330-020-06801-0

15. Bernheim A., Mei X., Huang M., Yang Y., Fayad Z.A., Zhang N. et al. Chest CT Findings in Coronavirus Disease-19 (COVID-19): Relationship to Duration of Infection. Radiology. 2020; 295(3): 685-691. https://doi.org/10.1148/radiol.202020046

16. Фомин В.В., Терновой С.К., Серова Н.С. Рекомендации по лучевой диагностике у пациентов с COVID-19 (опыт Сеченовского Университета). REJR 2020; 10 (2): 8-13. DOI:10.21569/2222-7415-2020-10-2-8-13.

17. Устюжанин Д.В., Белькинд М.Б., Гаман С.А., Шария М.А., Терновой С.К. КТ-картина коронавирусной болезни: результаты по итогам работы COVID-центра на базе НМИЦ кардиологии. REJR 2020; 10(2): 27-38. DOI:10.21569/2222-7415-2020-10-2-27-38.

18. Винокуров А.С., Зюзя Ю.Р., Юдин А.Л. Эволюция изменений в легких по данным КТ при динамическом наблюдении пациентов с COVID-19 в ранние сроки. Лучевая диагностика и терапия. 2020; 11 (2): 76–88. http://dx.doi.org/10.22328/2079-5343- 2020-11-2-76-88.

19. Salehi S., Abedi A., Balakrishnan S., Gholamrezanezhad A. Coronavirus Disease 2019 (COVID-19): A Systematic Review of Imaging Findings in 919 Patients. AJR. 2020; 215:87–93. https://www.ajronline.org/doi/ abs/10.2214/AJR.20.23034

20. Shi H., Han X., Jiang N., Cao Y., Alwalid O., Gu J. et al. Radiological findings from 81 patients with COVID-19 pneumonia in Wuhan, China: a descriptive study. Lancet Infect Dis. 2020; 20(4): 425-434. https://doi.org/10.1016/S1473-3099(20)30086-4

21. Hansell D.M., Bankier A.A., MacMahon H., McLoud T.C., Muller N.L., Remy J. Fleischner Society: glossary of terms for thoracic imaging. Radiology. 2008; 246: 697–722. DOI: 10.1148/radiol.2462070712

22. Wu J., Wu X., Zeng W., Dajing G., Zheng F., Linli C. et al. Chest CT Findings in Patients With Coronavirus Disease 2019 and Its Relationship With Clinical Features. Investigative Radiology. 2020; 55(5): 257-261. https://doi.org/10.1097/RLI.0000000000000670

23. Kunhua Li, Jiong Wu, Guo D., Chen L., Zheng F., Chuanming Li. The clinical and chest CT features associated with severe and critical COVID-19 pneumonia. Invest Radiol. 2020; 55(6): 327-331. https://doi.org/10.1097/RLI. 0000000000000672.

References:

1. Madhi S., Klugman K. The Vaccine Trialist Group A role for Streptococcus pneumonia in virus-associated pneumonia. Nat Med. 2004; 10: 811–813. https://doi.org/10.1038/nm1077

2. Peltola V.T., McCullers J.A. Respiratory viruses predisposing to bacterial infections: role of neuraminidase. Pediatr. Infect. Dis. J. 2004; 23: 87–97. DOI: 10.1097/01.inf.0000108197.81270.35

3. Morens D.M., Taubenberger J.K., Fauci A.S. Predominant role of bacterial pneumonia as a cause of death in pandemic influenza: implications for pandemic influenza preparedness. J Infect Dis. 2008; 198: 962–970. https://doi.org/10.1086/591708

4. Brundage J.F., Shanks G.D. Deaths from bacterial pneumonia during 1918-19 influenza pandemic. Emerg Infect Dis. 2008; 14: 1193–1199. https://dx.doi.org/10.3201/eid1408.071313

5. MacIntyre C.R., Chughtai A.A., Barnes M., Ridda I., Seale H., Toms R. et al. The role of pneumonia and secondary bacterial infection in fatal and serious outcomes of pandemic influenza A (H1N1) pdm09. BMC Infect Dis. 2018; 18: 637. https://doi.org/10.1186/s12879-018-3548-0

6. Zhou F., Yu T., Du R., Fan G., Liu Y., Liu Z., et al. Clinical course and risk factors for mortality of adult in patients with COVID-19 in Wuhan, China: a retrospective cohort study. Lancet. 2020; 395: 1054 – 1062. DOI: 10.1016/S0140-6736(20)30566-3.

7. Lai C.C., Wang C.Y., Hsueh P.R. Co-infections among patients with COVID-19: The need for combination therapy with non-anti-SARS-CoV-2 agents? J. Microbiol. Immunol. Infect. 2020; 20: 1684-1182. DOI: 10.1016/j.jmii.2020.05.013

8. Baumann P., Baer G., Bonhoeffer J., Fuchs A., Gotta V., Heininger U., et al. Procalcitonin for diagnostics and treatment decisions in pediatric lower respiratory tract infections. Front Pediatr. 2017; 5: 183. https://doi.org/10.3389/fped.2017.00183.

9. Thomas J., Pociute A., Kevalas R., Malinauskas M., Jankauskaite L. Blood biomarkers differentiating viral versus bacterial pneumonia etiology: a literature review. Ital J Pediatr. 2020; 46:

4. https://doi.org/10.1186/s13052-020-0770-3

10. Esposito S., Di Gangi M., Cardinale F., Baraldi E., Corsini I., Da Dalt L., et al. Sensitivity and specificity of soluble triggering receptor expressed on myeloid Cells-1, Midregional Proatrial natriuretic peptide and Midregional Proadrenomedullin for distinguishing etiology and to assess severity in community-acquired pneumonia. PLoS one. 2016; 11: 11. https://doi.org/10.1371/journal.pone.0163262

11. Hoshina T., Nanishi E., Kanno S., Nishio H., Kusuhara K., Hara T. The utility of biomarkers in differentiating bacterial from non-bacterial lower respiratory tract infection in hospitalized children: difference of the diagnostic performance between acute pneumonia and bronchitis. J Infect Chemother. 2014; 20(10): 616–620. DOI: 10.1016/j.jiac.2014.06.003

12. Speranskaya A. A. Radiation manifestations of a new coronavirus infection COVID-19. Radiation diagnostics and therapy. 2020; 11(1): 18–25. http://dx.doi.org/10.22328/2079-5343-2020-11-1-18-25. (in Russian).

13. Wang Y., Dong C., Yue Hu, Li C., Ren Q., Zhang X. et al. Temporal Changes of CT Findings in 90 Patients with COVID-19 Pneumonia: A Longitudinal Study. Radiology. 2020; 296(2): 1-9. https://doi.org/10.1148/radiol. 2020200843

14. Ye Z., Zhang Y., Wang Y., Huang Z., Song B. Chest CT manifestations of new coronavirus disease 2019 (COVID-19): a pictorial review. Eur Radiol. 2020; 30: 4381–4389. https://doi.org/10.1007/s00330-020-06801-0

15. Bernheim A., Mei X., Huang M., Yang Y., Fayad Z.A., Zhang N. et al. Chest CT Findings in Coronavirus Disease-19 (COVID-19): Relationship to Duration of Infection. Radiology. 2020; 295(3): 685-691. https://doi.org/10.1148/radiol.202020046

16. Fomin V. V., Ternovoy S. K., Serova N. S. Recommendations for COVID-19 diagnosis (experience of Sechenov University). REJR 2020; 10 (2): 8-13. DOI:10.21569/2222-7415-2020-10-2-8-13. (in Russian).

17. Ustyuzhanin D. V., Belkind M. B., Gaman S. A., Sharia M. A., Ternovoy S. K. CT-diagnosis of coronavirus disease: results of the COVID center based on the national Research Center of Cardiology. REJR 2020; 10(2): 27-38. DOI:10.21569/2222-7415-2020-10-2-27-38. (in Russian).

18. Vinokurov A. S., Zyuzya Yu. R., Yudin A. L. Evolution of changes in the lungs according to CT data during dynamic follow-up of patients with CAVID-19 in the early stages. Radiation diagnostics and therapy. 2020; 11 (2): 76–88. http://dx.doi.org/10.22328/2079-5343- 2020-11-2-76-88. (in Russian).

19. Salehi S., Abedi A., Balakrishnan S., Gholamrezanezhad A. Coronavirus Disease 2019 (COVID-19): A Systematic Review of Imaging Findings in 919 Patients. AJR. 2020; 215:87–93. https://www.ajronline.org/doi/ abs/10.2214/AJR.20.23034

20. Shi H., Han X., Jiang N., Cao Y., Alwalid O., Gu J. et al. Radiological findings from 81 patients with COVID-19 pneumonia in Wuhan, China: a descriptive study. Lancet Infect Dis. 2020; 20(4): 425-434. https://doi.org/10.1016/S1473-3099(20)30086-4

21. Hansell D.M., Bankier A.A., MacMahon H., McLoud T.C., Muller N.L., Remy J. Fleischner Society: glossary of terms for thoracic imaging. Radiology. 2008; 246: 697–722. DOI: 10.1148/radiol.2462070712

22. Wu J., Wu X., Zeng W., Dajing G., Zheng F., Linli C. et al. Chest CT Findings in Patients With Coronavirus Disease 2019 and Its Relationship With Clinical Features. Investigative Radiology. 2020; 55(5): 257-261. https://doi.org/10.1097/RLI.0000000000000670

23. Kunhua Li, Jiong Wu, Guo D., Chen L., Zheng F., Chuanming Li. The clinical and chest CT features associated with severe and critical COVID-19 pneumonia. Invest Radiol. 2020; 55(6): 327-331. https://doi.org/10.1097/RLI. 0000000000000672