Biomedical and Biopharmaceutical Research
Jornal de Investigação Biomédica e Biofarmacêutica

Biomedical Sciences | *Ciências Biomédicas* *Biomed Biopharm Res.,* 2020; 17(1): 75-89

doi: 10.19277/bbr.17.1.230

Calendula officinalis L. inflorescences extract: *in vivo* evaluation of its gastric ulcer healing potential

Extrato de inflorescências de Calendula officinalis L.: avaliação in vivo do seu potencial como cicatrizante de úlcera gástrica

Luisa Mota da Silva [1], Ana Carolina Araújo [2], Viviane Silva Bunn [3], Luisa Nathalia Bolda Mariano [1], Lincon Bordignon Somensi [1], Thaise Boeing [1], Luiz Carlos Klein Jr. [1], Sérgio Faloni de Andrade [1,4*]

[1]Programa de Pós-Graduação em Ciências Farmacêuticas (PPGCF), Núcleo de Investigacões Químico-Farmacêuticas (NIQFAR), Universidade do Vale do Itajaí (UNIVALI), Rua Uruguai, 458, Centro, 88302-202 Itajaí, SC, Brazil; [2]Graduação em Nutrição, Universidade do Vale do Itajaí (UNIVALI), Campus Itajaí, Santa Catarina, Rua Uruguai, 458, Centro, CEP: 88302-901, Brazil; [3]Graduação em Biomedicina, Universidade do Vale do Itajaí (UNIVALI), Campus Itajaí, Santa Catarina, Rua Uruguai, 458, Centro, CEP: 88302-901, Brazil; [4]Universidade Lusófona - CBIOS - Research Center for Biosciences and Health Technologies, Av Campo Grande, 376, 1749-024, Lisboa, Portugal

*Corresponding author: sergio.andrade@ulusofona.pt

Abstract

Calendula officinalis L. (Asteraceae), popularly known as Marigold in Europe and "Calêndula" in Brazil is a medicinal plant used for centuries to treat a wide variety of ailments including gastric ulcers. Despite its folk use, there are few studies about the potential of *C. officinalis* extract to heal gastric ulcers. In this study, gastric ulcer healing potential of *C. officinalis* inflorescences (HECO) was evaluated using chronic gastric ulcer induced by acetic acid in Wistar rats. Different groups (n=6) were treated orally with vehicle (water plus 0.5% Tween 80, 1 mL/100 g), omeprazole (20 mg/kg), or HECO (10, 30 and 100 mg/kg), twice a day for seven days. The results showed that HECO is rich in phenolic substances and displays healing chronic gastric ulcer activity, evidenced by diminished lesion area. Additionally, the data suggest that its effectiveness is related, at least in part, to the capacity of extract to increase production of protective factors of gastric mucosa, such as mucus and antioxidants, and to increase collagen synthesis. This study contributes to the validation of the folk use of the extract of *C. officinalis* inflorescences for the treatment of gastric ulcer.

Keywords: gastric ulcer; Calendula; ulcer healing; marigold

Resumo

Calendula officinalis L. (Asteraceae), popularmente conhecida como Marigold na Europa e Calêndula no Brasil, é uma planta medicinal usada para tratar várias doenças, incluindo úlceras gástricas. Porém, há poucos estudos sobre o potencial do extrato de *C. officinalis* na cicatrização de úlceras gástricas. Neste estudo, o potencial de cicatrização de úlceras gástricas das inflorescências de *C. officinalis* (HECO) foi avaliado usando úlcera gástrica crônica induzida por ácido acético em ratos Wistar. Diferentes grupos (n = 6) foram tratados oralmente com veículo (solução 0,5% de Tween 80, 1mL/100 g), omeprazol (20 mg/kg) ou HECO (10, 30 e 100 mg / kg), duas vezes ao dia, durante sete dias. Os resultados mostraram que o HECO é rico em substâncias fenólicas e apresenta atividade cicatrizante de úlcera gástrica crônica, evidenciada pela diminuição na área da lesão. Além disso, os dados sugerem que a eficácia está relacionada, pelo menos em parte, à capacidade do extrato em aumentar fatores protetores da mucosa gástrica, como muco e fatores antioxidantes, além de aumentar a síntese de colágeno. Este estudo contribui para a validação do uso popular do extrato de inflorescências de *C. officinalis* para o tratamento de úlcera gástrica.

Palavras-chave: úlcera gástrica; Calêndula; cicatrização de úlceras; marigold

Received / *Recebido*: 10/04/2020
Accepted / *Aceite*: 09/05/2020
Electronic Edition: www.alies.pt

Introduction

Calendula officinalis L. (Asteraceae), popularly known as Marigold in Europe and "Calêndula" in Brazil, is a medicinal plant widely grown in the world. Its inflorescences have been used for centuries to treat a wide variety of ailments including skin diseases, wounds, burn and gastrointestinal ulcers (1,2). When the terms "calendula tea and gastric ulcer" were used in a recent (March 2020) web search, the results included more than 230,000 references regarding recommendations and methods of preparations (tea infusion) based on *Calendula officinalis* inflorescences to treat gastric ulcers. The plant is listed in the following compendiums: German Commission E Monographs,European Scientific Cooperative on Phytotherapy, British Herbal Pharmacopeia, the World Health Organization monographs, and the Formulário de Fitoterápicos da Farmacopeia Brasileira (Brazilian Pharmacopeia) for wound healing and anti-inflammatory actions (3, 4).

Despite widespread folk use to treat gastrointestinal ulcers, there are few studies about the potential of *Calendula officinalis* extract to heal gastric ulcers. Therefore, this study aims to help fill this scientific gap (5). In the literature, there are previous studies concerning its gastroprotection effect in acute ulcer models (gastroprotective models) (1,6), but an extract or compound found to have a gastroprotective effect does not always ensure it also has healing properties. Therefore, established or potential antiulcer agents should also be evaluated using of a chronic ulcer model (healing model).

Gastric ulcer is a chronic disease that affects millions of people all the world and is characterized by the presence of a deep necrotic lesion involving the entire stomach mucosal thickness, reaching the muscular mucosa (7). Currently, therapy is primarily based on acid gastric suppression, using Proton Pump Inhibitors (PPIs) and type-2 histamine receptor antagonists (H2RAs), such as omeprazole and cimetidine (respectively). However, in recent years, several studies have related antisecretory drugs with serious adverse effects, for example, headache, dyspepsia, diarrhea, atrophic gastritis (a precursor for gastric cancer), increased *Clostridium difficile* colitis, decreased calcium absorption and increased risk of osteoporotic fractures, pneumonia, and thrombocytopenia, among others (8,9). Thus, the current search for safer and more effective antiulcer treatments is mandatory, and the approach of using plants and folk medicine has been shown to be promising in this sense.

Hence, the aim of the work is to assess the gastric ulcer healing potential of the hydroalcoholic extract of *Calendula officinalis* inflorescences in a preclinical acetic

Introdução

Calendula officinalis L. (Asteraceae), popularmente conhecida como "Marigold" na Europa e Calêndula no Brasil, é uma planta medicinal amplamente distribuída no mundo. Suas inflorescências são usadas há séculos para tratar uma grande variedade de doenças, incluindo doenças de pele, feridas, queimaduras e úlceras gastrointestinais (1,2). Quando são usados os termos "chá de calêndula e úlcera gástrica" foram usados em uma busca recente (março de 2020) em um site de pesquisa, os resultados retornam mais de 230.000 referências sobre recomendações e métodos de preparações (infusão de chá) com base nas inflorescências de *Calendula officinalis* para tratar úlceras gástricas. A planta está listada como tendo propriedades cicatrizantes e anti-inflamatórias nos seguintes compêndios:monografias da Comissão E Alemã, Cooperativa Científica Europeia de Fitoterapia (ESCOP), Farmacopeia Britânica de Ervas, monografias da Organização Mundial da Saúde e Formulário de Fitoterápicos da Farmacopeia Brasileira (3, 4).

Apesar do amplo uso na medicina popular para tratar úlceras gastrointestinais, há poucos estudos sobre o potencial do extrato de *Calendula officinalis* para cicatrização de úlceras gástricas. Portanto, este estudo tem como objetivo ajudar a preencher essa lacuna científica (5). Na literatura, existem estudos anteriores sobre o efeito gastroprotetor em modelos de úlcera aguda (modelos gastroprotetores) (1,6), mas o fato de um extrato ou composto ter efeito gastroprotetor nem sempre garante propriedades curativas, portanto, agentes antiulcerosos estabelecidos ou potenciais também devem ser avaliados usando um modelo de úlcera crônica (modelo de cicatrização).

A úlcera gástrica é uma doença crônica que afeta milhões de pessoas em todo o mundo, e é caracterizada pela presença de uma lesão necrótica profunda envolvendo toda as camadas da mucosa do estômago, atingindo inclusive a camada muscular da mucosa (7). Atualmente, a farmacoterapia da úlcera gástrica é baseada principalmente na supressão da secreção de ácido gástrico, usando inibidores da bomba de prótons (IBP) e antagonistas do receptor de histamina tipo 2 (H2-RAs), como omeprazol e cimetidina. No entanto, nos últimos anos, vários estudos relacionaram medicamentos antissecretores com sérios efeitos adversos, como por exemplo: dor de cabeça, dispepsia, diarreia, gastrite atrófica - precursora do câncer gástrico -, aumento da colite por *Clostridium difficile*, diminuição da absorção de cálcio e aumento do risco de fraturas osteoporóticas, pneumonia, trombocitopenia, entre outros (8,9). Deste modo, atualmente

acid-induced chronic ulcer model in order to fill this gap and collaborate to confirm the folk medicine indications, contributing to open the way for other studies which could to allow the development of phytomedicines to treat gastric ulcer from this plant.

Materials and Methods

Chemicals

Omeprazole, TRIS-HCl, 5,5 'dithiobis-2-nitrobenzoic acid, bovine serum albumin, GSH and rutin were purchased from Sigma-Aldrich (St Louis, MO, USA). Ethanol, acetonitrile, acetic acid, formic acid and trichloroacetic acid were purchased from Merck (Darmstadt, Germany). Xylazine and ketamine were purchased from Syntec (Santana de Parnaiba, SP, Brazil). Bradford reagent was purchased from Bio-Rad (Hercules, CA, USA).

Botanical material and extract preparation

Dry *Calendula officinalis* inflorescences (200 g.) were purchased from the Natural Products House in Itajaí City, Brazil in May 2016 and identified by comparison with voucher specimen and description reported in compendium "Virtual Herbarium" (available in http://inct.splink.org.br/) by agronomist Renê Artur Ferreira. The inflorescences were reduced to small pieces using knife mill (Marconi, Piracicaba, SP, Brazil) and macerated in a hydroalcoholic solution (70% ethanol/ 30% water) for seven days. After maceration, the solution was filtered and the solvent was removed using a rotatory evaporator. Next, the extract was dried in an airstream at 45 ^{o}C using a circulating hot air oven. The final humidity in the extract was measured by loss on drying methodology as described in Brazilian Pharmacopoeia (10), and the result showed that its humidity was 5%. The yield was 15.6 g (yield: 7.85%) of the hydroalcoholic extract of *Calendula officinalis* inflorescences (HECO).

a busca por medicamentos anti-úlcera gástrica, mais seguros e eficazes, é de grande importância e as plantas medicinais tem se mostrado promissoras nesse sentido. Portanto, o objetivo deste trabalho é avaliar o potencial cicatrizante de úlceras gástricas do extrato hidroalcoólico de inflorescências de *Calendula officinalis* em modelo de úlcera crônica experimental induzida por ácido acético, a fim de preencher essa lacuna e colaborar para confirmar a indicação popular, contribuindo de forma a abrir caminho para outros estudos que permitam o desenvolvimento de um medicamento fitoterápico para tratar úlcera gástrica a partir desta planta.

Material e Métodos

Reagentes

Omeprazol, TRIS-HCl, ácido 5,5 'ditiobis-2-nitrobenzóico, albumina sérica bovina, GSH e rutina foram adquiridos da Sigma-Aldrich (St Louis, MO, EUA). Etanol, acetonitrila, ácido acético, ácido fórmico e ácido tricloroacético foram adquiridos da Merck (Darmstadt, Alemanha). Xilazina e cetamina foram adquiridas da Syntec (Santana de Parnaíba, SP, Brasil). O reagente de Bradford foi adquirido da Bio-Rad (Hercules, CA, EUA).

Obtenção do material vegetal e extrato

As inflorescências secas de *Calendula officinalis* (200 g.) foram compradas em Casa de Produtos Naturais na cidade de Itajaí, Brasil, em maio de 2016. A identificação botânica foi realizada por comparação com espécime depositada e autenticada, bem como sua descrição relatada no compêndio "Herbário Virtual" (disponível em http: //inct.splink .org.br/) pelo engenheiro agrônomo Renê Artur Ferreira. As inflorescências foram reduzidas a pequenos pedaços usando moinho de facas (Marconi, Piracicaba, SP, Brasil) e maceradas em solução hidroalcoólica (70% de etanol/30% de água), por sete dias. Após a maceração, a solução foi filtrada e o solvente foi removido por um evaporador rotativo. Em seguida, o extrato foi seco em uma corrente de ar a 45 ^{o}C, utilizando uma estufa de ar seco circulante. A umidade final no extrato foi mensurada pela metodologia de perda por dessecação, conforme descrito na Farmacopeia Brasileira (10), e o resultado mostrou que a umidade foi de 5%. O rendimento final foi de 15,6 g (rendimento: 7,85%) do extrato hidroalcoólico das inflorescências de *Calendula officinalis* (HECO).

Phytochemical analysis

Samples HECO and rutin, an abundant substance in *C. officinallis* used as phytochemical marker (10) were freshly prepared in a mixture of water/acetonitrile (1:1, v/v) by sonication. Both were filtered through a cellulose regenerated membrane filter (0.22 µm). For the chromatographic analysis, an ACQUITY UPLC I-class system was used, with an ACQUITY UPLC BEH C18 column (50 mm x 2.1 mm i.d. 1.7µm) (both Waters, Milford, MA, USA) at 35 °C for substance separation. The mobile phase consisted of water (formic acid 0.1%) (A) and acetonitrile (B), in a gradient from 95:5 (A:B, v/v; 0 min) to 0:100 (v/v; 11 min) with a flow rate of 0.3 mL/min. A 2 µL aliquot of each sample was injected, with detection at 354 nm.

To establish a calibration curve for the determination of its concentration in the HECO, rutin was injected in five concentrations (0.1-100 µg/mL). Samples were prepared in triplicate and injected in duplicate. The areas were plotted against the corresponding concentration, and linearity was determined by linear regression analysis using Microsoft Excel 15.0® (Microsoft, Redman WA, USA). The HECO extract solution (1 mg/mL), for determination, was prepared in triplicate and injected in duplicate.

UHPLC-QToF analysis

For chromatographic separation, a Nexera X2 UHPLC (Shimadzu, Kyoto, Japan) was used. The same conditions as described in the previous (Phytochemical analysis) section were applied.. MS analysis was performed on an impact II QTOF system (Bruker Daltonik, Bremen, Germany), over a 50-1000 m/z range. Capillary voltage was set at 4000 V, end plate offset voltage at 500 V, nebulizer pressure at 4 Bar and dry gas temperature at 200 °C.

Animals

Male Wistar rats (180-200 g) were supplied by Central Animal Laboratory of the University of Vale do Itajaí (UNIVALI). The animals were kept in polypropylene cages at 22 ± 2 °C under 12 h light/dark cycle during five days (acclimatization period) with access to food and water ad libitum until eight hours prior to the experiments.. All protocols were approved by the Institutional Animal Ethics Committee (CEUA/UNIVALI; approval number 02 / 2015p) and were carried out in accordance with the International Standards and the Ethical Guidelines on Animal Welfare (NRC, 1996 and CCAC, 1993).

Análise fitoquímica

As amostras HECO e rutina (uma substância abundante em *C. officinallis* usada como marcador fitoquímico (10) foram preparadas em uma mistura de água/acetonitrila (1: 1, v/v) e dissolvidas usando ultrassom. Após, ambas foram filtradas com membrana regenerada de celulose (0,22 µm). Para a análise cromatográfica, foi utilizado equipamento UPLC ACQUITY I, e foi utilizada uma coluna C18 UPLC ACQUITY BEH (50 mm x 2,1 mm i.d. 1,7 µm) (ambos Waters, Milford, MA, EUA) a 35 ° C para a separação das substâncias. A fase móvel consistiu em água (ácido fórmico a 0,1%) (A) e acetonitrila (B), em um gradiente de 95: 5 (A: B, v/v; 0 min) a 0: 100 (v/v; 11 min) com uma taxa de fluxo de 0,3 mL/min. Uma alíquota de 2 µL de cada amostra foi injetada, com detecção a 354 nm.

Para determinação da rutina no HECO uma curva linear foi construída, a partir da injeção do analito em cinco concentrações (0,1-100 µg/mL). As amostras foram preparadas em triplicata e injetadas em duplicata. As áreas foram plotadas de acordo com a concentração correspondente, e a linearidade foi determinada por análise de regressão linear usando Microsoft Excel 15.0® (Redmond, WA, USA). A solução do extrato (1 mg/mL), para determinação, foi preparada em triplicata e injetada em duplicata.

Análise por UHPLC-QToF

Para análise UHPLC-QToF, foi utilizado um equipamento Shimadzu Nexera X2 (Shimadzu, Kyoto, Japan). As condições cromatográficas foram as mesmas descritas acima, na seção Análise Fitoquímica. A análise de MS foi realizada em um analisador Impact II Bruker QToF, na faixa de m/z 50-1000. A tensão capilar foi ajustada em 4000 V, a tensão de compensação da placa final em 500 V, a pressão do nebulizador em 4 Bar e a temperatura do gás seco em 200 °C.

Animais

Ratos Wistar machos (180-200 g) foram fornecidos pelo Biotério Central da Universidade do Vale do Itajaí (UNIVALI). Os animais foram mantidos em gaiolas de polipropileno a 22 ± 2 °C sob ciclo de 12 horas claro/escuro durante cinco dias (período de aclimatação) com acesso a comida e água ad libitum até oito horas antes dos experimentos.. Todos os protocolos foram aprovados pelo Comitê de Ética de uso de Animais (CEUA / UNIVALI; número de aprovação 02/2015p) e foram realizados de acordo com as Normas Internacionais e Diretrizes Éticas sobre Bem-Estar Animal (NRC, 1996 e CCAC, 1993).

Chronic gastric ulcer induced by acetic acid in rats

After eight hours fasting, 30 rats were anesthetized with xylazine and ketamine (10 mg/kg and 5 mg/kg, i.p.), and a midline laparotomy was performed to expose the stomach and allow the application of 500 µL of 80% acetic acid onto the serosa using a plastic tube(6 mm). The contact between acetic acid and mucosa lasted 1 min, and after this time the acid was aspirated, the serosa was washed with saline, the stomach was put back on the abdominal cavity, and the incision was sutured as described by Okabe et al. (11). Two days after surgical recovery the rats were randomly divided into different groups (n=6), and orally treated with vehicle (water plus 0.5% Tween 80, 1 mL/100 g), omeprazole (20 mg/kg), or HECO (10, 30 and 100 mg/kg), twice a day for seven days. On Day 8 of the treatment period, the animals were euthanized, the stomach removed and opened along the greater curvature and the gastric ulcer area in the mucosa was measured using a graduated scale. Next, a lesion site fragment was immediately fixed with a 10% neutral buffered formalin for histological and histochemical analysis and the remaining tissue used for quantification of reduced glutathione (GSH) levels.

Histological and histochemical analyses

For histological and histochemical analyses, one fragment of the gastric ulcer from each animal was fixed in 10% neutral buffered formalin followed by embedding in paraffin, and 7 µm sections were cut and prepared in slides. After deparaffinization, a portion of histological sections were stained by the classical hematoxylin and eosin method. Another portion of the deparaffinized segments was used in the histochemical analysis to measure gastric mucin using the Schiff's Periodic Acid (PAS), and collagen by Masson's trichrome staining (12). ImageJ software was used to assess the content of gastric mucin and collagen.

Quantification of GSH levels

Quantification of GSH levels was carried out as described by Sedlak et al. (13). First, the ulcerated tissue fragments were homogenized using a tissue homogenizer (IKA T 10 UltraTurrax®, Wilmington, DE, USA) at 25,0000 rpm in order to lyse the cells. This process was undertaken under ice using phosphate buffer 200 mM (pH 6.5) at a ratio 3:1 of buffer: sample. Afterward, the samples were stored frozen at -80 °C until GSH quantification, when they were thawed. Prior to GSH quantification, the protein concentration was measured using 5 µL of sample and 200 µL of Bradford reagent. Bovine serum albumin (0.01 - 0.10

Úlcera gástrica crônica induzida por ácido acético em ratos

Após oito horas em jejum, 30 ratos foram anestesiados com xilazina e cetamina (10 mg/kg e 5 mg/kg, i.p.) e uma laparotomia na linha média foi realizada para expor o estômago e permitir a aplicação de 500 µL de ácido acético a 80% na serosa usando um tubo de plástico (6 mm). O contato entre o ácido acético e a mucosa durou 1 minuto e, após esse período, o ácido foi aspirado, a serosa foi lavada com solução salina, o estômago foi recolocado na cavidade abdominal e a incisão foi suturada conforme descrito por Okabe et al. (11). Dois dias após a recuperação cirúrgica, os ratos foram divididos aleatoriamente em diferentes grupos (n = 6) e tratados oralmente com veículo (água mais 0,5% Tween 80, 1 mL/100 g), omeprazol (20 mg/kg) ou HECO (10, 30 e 100 mg/kg), duas vezes ao dia por sete dias. No oitavo dia do período de tratamento, os animais foram submetidos à eutanásia, o estômago removido e aberto ao longo da curvatura maior e a área da úlcera gástrica na mucosa foi medida usando uma escala graduada. Em seguida, um fragmento do local da lesão foi imediatamente fixado com formalina tamponada neutra a 10% para análise histológica e histoquímica, e o restante foi utilizado para quantificação dos níveis reduzidos de glutationa (GSH).

Análises histológicas e histoquímicas

Para análises histológicas e histoquímicas, um fragmento da úlcera gástrica de cada animal foi fixado em formalina tamponada neutra a 10%, após incorporação em parafina e cortes de 7 µm foram executados e montados em lâminas de microscopia. Após desparafinização, parte dos segmentos histológicos foi corada pelo método clássico de hematoxilina e eosina para observar o processo de cicatrização microscopicamente. Outra porção dos segmentos desparafinizados foi usada na análise histoquímica para medir a mucina gástrica usando o Ácido Periódico de Schiff (PAS) e o colágeno pela coloração tricromática de Masson (12). Para avaliar o conteúdo de mucina e colágeno gástrico foi utilizado o software ImageJ.

Quantificação dos níveis de GSH

A quantificação dos níveis de GSH foi realizada como descrito por Sedlak et al. (13). Primeiramente, os fragmentos de tecido ulcerado foram homogeneizados usando um homogeneizador de tecidos (IKA T 10 UltraTurrax®,Wilmington, DE, USA) a 25.0000 rpm, a fim de lisar as células. Este processo foi realizado sob gelo usando tampão fosfato 200 mM (pH 6,5) na taxa de 3:1 de tampão:amostra. Além disso, as amostras

μg/mL) was used to obtain a standard curve. Afterward, the homogenate was deproteinized using 12.5% trichloroacetic acid and the material resultant was centrifuged at 900 × g, 20 min, at 4 °C. Next, 10 μL of the supernatant was added to 290 μL of 0.4 M TRIS-HCl buffer (pH 8.9) and the reaction initiated by the addition of 5 μL of 1 mM 5,5 'dithiobis-2-nitrobenzoic acid. The absorbance was read after 5 min at 415 nm and the individual values were interpolated on a standard curve of GSH (1.25 – 10.0 μg/mL). Results are expressed in μg/g of tissue. In quantification of GSH, a group of control (non-intervened, n=6) animals was included with the experiment to allow comparison of the normal levels in animals without any acid treatment.

Statistical analysis

The data are reported as mean ± standard error of the mean (SEM) and were compared by one-way analysis of variance (ANOVA), followed by Bonferroni's test using GraphPad Prism 5® software (GraphPad Software, San Diego, CA, USA). A p value <0.05 was considered significant in all experiments.

Results and Discussion

Phenolic substances are widely described for *Calendula* species, including flavonoids and hydroxycinnamic and hydroxybenzoic acid derivatives (14). To this end, the hydroalcoholic extract of *C. officinalis* was analyzed by UPLC-MS/MS in order to give additional information focusing on phenolic substances based on their chemical composition. Using MS-fragmentation data, it was possible to elucidate the structure of five flavonols and two hydroxycinnamic acid derivatives (Figure 1).

Both flavonols-O-glycosides and flavonols aglycones were detected in the extract of *C. officionalis*. Two of them exhibited an ion at m/z 301, characterizing quercetin [quercetin-H]{1}, as well as a quercetin derivative. The sugar moiety linked to the quercetin derivative was assigned as 3-O-rutinoside (Rha-1→Glc-6) since the abundance of the cleavage of the glycosidic link was higher than of quercetin itself (15). This confirmed the presence of quercetin-3-O-rutinoside (rutin {2}). The identification was confirmed by the co-injection of quercetin and rutin standards.

Substances {3} and {4} were identified as isorhamnetin and as isorhamnetin-3-O-glucoside. For {3}, a pseudomolecular ion $[M-H]^-$ at m/z 315 was assigned to [isorhamnetin-H]-. For {4}, a base peak $[M-H\text{-glucoside}]^-$ at m/z 315 with a pseudomolecular ion $[M-H]^-$ at m/z 477 indicated the loss of 162 Da, corroborating with a 3-O-glucoside derivative of isorhamentin (16).

foram mantidas em congelamento a -80 ºC até a quantificação do GSH, quando foram descongeladas. Antes da quantificação do GSH, a concentração de proteína foi medida usando 5 μL de amostras e 200 μL de reagente de Bradford. A albumina sérica bovina (0,01 - 0,10 μg/mL) foi utilizada para obter uma curva padrão. Após, o homogenato foi desproteinizado usando 12,5% de ácido tricloroacético e o material resultante foi centrifugado a 900×g, 20 min, a 4 °C. Em seguida, 10 μL do sobrenadante foi misturado com 290 μL de tampão TRIS-HCl 0,4 M (pH 8,9) e a reação foi iniciada pela adição de 5 μL do ácido 5,5 'ditiobis-2-nitrobenzóico 1 mM. A absorbância foi lida após 5 min a 415 nm e os valores individuais foram interpolados em uma curva padrão de GSH (1,25 - 10,00 μg/mL). Os resultados foram expressos em μg/g de tecido. Na quantificação do GSH, um grupo naive (n=6) foi inserido no experimento para permitir a comparação dos níveis normais em animais sem nenhum tratamento.

Análise estatística

Os dados foram expressos como média ± erro padrão da média (SEM) e foram comparados pela análise de variância unidirecional (ANOVA), seguida pelo teste de Bonferroni usando o software GraphPadPrism 5® (software GraphPad, San Diego, CA, EUA). Um valor de p <0,05 foi considerado significativo em todos os experimentos.

Resultados e Discussão

As substâncias fenólicas são amplamente descritas para as espécies de *Calendula*, incluindo flavonóides e derivados dos ácidos hidroxicinâmico e hidroxibenzóico (14). Nesse sentido, o extrato hidroalcoólico de *C. officinalis* foi analisado por UPLC-MS/ MS, a fim de fornecer informações adicionais com foco em substâncias fenólicas devido à sua composição química. Utilizando dados de fragmentação de MS, foi possível elucidar a estrutura de cinco flavonóis e dois derivados do ácido hidroxicinâmico (Figura 1).

Flavonóis-O-glicosídeos e flavonóis agliconas foram detectados no extrato de *C. officionalis* e dois deles exibiram um íon em m/z 301, caracterizando a quercetina [quercetina-H] {1}, bem como um derivado da quercetina. A fração de açúcar ligada ao derivado de quercetina foi atribuída como 3-O-rutinosídeo (Rha-1→Glc-6), uma vez que a abundância da clivagem do elo glicosídico era maior do que a própria quercetina (15). Isso confirmou a presença de quercetina-3-O-rutinósido (rutina {2}). A identificação foi corroborada pela co-injeção de padrões das substâncias quercetina e rutina.

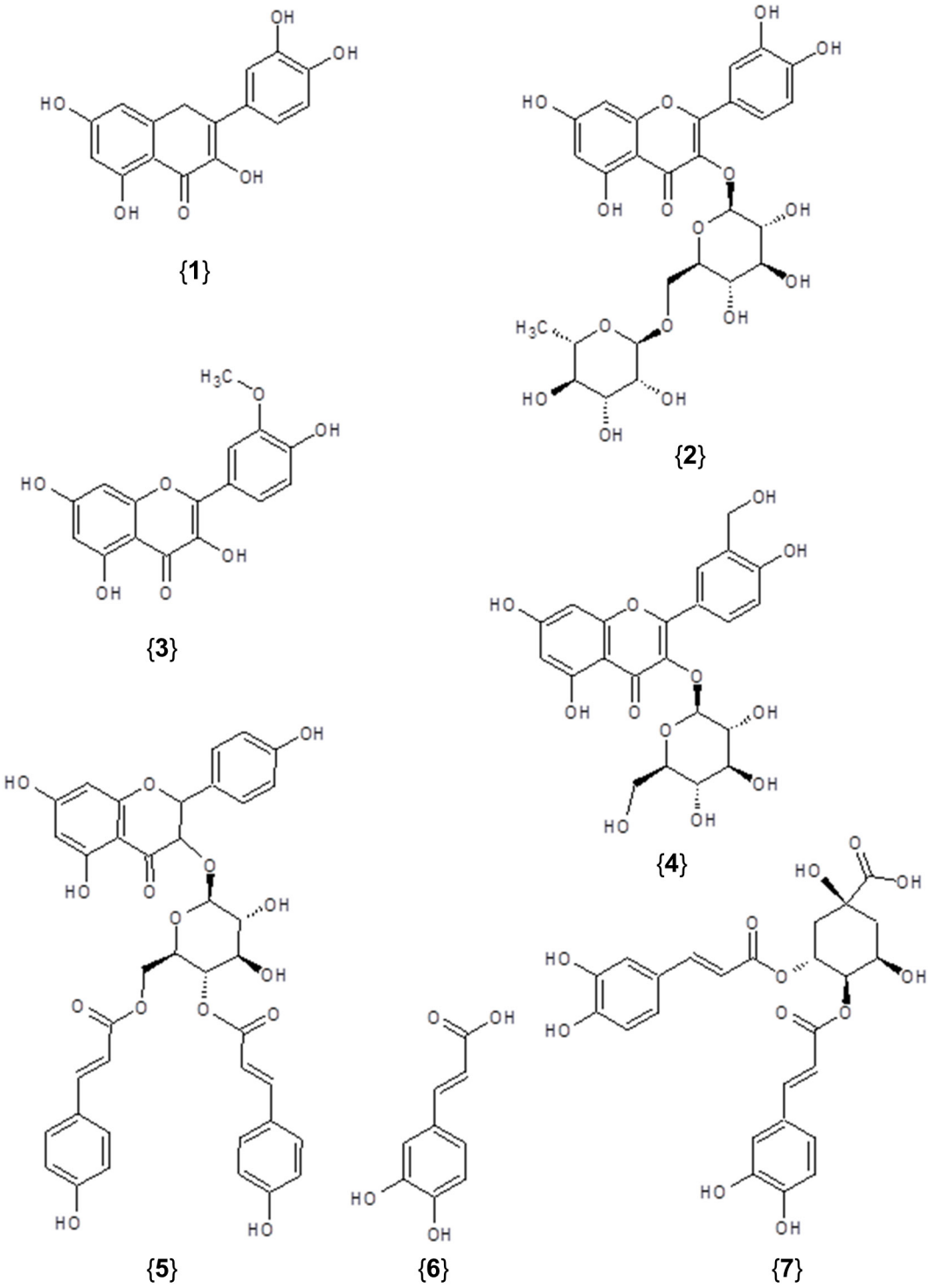

Figure 1 - Majority substances identified in hydroalcoholic extract of *Calendula officinalis* inflorescences (HECO). {1} quercetin; {2} quercetin-3-O-rutinoside (rutin); {3} isorhamnetin; {4} isorhamnetin-3-O-glucoside; {5} kaempferol-3-O-(6-p-coumaroyl) glucoside; {6} caffeic acid; {7} 3,4-O-dicaffeoylquinic acid

Figura 1 - Substâncias majoritárias identificados no extrato hidroalcoólico das inflorescências de *Calendula officinalis* (HECO). {1}quercetina; {2} quercetina-3-O-rutinósido (rutina); {3) isorhamnetina; {4} isoramnetina-3-O-glucósido; {5} kaempferol-3-O- (6-p-coumaroil) glucósido; {6} ácido cafeico;{7} ácido 3,4-O-dicafeoilquinóico

Finally, for compound {5}, MS2 fragments at m/z 447 and at m/z 285 were in assigned as $[M-H-p\text{-}coumaroyl]^-$ and as $[M-H\text{-}coumaroylglucoside]^-$. Because of the pseudomolecular ion $[M-H]^-$ at m/z 593, flavonol 5 is suggested to be kaempferol-3-O-(6-p-coumaroyl) glucoside (17). For the hydroxycinnamic acid derivatives, compound 6 was identified as caffeic acid, based both on MS2 fragmentation pattern and retention time. Compound 7 demonstrated a pseudomolecular ion $[M-H]^-$ at m/z 515, with fragment ions at m/z 355 and m/z 173, suggesting its identification as 3,4-¬O-dicaffeoylquinic acid (18). Taking into account that rutin {2} was one of the most abundant flavonols in HECO, its concentration was determined. The calibration curve was demonstrated as linear on the evaluated range (R^2=0.9995) and the marker content was estimated as 4.02 ± 0.12 mg/g. Previous studies reported lower content of rutin (19); however, there is no standardization for rutin content in *C. officinalis* (20).

There are several polyphenols, including flavonoids and hydroxycinnamic acid derivatives, which display an interesting potential for treatment and prevention of gastric ulcers (21,22). Thus, considering the chemical profile of HECO and considering its ethnopharmacology its potential to healing gastric ulcers has been undertaken in vivo using acetic acid-induced chronic gastric ulcer model. The acetic acid-induced gastric ulcers model is known also as the "kissing ulcer" because acetic acid is put in contact with gastric mucosa for some seconds to produce an ulcerative lesion on both the anterior and posterior walls (23). This model has been largely used in order to investigate the preclinical potential of antiulcer drugs as it satisfactorily mimics the morphology and pathology of the ulcerative process in humans (24).

The results showed that treatment with HECO (10, 30 and 100 mg/kg, per os) twice a day for seven days, reduced the 80% acetic acid-induced ulcer area by 18.9%, 57.2%, and 73.8%, respectively. However, the reduction was statistically significant only in groups treated with 30 mg/kg (*$p < 0.05$) and 100 mg/kg (**$p < 0.01$) when compared to the vehicle group (127.90 ± 12.04 mm^2). In the positive control group, the administration of omeprazole (20 mg/kg, per os), a Proton Pump Inhibitor used as standard drug in ulcer treatment, reduced the ulcerated area by 54.1% (*$p < 0.05$) (Figure 2, panel A). The histological appearance of the hematoxylin/eosin-stained ulcerated tissue showed, as expected, that the extension of the ulcer base (B) is larger and associated to deep damage into mucosa and submucosa in the vehicle group. On the other hand, the treatment with omeprazole (20 mg/

As substâncias {3} e {4} foram identificados como isorhamnetina e como isorhamnetina-3-O-glucósido. Para {3}, um íon pseudomolecular $[M-H]^-$ em m/z 315 foi atribuído a $[isorhamnetina\text{-}H]^-$. Para {4}, um pico base $[MH\text{-}glucosídeo]^-$ em m / z 315 com um íon pseudomolecular $[MH]^-$ em m/z 477 indicou a perda de 162 Da, corroborando com um derivado de 3-O-glucósido da isorrehamentina (16). Finalmente, para o composto {5}, os fragmentos de MS2 a m/z 447 e a m/z 285 foram designados como $[M-H\text{-}p\text{-}coumaroil]^-$ e como $[M-H\text{-}coumaroilglucosídeo]^-$. Por causa de um íon pseudomolecular $[M-H]^-$ em m/z 593, é possível sugerir que o flavonol 5 é o kaempferol-3-O-(6-p-coumaroil) glucosídeo (17). Para os derivados do ácido hidroxicinâmico, o composto 6 foi identificado, com base no padrão de fragmentação de MS2, bem como no tempo de retenção, como ácido cafeico. O composto 7 demonstrou um íon pseudomolecular $[M-H]^-$ em m/z 515, com íons fragmentos em m/z 355 e m/z 173, sugerindo sua identificação como ácido 3,4-OO-dicafeoilquinóico (18). Considerando que a rutina {2} era um dos flavonóis mais abundantes na HECO, seu conteúdo foi determinado. A curva de calibração foi demonstrada como linear na faixa avaliada (R^2 = 0,9995) e o conteúdo do marcador foi estimado em 4,02 ± 0,12 mg/g. Estudos prévios relatam um teor de rutina menor (19); porém, não há padronização para o teor de rutina em *C. officinalis* (20).

Existem vários polifenóis, como os flavonóides e derivados do ácido hidroxicinâmico, que apresentam um interessante potencial para o tratamento e prevenção de úlceras gástricas (21,22). Assim, considerando o perfil químico do HECO e, também a etnofarmacologia, seu potencial para cicatrização de úlceras gástricas foi realizado in vivo usando o modelo de úlcera gástrica crônica induzida por ácido acético. O modelo de úlcera gástrica induzida por ácido acético é conhecido também como "úlcera de beijo", porque o ácido acético é colocado em contato com a mucosa gástrica por alguns segundos e produz uma lesão ulcerativa nas paredes anterior e posterior (23). Esse modelo tem sido amplamente utilizado para investigar o potencial pré-clínico dos medicamentos antiulcerosos, pois imita satisfatoriamente a morfologia e a patologia do processo ulcerativo em humanos (24).

Os resultados mostraram que o tratamento com HECO (10, 30 e 100 mg / kg, p.o) duas vezes ao dia por sete dias, reduziu a área da úlcera induzida por ácido acético a 80% em 18,9%, 57,2% e 73,8%, respectivamente. No entanto, houve redução significativa apenas nos grupos tratados com 30 mg/kg (* $p <0,05$) e 100 mg/kg (** $p <0,01$), quando comparado ao grupo veículo (127,90

kg) or HECO (100 mg/kg) provided an ulcer with a smaller base and partial regeneration of the margin (M) indicating acceleration of the healing process (Figure 2, panel B).

To explore the mode of action of HECO in the healing process, histochemical analysis for mucins and collagen were conducted, as well as quantification of glutathione reduced (GSH) in the ulcerative site. Mucins and collagen have been analyzed in histological cuts stained by Schiff's Periodic Acid (PAS) and Masson's trichrome, respectively.

The analysis of histological cuts stained with Schiff's Periodic Acid and Masson's trichrome showed a statistically significant increase of the mucins and collagen fibers in ulcer site in HECO 100 mg/kg and positive control groups when compared with negative control (Figure 3). In Schiff's Periodic Acid staining, the mucins are highlighted in rose color. Masson's trichrome staining normally is used to assess type I collagen, which is highlighted in blue (25). This collagen type is the most abundant in the gastric stroma (26).

The gastric mucosal barrier is an interesting example of natural engineering. This structure is responsible for avoiding self-digestion of the stomach wall by the highly corrosive juice which it secretes (27). One of its main constituents is mucus, which contains specialized O-glycoproteins called mucins (28). The genesis of acetic acid-induced gastric lesions starts mainly with the depletion of gastric wall mucus (29). Additionally, it has been demonstrated that collagen synthesis of the gastric mucosa has a key role in the gastric ulcer healing process. Collagen synthesis is not only triggered in the submucosa, but also in deeper layers, such as the muscularis propria and serosa, indicating the coordinated interaction of all structural layers of the gastric wall during the gastric ulcer healing process (26,30). Thus, the increase of mucins and collagen fibers provoked by the administration of HECO can be related to its healing gastric ulcer activity.

After mucus depletion, a significant increase in the production of free radicals also occurs, causing damage to the cell and cellular membrane due to excessive oxidative stress (31). In physiologic conditions, high GSH concentrations are found in the gastric mucosa. Considering the potent antioxidant effect of GSH and that it is a substrate for antioxidant enzymes, its presence is important to protect the mucosal from oxidative stress (32,33). A strong relationship between diminishing GSH levels and an increase in levels of ulcer severity has been reported (34). Therefore, GSH levels were quantified. The results displayed that there was a significant increase in the GSH levels in ulcer sites from

± 12,04 mm^2). No grupo controle positivo, a administração de omeprazol (20 mg/kg, po),inibidor da bomba de prótons usado como medicamento padrão no tratamento da úlcera, reduziu a área ulcerada em 54,1% (* p <0,05) (Figura 2, painel A). A aparência histológica do tecido ulcerado corado com hematoxilina/eosina mostrou, como esperado, que a extensão da base da úlcera (B) foi maior e associada a danos profundos na mucosa e submucosa no grupo veículo. Por outro lado, o tratamento com omeprazol (20 mg/kg) ou HECO (100 mg/kg) proporcionou uma úlcera com menor base e regeneração parcial da margem (M), indicando aceleração do processo de cicatrização (Figura 2, painel B).

Para explorar o modo de ação do HECO no processo de cicatrização, foram realizadas análises histoquímicas de mucinas e colágeno, bem como quantificação da glutationa reduzida (GSH) no sítio ulcerativo. Mucinas e colágeno foram analisados em cortes histológicos corados pelo ácido periódico de Schiff (PAS) e pelo tricrômico de Masson, respectivamente.

A análise dos cortes histológicos, corados com o ácido periódico de Schiff e o tricrômico de Masson, mostrou um aumento estatisticamente significativo das mucinas e fibras de colágeno no local da úlcera nos grupos HECO 100 mg/kg e controle positivo, quando comparado ao controle negativo (Figura 3). Na coloração com ácido periódico de Schiff, as mucinas são destacadas na cor rosa. A coloração tricrômica de Masson normalmente é usada para avaliar o colágeno tipo I, destacando-o de cor azul (25). O colágeno tipo I é o mais abundante no estroma gástrico (26).

A barreira da mucosa gástrica é um exemplo interessante de engenharia natural. Essa estrutura é responsável por evitar que a própria parede do estômago seja digerida pela secreção (suco gástrico) altamente corrosiva que esta secreta (27). Um de seus principais constituintes é o muco, que contém O-glicoproteínas especializadas, chamadas mucinas (28). A gênese das lesões gástricas induzidas pelo ácido acético começa principalmente com a depleção do muco da parede gástrica (29). Além disso, foi demonstrado que a síntese de colágeno da mucosa gástrica tem um papel fundamental no processo de cicatrização da úlcera gástrica. A síntese de colágeno não é desencadeada apenas na submucosa, mas também em camadas mais profundas, como a "muscularis propria" e a serosa, indicando a interação coordenada de todas as camadas estruturais da parede gástrica durante o processo de cicatrização da úlcera gástrica (26,30). Assim, o aumento de mucinas e fibras colágenas provocadas pela administração de HECO pode estar relacionado à sua atividade cicatrizante da úlcera gástrica.

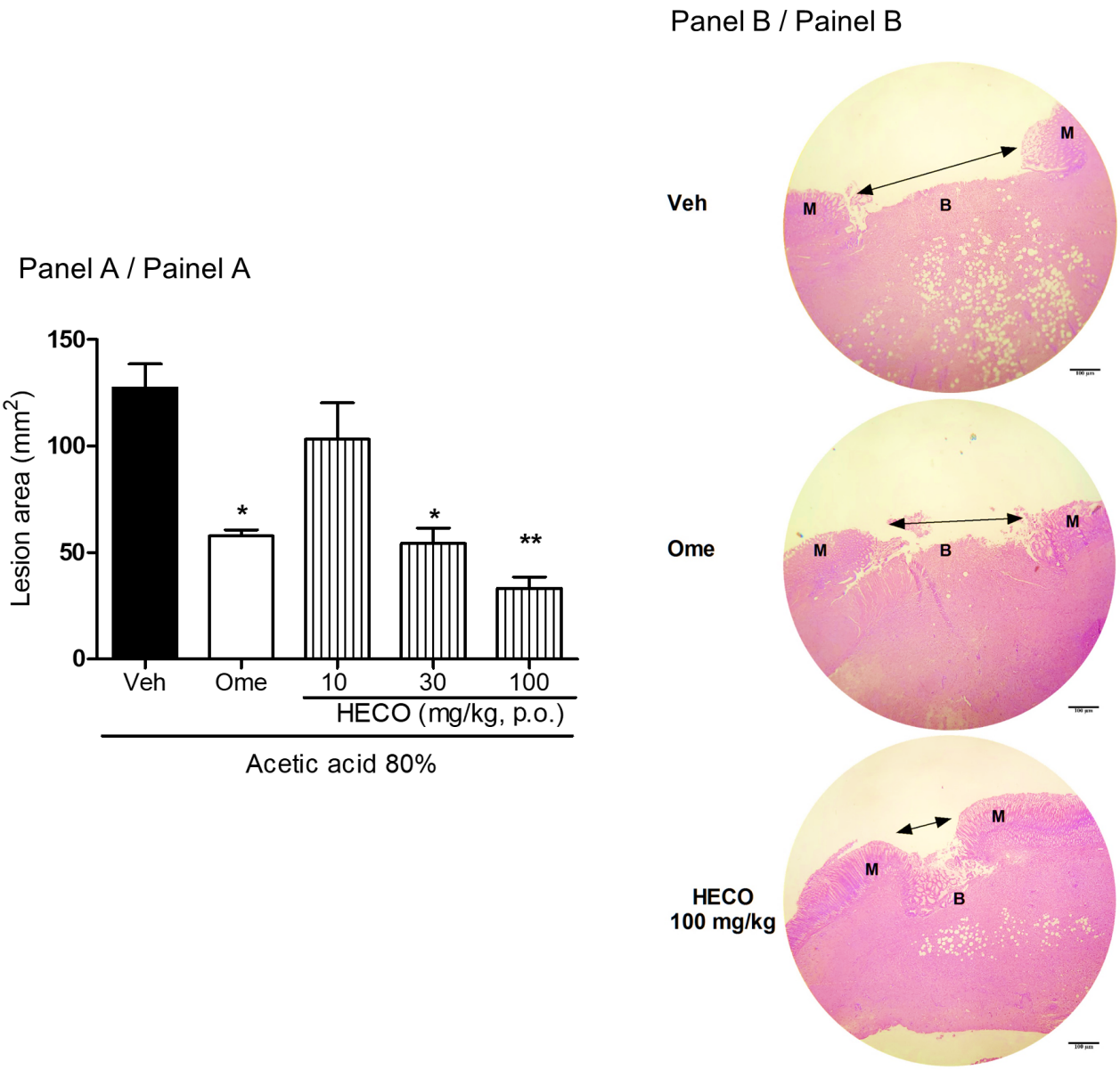

Figure 2 - Effects of HECO (10, 30 and 100 mg/kg) on chronic gastric ulcers induced by 80% acetic acid. Panel A: gastric ulcer area (mm^2). The results are expressed as mean ± S.E.M. (n = 6). Statistical comparison was performed using one-way ANOVA followed by Bonferroni's test. *$p < 0.05$, **$p < 0.01$ when compared to vehicle group (Veh). Panel B: representative histological cuts from groups treated with vehicle (water) (Veh), omeprazole (Ome) (20 mg/kg), and HECO (100 mg/kg), respectively. Hematoxylin/Eosin (HE) staining. The rats were treated orally twice a day for seven days with vehicle (water), omeprazole (Ome) or HECO (100 mg/kg). The arrows indicate the ulcer site, bars = 10 mm and histological section increased by 25x, M and B indicate margin and base of ulcer, respectively.

Figura 2 - Efeitos do HECO (10, 30 e 100 mg / kg) nas úlceras gástricas crônicas induzidas por ácido acético 80%. Painel A: área de úlcera gástrica (mm^2). Os resultados são expressos como média ± E.P.M. (n = 6) A comparação estatística foi realizada usando ANOVA de uma via, seguida pelo teste de Bonferroni. * $p < 0,05$, ** $p < 0,01$ quando comparado ao grupo veículo (Veh). Painel B: cortes histológicos representativos dos grupos tratados com veículo (água) (Veh), omeprazol (Ome) (20 mg / kg) e HECO (100 mg / kg), respectivamente. Coloração com hematoxilina/eosina (HE). Os ratos foram tratados por via oral duas vezes ao dia durante sete dias com veículo (água), omeprazol (Ome) ou HECO (100 mg / kg). As setas indicam o local da úlcera, barras = 10 mm e o corte histológico aumentado em 25x, M e B indicam margem e base da úlcera, respectivamente.

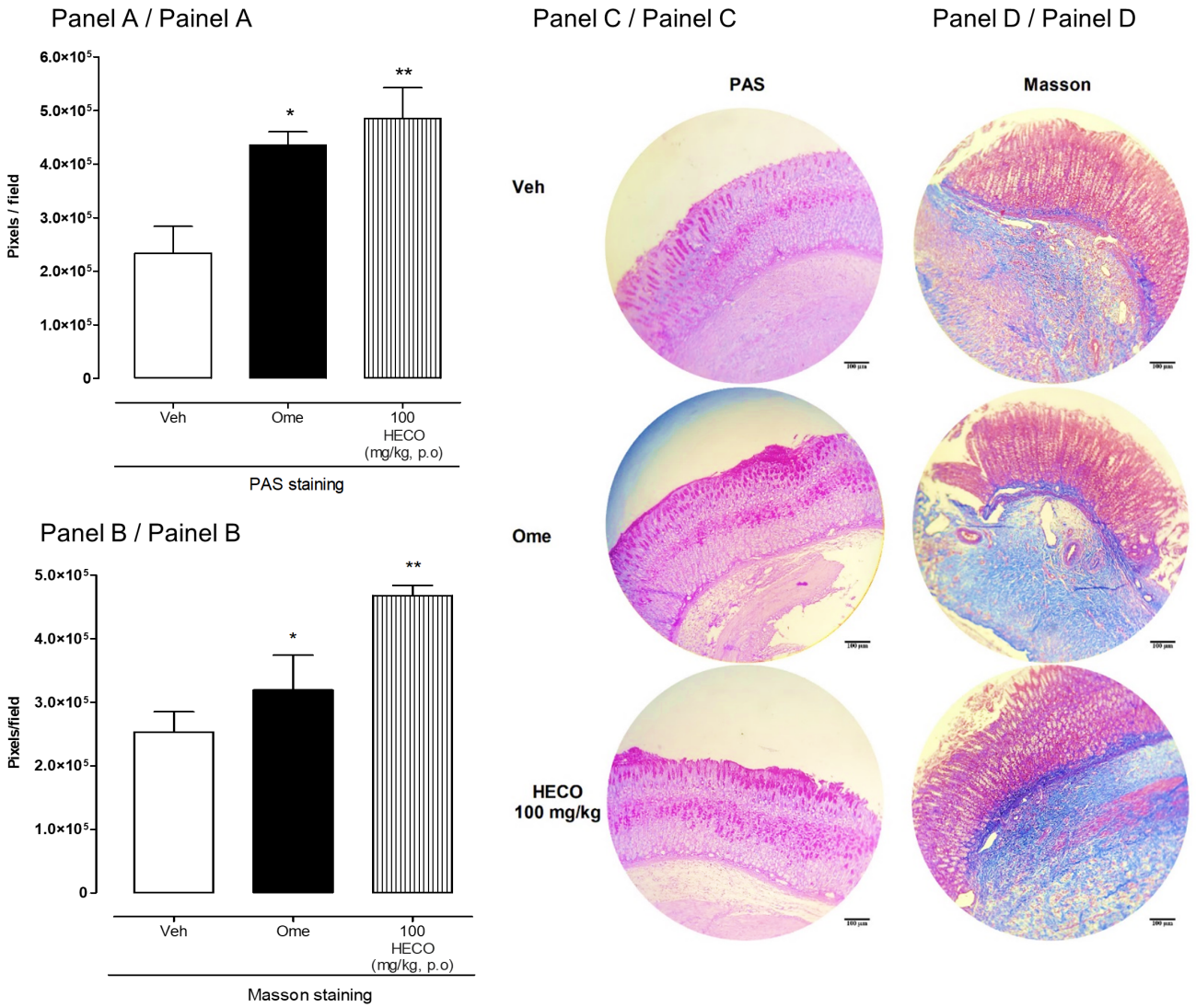

Figure 3 - Effects of HECO on histochemical staining for mucin-like glycoproteins (Schiff's Periodic Acid - PAS) and Collagen fibers (Masson's trichrome). Panels A and B: mucins and collagen fibers quantification in pixels, respectively. The quantifications were made using the ImageJ program. The results are expressed as mean ± S.E.M. (n = 6). Statistical comparison was performed using one-way ANOVA followed by Bonferroni's test. * $p<0.05$, ** $p<0.01$ when compared to vehicle group (Veh). Panels C and D: representative histological cuts from groups treated with vehicle (water) (Veh), omeprazole (Ome) (20 mg/kg) and HECO (100 mg/kg) orally twice a day for seven days, respectively. In Panel C, Schiff's Periodic Acid (PAS) staining with mucins visible in rose. In Panel D: Masson's trichrome (Masson) staining with collagen fibers visible in blue.

Figura 3 -Efeitos do HECO na coloração histoquímica para glicoproteínas semelhantes à mucina (ácido periódico de Schiff - PAS) e fibras de colágeno (tricrômico de Masson). Painéis A e B: quantificação de mucinas e fibras colágenas em pixels, respectivamente. As quantificações foram feitas usando o programa ImageJ. Os resultados são expressos como média ± E.P.M. (n = 6) A comparação estatística foi realizada usando ANOVA de uma via, seguida do teste de Bonferroni. * $p <0,05$, ** $p <0,01$ quando comparado ao grupo veículo (Veh). Painéis C e D: cortes histológicos representativos dos grupos tratados com veículo (água) (Veh), omeprazol (Ome) (20 mg/kg) e HECO (100 mg/kg) por via oral duas vezes ao dia por sete dias, respectivamente. No Painel C foram utilizadas coloração com ácido periódico de Schiff (PAS) e as mucinas foram coradas em rosa; no painel D: foi utilizada coloração tricrômica de Masson (Masson) e fibras colágenas foram coradas em azul.

groups that received HECO 100 mg/kg and omeprazole 20 mg/kg (Figure 4).

Chandra et al. (6) evaluated the gastroprotective effect of *C. officinalis* ethanolic extract in ethanol-induced and indomethacin-induced ulcer models. In this study, the administration of extract 100 and 200 mg/kg orally, produced significant inhibition of ulcer index in both models of ulcers. Antisecretory activity in a pylorus ligature-model was also observed, with decreasing in gastric secretion volume and increase in pH, in addition to elevated GSH level in indomethacin-induced ulcers and gastric mucus level in all models of ulcers used. Safety aspects of *C. officinalis* extract were also evaluated in this study. The results showed reversion the increase of serum alanine aminotransferase (ALT) levels observed in the control group, while aspartate aminotransferase (AST), alkaline phosphatase (ALP), total protein, albumin, bilirubin direct and albilirubin total were kept in normal range, and in toxicity acute study the extract was found to be safe up to 2000 mg/kg with no signs of mortality or change in behavioral pattern. These findings suggest that *C. officinalis* extract is not toxic and safe.

Após a depleção do muco, também ocorre um aumento significativo na produção de radicais livres, causando danos às células e às membranas celulares devido ao estresse oxidativo excessivo (31). Em condições fisiológicas, altas concentrações de GSH são encontradas na mucosa gástrica. Considerando seu potente efeito antioxidante sua presença é importante para proteger a mucosa do estresse oxidativo (32, 33). Foi relatada uma forte relação entre a diminuição dos níveis de GSH e o aumento dos níveis de gravidade da úlcera (34). Portanto, os níveis de GSH foram quantificados nesta investigação. Os resultados mostraram que, no local da úlcera, nos grupos que receberam HECO 100 mg/kg e omeprazol 20 mg/kg, houve um aumento significativo nos níveis de GSH (Figura 4).

Chandra et al. (6) avaliaram o efeito gastroprotetor do extrato etanólico de *C. officinalis* em modelos de úlcera induzida por etanol e indometacina. Neste estudo, a administração do extrato 100 e 200 mg/kg por via oral produziu inibição significativa no índice de úlcera nos dois modelos. Também foi observada atividade antissecretora no modelo de ligadura pilórica com diminuição do volume de secreção gástrica e aumento do pH, além da elevação do nível de GSH nos modelos de úlceras induzidas por indometacina e no nível de muco gástrico

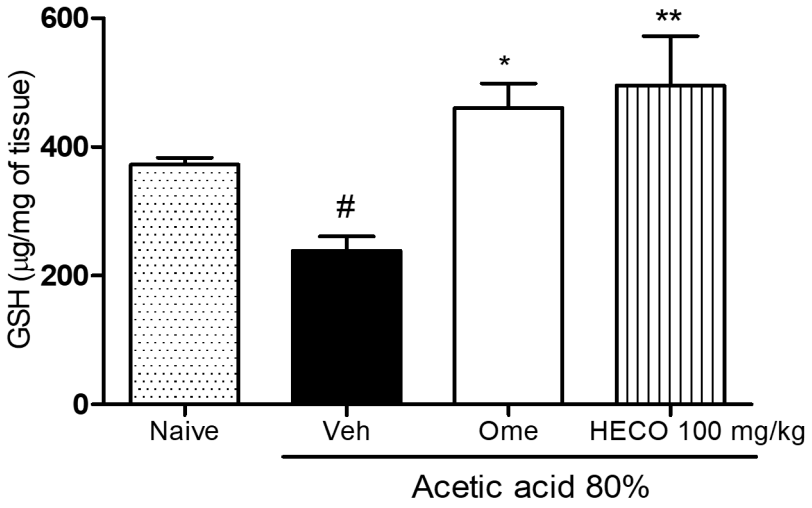

Figure 4 - Effects of HECO 100 mg/kg on reduced glutathione (GSH) levels on chronic gastric ulcers induced by 80% acetic acid. The results are expressed as mean ± S.E.M. (n = 6). Statistical comparison was performed using one-way analysis of variance (ANOVA) followed by Bonferroni's test. #p<0.05 when compared to non-ulcerated group (Naive). *p<0.05, **p<0.01 when compared to vehicle group (Veh). The rats were treated orally twice a day for seven days with vehicle (water), omeprazole (Ome), or HECO (100 mg/kg).

Figura 4 - Efeitos de HECO 100 mg/kg nos níveis de glutationa reduzida (GSH) em úlceras gástricas crônicas induzidas por ácido acético 80%. Os resultados são expressos como média ± E.P.M. (n = 6). A comparação estatística foi realizada usando a análise de variância unidirecional (ANOVA) seguida pelo teste de Bonferroni. #p <0,05 quando comparado ao grupo não ulcerado (Naïve). * p <0,05, ** p <0,01 quando comparado ao grupo veículo (Veh). Os ratos foram tratados por via oral duas vezes ao dia durante sete dias com veículo (água) omeprazol (Ome) ou HECO (100 mg/kg).

Yadav et al., (35) investigated gastroprotective effects of a 50% *C. officinalis* ethanolic extract. The findings showed significant inhibition in the formation of ulcers induced by physical (stress) and chemical agents (ethanol), with reducing oxidative stress in gastric tissue as evidenced by lipid peroxidation (LPO) and superoxide dismutase (SOD) decreasing and, increase in catalase (CAT).

The extract dichloromethane obtained from *C. officinalis* flowers was evaluated in vitro on the NF-κB pathway using AGS human gastric cancer cells. NF-κB, when activated by proinflammatory stimuli, translocates into the cell nucleus, where it promotes the transcription, encoding many mediators of the inflammatory process. The authors related evidence that *C. officinalis* exerts anti-inflammatory activity on the gastric cells by the inhibition of the NF-κB system. Using bio-guided fractionation were identified triterpenic saponins (faradiol-3-myristate and the corresponding aglycone) as responsible, at least in part, for the observed effect (36). In another study, four triterpenic saponins isolated from *C. officinalis* were evaluated in ethanol and indomethacin-induced ulcer models, and results showed that all presented a significant gastroprotective effect in ethanol-induced ulcer, while in indometacin-induced ulcers only one saponin was not active (1). These data confirm the importance of triterpenic saponins to gastroprotective of *C. officinalis*, in addition to the phenolic compounds identified in this study.

On the other hand, in a study considering the effect of *C. officinalis* infusion on indomethacin-induced gastric ulcers, Bertges et al., (37) conclude that the oral administration of *C. officinalis* infusion did not reduce the neutrophilic and lymphocytic infiltrates, as well as gastric lesions indomethacin-induced in the studied period. These results are contradictory with the findings observed in this and other studies, however, this could be explained due to differences in extraction process, treatment time, and dose used, considering that the infusion is considerably more diluted than extracts and treatment was carried out for only two days.

Thus, our results corroborate with previous works and contribute to a better knowledge of the antiulcer and gastroprotective properties of *C. officinalis*. However, all previous studies utilized acute ulcer models, therefore, it is important to remember that this study is one of the first concerning the potential of *C. officinalis* extract in healing chronic gastric ulcer.

em todos os modelos de úlceras testados. Ainda neste estudo, foram considerados aspectos de segurança do extrato de *C. officinalis*. Os resultados mostraram reversão do aumento dos níveis séricos de Alanina Aminotransferase (ALT) observados no grupo controle, além disso, os níveis de aspartato aminotransferase (AST), fosfatase alcalina (ALP), proteína total, albumina, bilirrubina direta e bilirrubina total foram mantidos na faixa normal e no estudo de toxicidade aguda, o extrato foi considerado seguro até 2000 mg/kg, sem provocar quaisquer sinais de mortalidade ou alteração no padrão comportamental. Esses achados sugerem que o extrato de *C. officinalis* não é o apresenta toxicidade significativa.

Yadav et al., (35) investigaram os efeitos gastroprotetores do extrato etanólico 50% de *C. officinalis*. Os resultados mostraram inibição significativa na formação de úlceras induzidas por agentes físicos (estresse) e químicos (etanol), com redução do estresse oxidativo no tecido gástrico, como evidenciado pela diminuição da peroxidação lipídica (LPO) e superóxido dismutase (SOD) e aumento da catalase (CAT).

Os efeitos do extrato de diclorometano obtido das flores de *C. officinalis* na via do NF-κB foram avaliados in vitro, usando células de câncer gástrico humano (AGS). O NF-κB, quando ativado por estímulos pró-inflamatórios, transloca-se para o núcleo celular, onde promove transcrição, codificando muitos mediadores do processo inflamatório. Os autores relataram evidências de que *C. officinalis* exerce atividade anti-inflamatória nas células gástricas pela inibição da via mediada pelo NF-κB. Utilizando fracionamento bio-guiado, foram identificadas saponinas triterpênicas (faradiol-3-miristato e aglicona correspondente) os quais foram responsáveis, pelo menos em parte, pelo efeito observado (36). Em outro estudo, quatro saponinas triterpênicas isoladas de *C. officinalis* foram avaliadas em modelos de úlcera induzida por etanol e indometacina, e os resultados mostraram que todas apresentaram efeito gastroprotetor significativo na úlcera induzida por etanol, enquanto na úlcera induzida por indometaicina apenas uma saponina não foi ativa (1). Estes dados confirmam a importância das saponinas triterpênicas para o gastroprotetor de *C. officinalis*, além dos compostos fenólicos identificados neste estudo.

Por outro lado, em estudo considerando o efeito da infusão de *C. officinalis* nas úlceras gástricas induzidas por indometacina, Bertges et al., (37) concluíram que a administração oral da infusão não reduziu os infiltrados neutrofílicos e linfocitários, bem como como as lesões gástricas induzidas por indometacina no período estudado. Esses resultados são contraditórios com os resultados deste e de outros estudos, no entanto, isso

Conclusion

In summary, results showed that a hydroalcoholic extract of *C. officinalis* inflorescences displays healing chronic gastric ulcer activity. The data suggest that effectiveness is related, at least part, to the capacity of extract to increase protective factors of gastric mucosa such as mucus and antioxidant factors as well as an increase in collagen synthesis. In addition, the findings of this study suggest that phytotherapeutic products can be obtained from *C. officinalis* inflorescences for the development of new drugs to treat gastric ulcers. It also contributed to the validation of the folk use of this specie for the treatment of gastric ulcers.

Author Contributions Statement

LNBM, LBS, TB, VSB, and ACA performed pharmacological assays. LCK Jr prepared the extract and did the phytochemical analysis. LMS and SFA ensured statistical analysis, wrote and corrected the manuscript.

Acknowledgements

We are grateful to Conselho Nacional de Desenvolvimento Científico e Tecnológico (CNPq), Coordenação de Aperfeiçoamento de Pessoal de Nível Superior (CAPES), Fundação de Apoio à Pesquisa Científica e Tecnológica do Estado de Santa Catarina (FAPESC) and Universidade do Vale do Itajaí (UNIVALI) for their financial support.

Conflict of interests

The senior editor co-authoring this manuscript had no participation in the review nor in the decision process. All authors have declared there were no financial and/or personal relationships that may present a potential conflict of interest.

pode ser explicado devido a diferenças no processo de extração, tempo de tratamento e dose utilizada, considerando que a infusão é consideravelmente mais diluída que os extratos e o tratamento foi realizado por apenas dois dias.

Assim, nossos resultados corroboram com trabalhos anteriores e contribuem para um melhor conhecimento das propriedades antiulcera e gastroprotetoras de *C. officinalis*. No entanto, todos os estudos anteriores foram realizados em modelos agudos de úlcera, assim, é importante reforçar que este é o primeiro a respeito do potencial do extrato de *C. officinalis* na cicatrização de úlcera crônica gástrica.

Conclusões

Em resumo, os resultados mostraram que o extrato hidroalcoólico de inflorescências de *C. officinalis* possui atividade cicatrizante da úlcera crônica gástrica. Os dados sugerem que a eficácia está relacionada, pelo menos em parte, à capacidade do extrato em aumentar os fatores protetores da mucosa gástrica, como o muco e os fatores antioxidantes, bem como o aumento da síntese de colágeno. Os resultados sugerem que produtos fitoterápicos podem ser obtidos a partir das inflorescências de *C. officinalis* para o desenvolvimento de novos medicamentos para o tratamento de úlceras gástricas. Além disso, os achados desta investigação também contribuem para a validação do uso popular dessa das inflorescências desta planta no tratamento de úlceras gástricas.

Declaração sobre as Contribuições dos Autores

LNBM, LBS, TB, VSB, e ACA realizaram ensaios farmacológicos. LCK Jr preparou o extrato e realizou análises fitoquímicas. LMS e SFA realizaram análises estatísticas, escreveram e corrigiram o manuscrito.

Agradecimentos

Agradecemos ao Conselho Nacional de Desenvolvimento Científico e Tecnológico (CNPq), à Coordenação de Aperfeiçoamento de Pessoal de Nível Superior (CAPES), à Fundação de Apoio à Pesquisa Científica e Tecnológica do Estado de Santa Catarina (FAPESC) e à Universidade do Vale do Itajaí (UNIVALI) pelo apoio financeiro.

Conflito de interesses

O editor senior envolvido na autoria deste manuscrito não teve qualquer participação no processo de revisão ou de decisão. Todos os autores declararam não haver relações financeiras e/ou pessoais que possam representar um potencial conflito de interesses.

References / Referências

1. Yoshikawa M, Murakami T, Kishi A, Kageura T, Matsuda H. Medicinal Flowers. III.1) Marigold. (1): Hypoglycemic, Gastric Emptying Inhibitory, and Gastroprotective Principles and New Oleanane-Type Triterpene Oligoglycosides, Calendasaponins A, B, C, and D, from Egyptian *Calendula officinalis*. Chemical and Pharmaceutical Bulletin. 2001; 49: 863-870.
2. Leach M.J. *Calendula officinalis* and wound healing: a systematic review. Wounds 2008; 20: 236–243.
3. Khare CP. New York, USA: Springer Science Business Media, LLC; 2007. Indian Medicinal Plants: An Illustrated Dictionary; pp. 111–2.
4. Brasil. Agência Nacional de Vigilância Sanitária. Formulário de Fitoterápicos da Farmacopéia Brasileira / Agência Nacional de Vigilância Sanitária. Brasília: Anvisa, 2011. 126p.
5. Basch E, Bent S, Foppa I, Haskmi S, Kroll D, Mele M, Szapary P, Ulbricht C Vora M, Yong S. Marigold (*Calendula officinalis* L.): An Evidence-Based Systematic Review by the Natural Standard Research Collaboration. Journal of Herbal Pharmacotherapy. 2006; 6: 135-159.
6. Chandra P, Kishore K, Ghosh A.K. Evaluation of antacid capacity and antiulcer activity of *Calendula officinalis* L. in experimental rats. Oriental Pharmacy and Experimental Medicine. 2015; 15: 277-285.
7. Kangwan N, Park JM, Kim EH, Hahm KB. Quality of healing of gastric ulcers: Natural products beyond acid suppression. World Journal of Gastrointestinal Pathophysiology. 2014; 15: 40-47.
8. Dacha S, Razvi M, Massaad J, Cai Q, Wehbi M. Hypergastrinemia. Gastroenterology 2015; 3: 201–208.
9. Fox RK, Muniraj T. Pharmacologic Therapies in Gastrointestinal Diseases. The Medical Clinics of North America. 2016; 100: 827–850.
10. Farmacopeia Brasileira, 6ª edição, volume 1, Agência Nacional de Vigilância Sanitária. Brasília: Anvisa, 2019. 873p. Available: http://portal.anvisa.gov.br/farmacopeia-brasileira
11. Okabe S, Roth LA, Pfeier JA. A Method for experimental penetrating gastric and duodenal, ulcers in rats. The American Journal of Digestive Diseases. 1971; 16: 277-284.
12. Da Silva LM, Boeing T, Somensi LB, Cury BJ, Steimbach VM, Silveria AC, Niero R, Chechinel-Filho V, Santin JR, Andrade SF. Evidence of gastric ulcer healing activity of Maytenus robusta Reissek: In vitro and in vivo studies. Journal of Ethnopharmacology. 2015; 175: 75-85.
13. Sedlak J, Lindsay RH. Estimation of total prote in bound and nonprotein sulfhydril groups in tissues with Ellman's reagent. Analytical Biochemistry. 1968; 25: 192-205.
14. Faustino MV, Pinto DCGA, Gonçalves MJ, Salguerio L, Silveira P, Silva AMS. Calendula L. species polyphenolic profile and in vitro antifungal activity. Journal of Ethnopharmacology. 2018; 45: 254-267.
15. Cuyckens F, Rozengberg R, de Hoffmann E, Clayes M. Structure characterization of flavonoid O-diglycosidesby positive and negative nano-electrospray ionizationion trap mass spectrometry. Journal of Mass Spectrometry. 2001; 36: 1203-1210.
16. Schieber A, Keller P, Streker P, Klaiber I, Carle R. Detection of isorhamnetin glycosides in extracts of apples (Malus domestica cv. "Brettacher") by HPLC-PDA and HPLC-APCI-MS/MS. Phytochemical Analysis. 2002; 13, 87-94.
17. Felipe DF, Brambilla LZS, Porto C, Pilau EJ, Cortez DAG. Phytochemical analysis of Pfaffia glomerata inflorescences by LC-ESI-MS/MS. Molecules. 2014; 19: 15720-15734.
18. Clifford MN, Knight S, Kuhnert NA. Discriminating between the six isomers of dicaffeoylquinic acid by LC–MS. Journal of Agricultural and Food Chemistry. 2005; 53: 3821–3832.
19. Fonseca YM, Vicentini FTMC, Catini CD, Fonseca MJV. Determination of rutin and narcissin in marigold extract and topical formulations by liquid chromatography: applicability in skin penetration studies. Química Nova. 2010; 33(6):1320-1324.
20. World Health Organization. WHO Monographs on Selected Medicinal Plants – Volume 2. 2002: 35-44.
21. Klein-Jr LC, Santin JR, Niero R, Andrade SF, Cechinel-Filho V. The therapeutic lead potential of metabolites obtained from natural sources for the treatment of peptic ulcer. Phytochemistry Reviews. 2012; 11: 567–616.
22. Costa P., Almeida MO., Lemos M., Arruda C., Casoti R., Somensi LB., Boeing T., Mariott M., Silva RCMVAF, Stein BP, Souza P, Santos AC, Bastos JK, Da Silva LM, Andrade SF. Artepillin C, Drupanin, aromadendrin-4'-O-methyl-ether and Kaempferide from Brazilian Green Propolis promote gastroprotective action by diversified mode of action. Journal of Ethnopharmacology. 2018; 226: 82-89.
23. Nakao K-I, Ro A, Kibayashi K. Evaluation of the morphological changes of gastric mucosa induced by a low concentration of acetic acid using a rat model. Journal of Forensic and Legal Medicine. 2014; 22: 99–106.
24. Okabe S, Amagase K. An overview of acetic acid ulcer models—the history and state of the art of peptic ulcer research. Biological and Pharmaceutical Bulletin. 2005; 28: 1321-1341.
25. Calvi ENC, Nahas FX, Barbosa MV, Calil JA, Ihara SSM, Silva MS, Franco MF, Ferreira LM. An experimental model for the study of collagen fibers in skeletal muscle. Acta Cirúrgica Brasileira. 2012; 27(10): 681-686.
26. Shahin M, Gillessen A, Pohle T, Weber C, Schuppan D, Herbst H, Domschke W. Gastric ulcer healing in the rat: kinetics and localisation of de novo procollagen synthesis. Gut. 1997;41(2):187-94.
27. McColl KEL. The elegance of the gastric mucosal barrier: designed by nature for nature. Gut. 2012; 61(6): 787-788.
28. Rodríguez-Piñeiro AM, Bergström JH, Ermund A, Gustafsson JK, Schütte A, Johansson ME, Hansson GC. Studies of mucus in mouse stomach, small intestine, and colon. II. Gastrointestinal mucus proteome reveals Muc2 and Muc5ac accompanied by a set of core proteins. American Journal of Physiology. Gastrointestinal and Liver Physiology. 2013; 305(5): 348-356.
29. Amagase K, Yokota M, Tsukimi Y, Okabe S. Characterization of "unhealed gastric ulcers" produced with chronic exposure of acetic acid ulcers to indomethacin in rats. Journal of Physiology and Pharmacology. 2003; 54(3): 349-60.
30. Shahin M, Konturek JW, Pohle T, Schuppan D, Herbst H, Domschke W. Remodeling of extracellular matrix in gastric ulceration. Microscope Research and Technique. 2001; 53(6): 396-408.
31. Kwiecien S, Brzozowski T, Konturek S.J. Effects of reactive oxygen species action on gastric mucosa in various models of mucosal injury. Journal of Physiology and Pharmacology. 2002; 53: 39–50.
32. Cnubben NHP, Rietjens IMCM, Wortelboer H, Zanden J, Bladeren PJ. The interplay of glutathione-related processes in antioxidant defense environmental. Environmental Toxicology and Pharmacology. 2001; 10: 141-152.
33. Townsend DM, Tew KD, Tapiero H. The importance of glutathione in human disease. Biomedicine and Pharmacotherapy. 2003; 57(3–4): 145–155.
34. Chattopadhyay I, Bandyopadhyay U, Biswas K, Maity P, Banerjee R.K. Indomethacin inactivates gastric peroxidase to induce reactive-oxygen-mediated gastric mucosal injury and curcumin protects it by preventing peroxidase inactivation and scavenging reactive oxygen. Free Radical Biology and Medicine. 2006; 40(8):1397–1408.
35. Yadav AK, Mishra PK, Jain PK, Rao CV, Tiwaril S, Singh V. Investigation of *Calendula officinalis* whole plant as a gastroprotective and antioxidant in peptic ulcer. British Journal of Medical and Health Research. 2016; 3(7).
36. Colombo E, Sangiovanni E, D'Ambrosio M, Bosisio E, Ciocarlan A, Fumagalli M, Guerriero A, Harghel P, Dell'Agli1 M. A Bio-Guided Fractionation to Assess the Inhibitory Activity of *Calendula officinalis* L. on the NF-κB Driven Transcription in Human Gastric Epithelial Cells. Evidence-Based Complementary and Alternative Medicine. 2015, Article ID 727342, 8 pages.
37. Bertges LC, Felga AMG, Teixeira JBP, Pimentel CFMG, Neves PO. Effect of *Calendula officinalis* infusion on indomethacin-induced gastric lesions in Wistar rats. Revista Cubana de Plantas Medicinales. 2006; 11(2).