УДК 611.72 7.2

ОПЕРАЦИЯ BRISTOW – LATARJET: КОМПЛЕКСНАЯ ОЦЕНКА СОСТОЯНИЯ ПЛЕЧЕВОГО СУСТАВА И РЕЗУЛЬТАТОВ ЛЕЧЕНИЯ

Д.А. Маланин, А.С. Трегубов, А.И. Норкин, С.В. Грунин, А.Л. Жуликов

ФГБОУ ВО «Волгоградский государственный медицинский университет» Министерства здравоохранения Российской Федерации, ГБУ «Волгоградский медицинский научный центр»

В данной работе представлена комплексная оценка состояния плечевого сустава и результатов лечения у пациентов с рецидивирующим передним вывихом плеча после операции Bristow – Latarjet.

Ключевые слова: привычный вывих плеча, нестабильность плечевого сустава, гленоид, Латарже, Бристоу.

DOI 10.19163/1994-9480-2019-4(72)-95-101

OPERATION BRISTOW – LATARJET: COMPLEX ESTIMATION CONDITION OF THE SHOULDER JOINT AND TREATMENT OUTCOMES

D.A. Malanin, A.S. Tregubov, A.I. Norkin, S.V. Grunin, A.L. Zhulikov

FSBEI HE «Volgograd State Medical University» of Public Health Ministry of the Russian Federation, SBI «Volgograd Medical Scientific Centre»

This article presents complex estimation condition of the shoulder joint and treatment outcomes patients with recurrent anterior shoulder dislocation following Bristow – Latarjet surgery.

Key words: recurrent shoulder dislocation, shoulder instability, glenoid, Latarjet, Bristow.

По данным современной литературы, более чем у 30 % пациентов с травматическим передним вывихом плеча возникают рецидивы после консервативного лечения, причем у физически активных пациентов в возрасте 15–25 лет частота повторных вывихов может составлять более 80 % [3, 16, 18, 24].

Частота рецидивов вывихов после различных способов оперативного лечения, в том числе артроскопического восстановления капсуло-лабрального комплекса, колеблется от 1,6 до 30 %, в среднем составляя 10–12 %, и не имеет тенденции к снижению [3, 19, 23, 28].

Операция Bristow – Latarjet выделяется среди остальных стабилизирующих вмешательств наименьшей частотой рецидивов и потому за 60 лет своего применения зарекомендовала себя как один из наиболее эффективных и предсказуемых методов хирургического лечения [4, 12, 22].

Тем не менее, результаты операции Bristow – Latarjet, как открытой, так и артроскопической, продолжают оставаться предметом обсуждения, а сама хирургическая техника – объектом дальнейшего совершенствования и разносторонней оптимизации.

ЦЕЛЬ РАБОТЫ

Сравнительное изучение ранних и среднесрочных функциональных результатов и устойчивости плечевого сустава у пациентов с рецидивирующей передней нестабильностью после выполнения операции Bristow – Latarjet.

МЕТОДИКА ИССЛЕДОВАНИЯ

Материалом для проспективного исследования послужил анализ результатов лечения 64 пациентов с посттравматическим рецидивирующим передним вывихом плеча, разделенных на две клинические группы. В 1-ю группу были включены 20 пациентов мужского пола и 3 – женского, которым выполняли операцию Bristow. Средний возраст их составлял (23 ± 4) года. Вторая группа – 41 пациент (30 мужчин и 11 женщин), средний возраст не превышал (27 ± 6) лет. Пациентам второй группы осуществляли операцию Latarjet.

Критерием включения в исследование являлось наличие у пациентов посттравматического рецидивирующего переднего вывиха плеча. Из исследования были исключены пациенты, имеющие многоплоскостную нестабильность плечевого сустава, плексит, полнослойные повреждения вращательной манжеты плеча, контрактуру плечевого сустава и рентгенологические симптомы омартроза более 1 стадии по классификации Samilson – Prieto в модификации Buscayret F. et al. [28].

Диагностику рецидивирующего переднего вывиха плеча проводили с учетом анамнестических сведений о механизме предшествующей травмы сустава, общем количестве возникших эпизодов неустойчивости и на основании данных физикального обследования, полипозиционной рентгенографии, МРТ, КТ и артроскопии.

При физикальном обследовании, наряду с амплитудой движений, оценивали симптом «борозды», тесты предчувствия, O´Brien, Gagey, мануальный тест смещения головки плечевой кости. Признаки гиперэластичности капсульно-связочного аппарата устанавливали по шкале Beighton P. et al. (1998).

Рентгенографию плечевого сустава проводили в передне-задней и аксиальной проекциях, профильное изображение передненижнего края

суставного отростка лопатки получали с помощью проекций Bernageue, Stryker.

На компьютерных реконструированных 3D-изображениях определяли относительную площадь костного дефекта суставного отростка лопатки, рассчитанную по способу PICO [2, 27]. При наличии повреждения Hill-Sachs устанавливали его степень и тип по классификации Rowe (1984) и методу Itoi E. et al. (2007), а взаимоотношения между костными дефектами суставного отростка и головки плечевой кости определяли, исходя из концепции Di Giacomo G. et al. (2014) о контакте при биполярном повреждении в пределах («on-track») или за пределами («off-track») суставного отростка лопатки [9, 28].

Показанием для проведения операции Bristow – Latarjet считали дефекты переднего или передне-нижнего края суставного отростка лопатки, занимающие более 20 % его площади в сочетании (или без) с импрессионными повреждениями Hill-Sachs, наличие анатомического варианта строения суставного отростка лопатки в форме «перевернутой груши». Кроме этого указанное хирургическое вмешательство считали целесообразным в случаях ревизий и ожидаемого неблагоприятного результата артроскопического восстановления повреждений Банкарта на основании расчета индекса нестабильности ISIS (Balg F., Boileau P., 2007).

Хирургическое вмешательство, включающее артроскопию плечевого сустава и операцию Bristow – Latarjet, выполняли, располагая пациента в положении «пляжного кресла», с использованием общей и проводниковой анестезии верхней конечности. Во время артроскопии выполняли ряд внутрисуставных манипуляций – дебридмент повреждений хрящевой губы, удаление свободных тел, а также оценивали взаимодействие между костными дефектами суставного отростка лопатки и головки плечевой кости в положении отведения руки на 90° и наружной ротации. Хирургический доступ осуществляли из разреза кожи длиной около 5 см, начинающегося в области клювовидного отростка и направляющегося вертикально к подмышечной ямке. После разделения дельтовидно-грудного интервала остеотомировали клювовидный отросток на уровне его 1/3 (способ Bristow) или, отделяя около 2 см (способ Latarjet) до уровня прикрепления клювовидно-ключичной связки, без нарушения последней. Заднюю поверхность костного блока, сохраняющего связь с сухожильным соединением короткой головки двуглавой и клювовидно-плечевой мышц, подвергали декортикации. Доступ к капсуле плечевого сустава осуществляли после продольного горизонтального разделения подлопаточной мышцы. Передний отдел капсулы рассекали вертикально вблизи области прикрепления ровно настолько, чтобы расположить ретрактор Fukuda между головкой плечевой кости и суставным отростком, обнажая его передненижний край. Костный блок трансплантата устанавливали точно по краю суставной поверхности и фиксировали одним (способ Bristow) или двумя (способ Latarjet) 4 мм винтами диаметром 2,7 мм, проведенными через предварительно сформированные каналы. После извлечения ретрактора Fukuda на переднюю часть капсулы сустава накладывали несколькими узловых швов. Операцию завершали послойным восстановлением тканей и установкой, при необходимости, активного дренажа.

В послеоперационном периоде верхнюю конечность иммобилизировали на 4 недели съемным ортезом. Упражнения лечебной физической культуры, направленные на восстановление функции плечевого сустава, начинали с 8–10-го дня после операции.

Результаты лечения оценивали с использованием шкалы Walch-Duplay по прошествии 6–12 месяцев (ранние) и 12–60 месяцев (среднесрочные) после операции.

Статистическую обработку данных осуществляли с помощью Google Таблицы ©.

РЕЗУЛЬТАТЫ ИССЛЕДОВАНИЯ И ИХ ОБСУЖДЕНИЕ

Современный хирургический подход к лечению рецидивирующей посттравматической передней нестабильности плечевого сустава, предполагающий открытое или артроскопическое воздействие на патогенетические факторы, основным из которых считается повреждение капсуло-лабрального комплекса, доказал свою эффективность. Однако наличие костных дефектов суставного отростка лопатки, головки плечевой кости и несостоятельность плечелопаточных связок рассматриваются как относительное противопоказание для выполнения операции Bankart´a в связи с высокой частотой рецидивов нестабильности. Оптимальным решением в этих случаях считается увеличение площади контакта между суставными поверхностями за счет пластики переднего края суставного отростка лопатки свободным или несвободным костным трансплантатом. Последний способ, разработанный отдельно Walter Bristow и Michel Latarjet, признается наиболее удачным и прогнозируемым в результатах на протяжении уже более 60 лет. За счет сохранения костным блоком из клювовидного отростка сухожильно-мышечного соединения, наряду с восстановлением формы или увеличением площади суставного отростка, возникает эффект «гамака», препятствующий переднему и нижнему смещению головки плечевой кости, чему в отдельных исследованиях придается первостепенное или, во всяком случае, не менее важное значение [10, 11, 28].

Сравнительной оценке клинических результатов операции Bristow – Latarjet, особенно в отдаленные сроки, уделяется пристальное внимание. В немалой степени этому способствует и тот факт, что указанное вмешательство, представляя собой костно-сухожильную пластику, не полностью соответствует утвердившимся принципам анатомического восстановления и в последующем таит в себе

риск возникновения лопаточно-грудной дискинезии и артропатии [6].

В ряде представительных моно- и многоцентровых исследований было отмечено, что более 90 % пациентов удовлетворены исходами лечения и возвращаются к занятиям прежними видами спорта, рецидив нестабильности плечевого сустава возникает с частотой от 0 до 6 % [1, 4, 7, 13, 17, 21].

При всей своей привлекательности операция Bristow – Latarjet не лишена рисков развития некоторых осложнений, более половины из которых можно отнести к специфичным. Значительная часть осложнений связана с нарушением позиционирования и фиксации костного блока [8, 13, 19, 25, 30].

Материалом для нашего исследования послужили наблюдения за результатами лечения 64 пациентов с рецидивирующим передним вывихом плеча, разделенных на 2 клинические группы в зависимости от примененной хирургической техники – операции Bristow или операции Latarjet. Среди пациентов преобладали лица мужского пола, молодого возраста со средним или высоким уровнем физической активности (72 %).

В ранние сроки, через 6–12 месяцев после операции, были обследованы 63 (98 %), в средние сроки (12-36 месяцев) – 58 (90 %) пациентов.

У пациентов обеих клинических групп при комплексном обследовании выявляли характерные для передней нестабильности анатомические нарушения в плечевом суставе.

Рентгенография в стандартных проекциях позволяла лишь высказать предположения о наличии костных повреждений суставного отростка лопатки или головки плечевой кости. Напротив, специальные проекции Bernageue, Stryker notch, West Point представляли возможность для верификации указанных повреждений без количественной оценки дефектов. Из трех названных проекций снимок Bernageue показал себя наиболее простым в исполнении и легко воспроизводимым в рентгенологических отделениях поликлиник.

МРТ существенно расширяла наши представления о патологических изменениях плечевого сустава, связанных с нестабильностью. В тактическом плане имела значение диагностика повреждений лабрально-бицепитального комплекса, разрывов плечелопаточных связок, сухожилий вращательной манжеты плеча. В то же время количественная оценка костных повреждений с помощью МРТ была затруднена.

Напротив, КТ предоставляла возможность для получения точных сведений о локализации, размерах и площади костных повреждений, а также предоперационного планирования реконструкции с использованием 3D-моделирования.

Площадь костных дефектов суставного отростка лопатки, выявленных у 79 % пациентов и рассчитанных по методу PICO, составляла в среднем 6 % от площади гленоида. При этом дефекты с площадью более 20 % наблюдали в 4 % случаев.

Степень большинства костных дефектов Hill-Sachs, установленных у 65 % пациентов, согласно классификации Rowe, была «не выраженной» и «средней», массивные повреждения составляли 4 %. Объем дефектов у 21 % пациентов превышал 1000 мм³. Однако для определения показаний к операции Bristow – Latarjet более важным являлось предварительно рассчитанное взаимоотношение между размерами дефекта Hill-Sachs и протяженностью суставной поверхности лопатки. Потенциально предрасположенными к вывиху оказались 14 % пациентов, у которых дефект Hill-Sachs мог смещаться за пределы переднего края суставного отростка («off-track»).

Средний индекс тяжести нестабильности по шкале ISIS у пациентов 1-й группы составлял 4,8, 2-й группы – 4,4. Показатель более 3 баллов имели 14 66 % пациентов из 1-й группы и 85 % из 2-й группы.

Артроскопия плечевого сустава, выполненная в одной сессии с операцией Bristow – Latarjet, оказалась весьма полезной в уточнении характера патологических изменений, связанных с нестабильностью. Среди внутрисуставных повреждений, характерных для передней нестабильности, примерно, с одинаковой частотой у пациентов обеих клинических групп наблюдали нарушения лабрально-капсулярного (до 48 %) или бицепито-лабрального (до 12 %) комплексов, частичные разрывы вращательной манжеты плеча (до 8 %). В полости сустава у 4 % пациентов обнаруживали свободные хрящевые или костно-хрящевые тела. В целом, данные, полученные при артроскопии, дополняли результаты ранее проведенных методов диагностики у 10 пациентов (16,3 %).

Результаты мануальных тестов смещения головки плечевой кости на момент начала лечения указывали на наличие передней нестабильности плечевого сустава и несостоятельность плечелопаточных связок. В ранние сроки после операции их показатели существенно изменялись. Тест предчувствия приобретал отрицательное значение у 96 % пациентов, симптом «борозды» – у 61 %, тест Gagey – у 49 %, тест O´Brien – у 24 %, мануальный тест смещения головки плечевой кости – у 86 % пациентов. При последующих наблюдениях сохранялась небольшая положительная динамика, свидетельствующая, скорее, об улучшении мышечного контроля и функциональной устойчивости плечевого сустава.

Амплитуда движений в плечевом суставе была полностью восстановлена у 93 % пациентов из 1-й группы и у 96 % – из 2-й группы. Сравнительное ограничение наружной ротации на 4° имело место у 5 и 4 % пациентов 1-й и 2-й группы соответственно.

Рецидивы нестабильности плечевого сустава после операции Bristow – Latarjet, проявляющиеся полным вывихом, подвывихом головки плечевой кости или их предчувствием наблюдали у 1 (2 %)

пациента с дефектом суставного отростка лопатки более 30 %, расположенного за пределами «glenoid track» и повреждением Hill-Sachs размером 4,8 см х 1,3 см.

Согласно результатам отдельных исследований, кроме анатомических особенностей повреждений сустава, а именно наличия массивных дефектов суставной поверхности лопатки и головки плечевой кости, риск возникновения рецидивов нестабильности после операции Bristow – Latarjet может быть связан с гиперэластичностью капсульно-связочного аппарата и особенностями хирургической техники. Точное расположение костного блока трансплантата на уровне края и конгруэнтно с суставной поверхностью лопатки считается ключом к предотвращению рецидивов нестабильности и развитию остеоартроза в отдаленный период времени [13, 25].

Излишне медиальное позиционирование костного блока трансплантата или неполное возмещение им дефекта суставной поверхности непосредственно исключает или уменьшает один из трех стабилизирующих эффектов пластики и опосредованно возникающими рецидивами неустойчивости приводит к дегенеративным изменениям в плечевом суставе. Латеральное выстояние костного блока нарушает конгруэнтность суставных поверхностей и становится непосредственным причинным фактором развития остеоартроза [4, 5, 7, 13, 23]. Нельзя в этой связи исключить и преимущества использования фиксации костного блока трансплантата 2 винтами для достижения более точной и равномерной адаптации его по сравнению с остеосинтезом 1 винтом [21].

Некорректное расположение костного блока трансплантата в 67 % случаях обнаружили Hovelius L. et al. (1985) после открытого выполнения операции Latarjet [12]. По мнению Allain J. et al. (1998), причиной избыточной латерализации перемещенного клювовидного отростка, наблюдавшегося у 53 % пациентов с рентгенологически подтвержденными симптомами остеоартроза, являлась неадекватная визуализация суставной поверхности и переднего края гленоида через продольный разделяющий подлопаточную мышцу доступ [1]. Несколько лучшие показатели были отмечены в мультицентровом исследовании Walch G. (1991), а также в более поздней работе Mizuno N. et al. (2014) – в 39 % и 20,6 % случаев соответственно костный блок был фиксирован с небольшими отклонениями [21, 27]. Артроскопическое выполнение операции Latarjet позволило совсем незначительно улучшить эти показатели. В исследовании Kany J. et al. (2015) медиализация костного блока наблюдалась у 7,5 %, а латерализация – у 13,2 % пациентов [14].

Mizuno N. et al. (2014) убедительно подтвердили зависимость частоты развития остеоартроза в отдаленный период наблюдений от наличия наружного выстояния костного блока трансплантата. Латеральное позиционирование, выявленное авторами в 13 % суставов, сопровождалось развитием остеоартоза только у 23,5 % пациентов [21]. С учетом того факта, что подобные дегенеративные изменения могут быть выявлены по истечении 20 лет и в интактном контрлатеральном плечевом суставе у 20 % обследованных пациентов, этот результат вовсе не выглядел катастрофическим [15].

В нашем исследовании, согласно результатам КТ, субэкваториально располагалось 94 % костных блоков, на экваторе – 4 %, выше экватора – 2 %. По отношению к сагиттальной плоскости на уровне суставной поверхности или центрально находились 94 % костных блоков, слишком медиально – 6 %, латеропозиции или выстояния отмечено не было (рис. 1).

А

Б

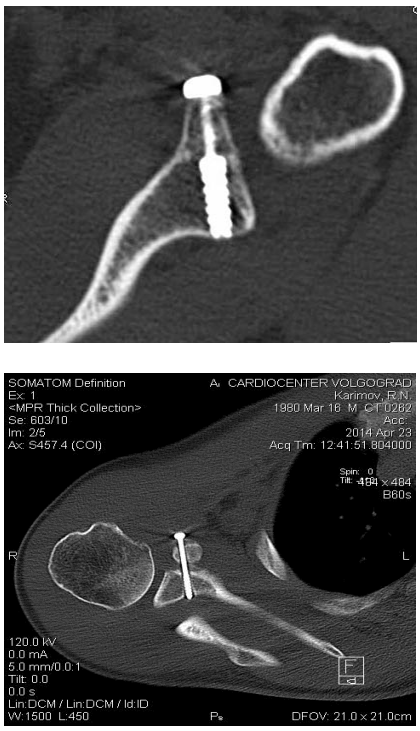

Рис. 1. Расположение костного блока трансплантата по отношению к суставной поверхности лопатки:
А – центральное расположение;
Б – медиальное расположение

Столь незначительное отклонение в расположении костного блока трансплантатов, по сравнению с результатами других исследований, объясняли наличием вполне достаточного обзора переднего края суставного отростка лопатки при введении в сустав ретрактора Fukuda и возможностью точного позиционирования, несмотря на применение продольного разделяющего подлопаточную мышцу доступа.

Репаративный процесс в области перемещенного костного блока клювовидного отростка остается в значительной степени не изученным, его биологические исходы часто не коррелируют с клиническими результатами и степенью восстановления

функции плечевого сустава. Высказывается предположение о влиянии на сращение костного блока не только биологических факторов, связанных, главным образом, с кровоснабжением, но и механических нагрузок. Диспропорция последних проявляется перегрузкой нижней части перемещенного костного блока и меньшими усилиями, возникающими в верхней его половине, где по закону Wolf´a возникает остеопения [30].

О случаях резорбции костного блока сообщалось в ряде исследований, причем в отдельных из них было отмечено, что нарушения репаративного процесса могут манифестироваться рецидивами неустойчивости и болевым синдромом в плече [8, 19]. Напротив, Allain J. et al. (1998) не выявили сколько-нибудь значимой связи между костной резорбцией, функцией и устойчивостью плечевого сустава по прошествии 14 лет после операции [1]. Di Giacomo G. et al. (2014) в более короткие сроки наблюдения показали отсутствие влияния даже значительной резорбции костного блока на степень восстановления плечевого сустава после операции Latarjet [9]. Однако предполагаемые негативные последствия такого рода нарушений сращения трансплантата в отдаленные сроки не исключают большинство исследователей. Подвергающиеся контактным нагрузкам выстоящие имплантаты способны мигрировать, деформироваться и вызвать повреждения суставного хряща головки плечевой кости, ввиду чего возрастает риск развития остеоартроза плечевого сустава [9, 17, 19].

Судя по результатам последних исследований, процесс резорбции костной части трансплантата встречается гораздо чаще, чем мы предполагаем (17–90 %) и выглядит скорее правилом, чем исключением. Степень ремоделирования, как показали в своей работе Zhu Y.M. et al. (2015), бывает разной. Значительная или полная резорбция костного блока – 2-й и 3-й степени по предложенной авторами классификации – может не сопровождаться функциональными нарушениями и болевым синдромом на протяжении 2 лет наблюдения, равно как и менее выраженная резорбция трансплантата 1-й и 2-й степени [30].

В нашем исследовании костное сращение трансплантата было установлено с помощью КТ в 74 % случаев, мягкотканное – в 23 %, резорбцию трансплантата выявляли в 3 % наблюдений (рис. 2).

А

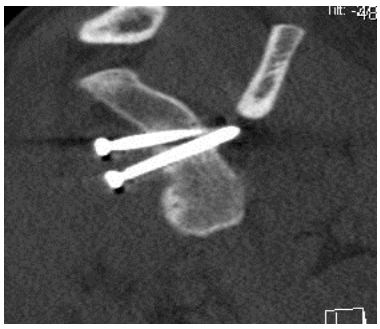

Б

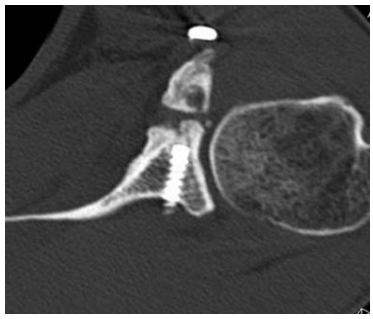

В

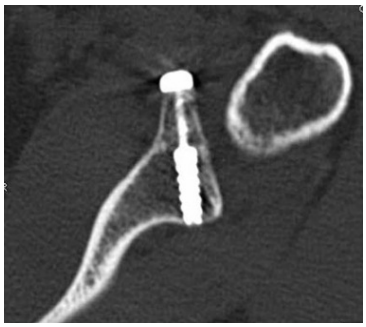

Рис. 2. Ремоделирование суставной поверхности лопатки спустя 6–12 месяцев после операции Bristow – Latarjet: *А* – костное сращение; *Б* – мягкотканное сращение; *В* – резорбция костного блока транспалантата

Биологические исходы ремоделирования костной части трансплантата не коррелировали с уровнем восстановления функции и устойчивости плечевого сустава у пациентов обеих клинических групп.

Рентгенологические симптомы остеоартроза плечевого сустава по классификации Samilson – Prieto определяли у 1 (4,7 %) пациента 1-й группы и 1 (2,4 %) пациента 2-й группы в сроки 21 месяцев после операции. Ухудшение произошло у 2 (3,12 %) пациентов, которые на момент выполнения операции уже имели соответствующие признаки заболевания. Указанные показатели в отношении рентгенологических проявлений остеоартроза оказались существенно лучше результатов, приведенных в литературных источниках, согласно которым частота обнаруживаемых дегенеративных изменений составляет 35–71 % [1,13]. Правда, не все пациенты имели при этом клинические проявления заболевания, а сроки наблюдения были существенно продолжительнее, чем в нашем исследовании – до 10 лет и более. Все остальные факторы, отнесенные к рискам (возраст пациентов и количество вывихов), до операции встречались в одинаковой степени.

Наряду с продолжительностью наблюдения на частоту встречаемости остеоартроза плечевого сустава в нашем исследовании оказывала влияние используемая хирургическая техника открытого вмешательства, включающая не пересечение, а продольное разделение подлопаточной мышцы. Частичное или полное отсечение подлопаточной мышцы, даже с последующим восстановлением, по мнению Mizuno N. et al. (2014), может привести

к нарушению мышечного баланса сил вокруг сустава, ограничению подвижности и развитию или прогрессированию дегенеративных изменений [21]. Существенное улучшение функциональных результатов как в ранние, так и в более отдаленные сроки при использовании доступа с сохранением подлопаточной мышцы, по сравнению с ее тенотомией, отметили также в своем исследовании Maynou C. et al. (2005) [20].

В конечном итоге, гипотеза об основном влиянии дегенеративных изменений в плечевом суставе на результаты операции Bristow – Latarjet в среднесрочном и отдаленном периодах наблюдений получает все больше объективных подтверждений.

На основании наблюдений за 58 пациентами, продолжавшихся в среднем 14,3 года, Allain J. et al. сообщали о 88 % хороших и отличных результатов по шкале Rowe. У 22 % пациентов был выявлен остеоартроз, причем в 36 % случаев – с выраженной стадией заболевания [1]. Hovelius L. et al. (2006) проследили исходы лечения 118 пациентов с рецидивирующим вывихом плеча, перенесших операцию Bristow – Latarjet более 15 лет назад. Количество положительных результатов по шкале Rowe достигало 98 %. Рецидивы нестабильности встречались в 13,8 % наблюдений, 49 % пациентов имели рентгенологические симптомы остеоартроза в конечной точке исследования [13].

Оценку результатов операции Bristow – Latarjet в нашем исследовании у пациентов обеих клинических групп проводили по балльной шкале Walch – Dupley. По всем 4 показателям шкалы у пациентов обеих групп определяли существенную положительную динамику в ранний период наблюдения. В среднесрочный период отмеченная тенденция сохранялась, однако различия между показателями не всегда являлись достоверными. Оценка уровня повседневной активности и устойчивости плечевого сустава увеличилась в 2 раза по сравнению с дооперационными показателями. Незначительный болевой синдром возникал только у 6 (9,3 %) пациентов после занятий спортом или тяжелых физических нагрузок, о чем свидетельствовало увеличение балльной оценки по шкале Walch-Dupley в 1,5 раза. Ограничение амплитуды движений в оперированном суставе сохранялось у 4 (6,2 %) пациентов, главным образом за счет наружной ротации плеча. Средний показатель амплитуды движений, тем не менее, имел тенденцию к увеличению на протяжении всего периода наблюдений. Разница в суммарных оценках по сравнению с дооперационным уровнем достигала 40 баллов и, как ожидалось, без достоверных различий между клиническими группами пациентов, у которых была использована хирургическая техника Bristow или Latarjet.

ЗАКЛЮЧЕНИЕ

Комплексное предоперационное обследование пациентов с привычным вывихом плеча, включающее полипозиционную рентгенографию, КТ, МРТ и артроскопию, позволяет объективизировать показания к операции Bristow – Latarjet.

Наиболее информативным методом для количественной оценки костных дефектов суставного отростка лопатки, повреждений Hill-Sachs, их систематизации и проведения предоперационного планирования, а также для определения корректности расположения трансплантата, динамики и исходов репаративного процесса в области пластики в послеоперационном периоде является КТ.

Использование малоинвазивного хирургического доступа с продольным разделением подлопаточной мышцы и корректное расположение костного блока трансплантата по отношению к суставной поверхности лопатки способствует лучшему восстановлению устойчивости и функции плечевого сустава.

Функциональные результаты нескольких вариантов операции Bristow – Latarjet не зависят от способов фиксации костного блока трансплантата и имеют тенденцию к улучшению от ранних к средним срокам наблюдения.

ЛИТЕРАТУРА/REFERENCES

1. Allain J., Goutallier D., Glorion C. Long-term results of the Latarjet procedure for the treatment of anterior instability of the shoulder // J. Bone Joint Surg. Am. – 1998. – № 80. – P. 841–52.
2. Baudi P., Righi P., Bolognesi D., et al. How to identify and calculate glenoid bone deficit // Chir. Organi. Mov. – 2005. – № 90. – P. 145–152.
3. Brophy R.H., Marx R.G. The treatment of traumatic anterior instability of the shoulder: nonoperative and surgical treatment // Arthroscopy. – 2009. – № 25 (3). – P. 298–304.
4. Burkhart S.S., De Beer J.F., Barth J.R., Cresswell T., Roberts C., Richards D.P. Results of modified Latarjet reconstruction in patients with anteroinferior instability and significant bone loss // Arthroscopy. – 2007. – № 23. – P. 1033–41.
5. Buscayret F., Edwards T.B., Szabo I., Adeleine P., Coudane H., Walch G. Glenohumeral arthrosis in anterior instability before and after surgical treatment: incidence and contributing factors // Am. J. Sports Med. – 2004. – № 32. – P. 1165–72.
6. Carbone S., Moroder P., Runer A., et al. Scapular dyskinesis after Latarjet procedure // J. Shoulder Elbow Surg. – 2015. – October 08.
7. Cassagnaud X., Maynou C., Mestdagh H. Clinical and computed tomography results of 106 Latarjet-Patte procedures at mean 7,5 year follow-up // Rev. Chir. Orthop. Reparatrice Appar. Mot. – 2003. – № 89. – P. 683–92.
8. Di Giacomo G., de Gasperis N., Costantini A., De Vita A., Beccaglia M.A., Pouliart N. Does the presence of glenoid bone loss influence coracoid bone graft osteolysis after the Latarjet procedure? A computed tomography scan study in 2 groups of patients with and without glenoid bone loss // J. Shoulder Elbow Surg. – 2014. – № 23. – P. 514–8.
9. Di Giacomo G., Itoi Eiji, Burkhart S.S., Evolving concept of bipolar bone loss and the Hill-Sachs lesion: from «Engaging/Non-Engaging» lesion to «on-track/off-track» lesion // Arthroscopy: The Journal of Arthroscopic and Related Surgery. – 2014. – Vol. 30, № 1 (January). – P. 90–98.

10. Dines J.S., Dodson C.C., McGarry M.H., Oh J.H., Altchek D.W., Lee T.Q. Contribution of osseous and muscular stabilizing effects with the Latarjet procedure for anterior instability without glenoid bone loss // J. Shoulder Elbow Surg. – 2013. – № 22. – P. 1689–94.

11. Giles J.W., Boons H.W., Elkinson I., Faber K.J., Ferreira L.M., Johnson J.A., et al. Does the dynamic sling effect of the Latarjet procedure improve shoulder stability? A biomechanical evaluation // J. Shoulder Elbow Surg. – 2013. – № 22. – P. 821–7.

12. Hovelius L., Akermark C., Albrektsson B., Berg E., Korner L., Lundberg B., et al. Bristow – Latarjet procedure for recurrent anterior dislocation of the shoulder. A 2–5 year follow-up study on the results of 112 cases // Acta. Orthop. Scand. – 1983. – № 54. – P. 284–90.

13. Hovelius L., Sandstrom B., Saebo M., Berg E., Korner L., Lundberg B., et al. One hundred eighteen Bristow – Latarjet repairs for recurrent anterior dislocation of the shoulder prospectively followed for fifteen years: study Ildthe evolution of dislocation arthropathy // J. Shoulder Elbow Surg. – 2006. – № 15. – P. 279–89.

14. Kany J., Flamand O., Grimberg J. Arthroscopic Latarjet procedure: is optimal positioning of the bone block and screws possible? A prospective computed tomography-scan analysis // J. Shoulder Elbow Surg. – 2015. – Vol. 26 (1). – P. 69–77.

15. Kavaja L., Pajarinen J., Sinisaari I., Savolainen V., Bjorkenheim J.M., Haapamaki V., et al. Arthrosis of gleno-humeral joint after arthroscopic Bankart repair: a long-term follow-up of 13 years // J. Shoulder Elbow Surg. – 2012. – № 21. – P. 350–5.

16. Kirkley A., Griffin S., Richards C., Miniaci A., Mohtadi N. Prospective randomized clinical trial comparing the effectiveness of immediate arthroscopic stabilization versus immobilization and rehabilitation in first traumatic anterior dislocations of the shoulder // Arthroscopy. – 1999. – № 15. – P. 507–514.

17. Lafosse L., Boyle S. Arthroscopic Latarjet procedure // J. Shoulder Elbow Surg. – 2010. – № 19. – P. 2–12.

18. Longo U.G., Loppini M., Rizzello G., Ciuffreda M., Maffulli N., Denaro V. Management of primary acute anterior shoulder dislocation: systematic review and quantitative synthesis of the literature // Arthroscopy. – 2014. – № 30 (4). – P. 506–522.

19. Lunn J.V., Castellano-Rosa J., Walch G. Recurrent anterior dislocation after the Latarjet procedure: outcome after revision using a modified Eden-Hybinette operation // J. Shoulder Elbow Surg. – 2008. – № 17. – P. 744–50.

20. Maynou C., Cassagnaud X., Mestdagh H. Function of subscapularis after surgical treatment for recurrent instability of the shoulder using a bone-block procedure // J. Bone Joint Surg. Br. – 2005. – № 87. – P. 1096–101.

21. Mizuno N., Patrick J., Denard P.J., Raiss P., Melis B., Walch G. Longterm results of the Latarjet procedure for anterior instability of the shoulder // J. Shoulder Elbow Surg. – 2014. – № 23. – P. 1691–9.

22. Moroder P., Hirzinger C., Lederer S., Matis N., Hitzl W., Tauber M., et al. Restoration of anterior glenoid bone defects in posttraumatic recurrent anterior shoulder instability using the J-bone graft shows anatomic graft remodeling // Am. J. Sports Med. – 2012. – № 40. – P. 1544–50.

23. Pagnani M.J. Open capsular repair without bone block for recurrent anterior shoulder instability in patients with and without bony defects of the glenoid and/or humeral head // Am. J. Sports Med. – 2008. – № 36. – P. 1805–12.

24. Robinson C.M., Howes J., Murdoch H., Will E., Graham C. Functional outcome and risk of recurrent instability after primary traumatic anterior shoulder dislocation in young patients // J. Bone Joint Surg. Am. – 2006. – № 88. – P. 2326–2336.

25. Shah A.A., Butler B., Romanowski J., Goel D., Karadagli D., Warner J.P. Short term complications of the Latarjet procedure // J. Bone Joint Surg. Am. – 2012. – № 94. – P. 495–501.

26. Sugaya H. Glenoid rim morphology in recurrent anterior glenohumeral instability / H. Sugaya, J. Moriishi, M. Dohi, et al. // J. Bone Joint Surg. – 2003. – Vol. 85-A. – P. 878–884.

27. Walch G. Recurrent anterior shoulder instability. Rev. Chir. Orthop. Reparatrice Appar. Mot. – 1991. – № 77 (Suppl. 1). – P. 177–91.

28. Yamamoto N., Itoi E., Abe H., et al. Contact between the glenoid and the humeral head in abduction, external rotation, and horizontal extension: A new concept of glenoid track // J. Shoulder Elbow Surg. – 2007. – № 16. – P. 649–656.

29. Yamamoto N., Muraki T., An K-N, Sperling J.W., Cofield R.H,. Itoi E., et al. The stabilizing mechanism of the Latarjet procedure // J. Bone Joint Surg. Am. – 2013. – № 95. – P. 1390–7.

30. Zhu Y-M., Jiang C-Y., Lu Y., et al. Coracoid bone graft resorption after Latarjet procedure is underestimated: a new classification system and a clinical review with computed tomography evaluation // J. Shoulder Elbow Surg. – 2015. – № 24. – P. 1782–1788.

Контактная информация

Маланин Дмитрий Александрович – д. м. н., профессор, зав. кафедрой травматологии, ортопедии и ВПХ с курсом травматологии и ортопедии ФУВ, Волгоградский государственный медицинский университет, e-mail: malanin67@mail.ru