© Томов А.Д., Дьячков К.А., Попков Д.А., 2019

УДК 616.831-009.11-053.2:616.728.2-089.843-073.7

DOI 10.18019/1028-4427-2019-25-3-337-347

Параметры рентгеновской коксометрии при выполнении реконструктивных операций на тазобедренном суставе в рамках многоуровневых оперативных вмешательств у детей с ДЦП

А.Д. Томов, К.А. Дьячков, Д.А. Попков

Федеральное государственное бюджетное учреждение
«Российский научный центр "Восстановительная травматология и ортопедия" им. акад. Г.А. Илизарова»
Министерства здравоохранения Российской Федерации, г. Курган, Россия

Parameters of radiographic coxometry in reconstructive operations on the hip joint as part of multilevel surgical interventions in children with cerebral palsy

A.D. Tomov, K.A. Diachkov, D.A. Popkov

Russian Ilizarov Scientific Center for Restorative Traumatology and Orthopaedics, Kurgan, Russian Federation

Цель. Изучение параметров тазобедренного сустава в ближайшем и отдаленном послеоперационном периодах у пациентов с тяжелыми формами ДЦП, сопровождающимися патологией тазобедренного сустава, которым производились многоуровневые вмешательства, включающие его реконструкцию. Исследование тазобедренных суставов на этапах в зависимости от интервала между операциями (между операцией на первом и втором суставе при билатеральных формах), возраста пациентов, а также оценка развития неоперированного сустава при односторонних вывихах. **Материалы и методы**. В данное исследование включены 124 ребенка со спастическими формами ДЦП, которые проходили оперативное ортопедическое реконструктивное лечение в РНЦ «ВТО» имени академика Г.А. Илизарова в период 2012-2016 годы. Средний возраст на начало лечения был 7,01 ± 2,47 года (от 3 до 13 лет). Показатели коксометрии оценивались в зависимости от интервала между операциями (между операцией на первом и втором суставе при билатеральных формах), возраста пациента, также оценивалось развитие неоперированного сустава при одностороннем поражении. **Результаты**. Многоуровневые вмешательства, включающие ДВО и операции, восстанавливающие опороспособность конечности, являются благоприятными для развития тазобедренного сустава при исходном индексе Reimers более 40 % как при одностороннем, так и при двустороннем вывихе бедра. В случае одностороннего вывиха (индекс Reimers более 40 %) и контралатеральной приводящей или приводяще-сгибательной контрактуры в сочетании с торсионной деформацией сегмента и разницей в длине конечностей, затруднявших постуральный менеджмент, даже при индексе Reimers менее 40 %, оперативное лечение с ДВО на контралатеральной конечности обеспечивает благоприятное развитие второго тазобедренного сустава. В случае выполнения односторонней ДВО на контралатеральной конечности обязательно выполнение аддуктотомии при приводящей контрактуре сустава (без вывиха) для предотвращения латерализации и деградации ситуации в сторону подвывиха. Невыполнение данного элемента операции повышает риск до 11,8 % (при возрасте менее 8 лет) и 14,3 % (возраст 8 и более лет) прогрессирования миграционного индекса более 7 % в год или развития подвывиха бедра. Кроме того, при выполнении односторонней ДВО у пациентов старше 8 лет существует риск увеличения индекса Reimers контралатерального сустава более чем на 7 % в год даже при одновременном выполнении двусторонней аддуктотомии. **Заключение**. При дисплазии бедра, требующей реконструктивного вмешательства у детей с тяжелыми формами ДЦП, операцию на тазобедренном суставе следует сочетать с восстановлением двустороннего мышечного баланса, особенно аддукторов, а также устранением контрактур коленных и голеностопных суставов, деформаций стоп для создания благоприятных условий проведения постурального менеджмента в раннем и позднем послеоперационном периоде.
Ключевые слова: детский церебральный паралич, вывих бедра, многоуровневые одномоментные ортопедические вмешательства, результаты оперативного лечения

Purpose Study the parameters of the hip joint in the short- and long-term postoperative periods in patients with severe types of cerebral palsy, accompanied by pathology of the hip joint, who underwent multilevel interventions, including its reconstruction. Study hip joints at stages depending on the interval between operations (between surgery on the first and second joints in bilateral CP), age of patients as well as an assessment of the intact joint development in unilateral dislocations. **Materials and methods** This study included 124 children with spastic types of cerebral palsy who underwent surgical orthopedic reconstructive treatment at the RISC for RTO in the period between 2012 and 2016. Their mean age at the start of treatment was 7.01 ± 2.47 years (range: 3 to 13 years). Coxometry indices were evaluated depending on the interval between operations (between surgery on the first and second joints in bilateral CP), patient's age, and the development of intact joint in unilateral CP was also studied. **Results** Multilevel interventions, including VDO and operations that restore limb weight-bearing are favorable for the development of the hip joint if the initial Reimers index is more than 40 % in both unilateral and bilateral hip dislocation. In unilateral dislocation (Reimers' index more than 40 %) and contralateral adduction or adduction flexion contracture combined with torsion of the segment and the difference in limb length that impede postural management, even with the Reimers' index less than 40 %, surgical treatment with VDO on the contralateral extremity provides a favorable development of the second hip joint. In unilateral VDO performance, on the contralateral limb, it is necessary to perform adductotomy in adduction contracture of the joint (without dislocation) to prevent lateralization and degradation of the situation towards subluxation. Failure to perform this element of the operation increases the risk to 11.8 % (with an age of younger than 8 years old) and to 14.3 % (8 year or older) of the progression of the migration index of more than 7 % per year or the development of hip subluxation. Moreover, by performing unilateral DVO in patients over 8 years of age, there is a risk of an increase in the Reimer's index of the contralateral joint by more than 7 % per year, even if simultaneous bilateral adductotomy is performed. **Conclusion** In hip dysplasia requiring reconstructive intervention in children with severe cerebral palsy, hip joint surgery should be combined with restoration of bilateral muscle balance, especially adductors, as well as with elimination of contractures of the knee and ankle joints, foot deformities to create favorable conditions for postural management in early and late postoperative period.
Keywords: cerebral palsy, dislocation of the hip, multi-level single-stage orthopedic interventions, outcome, surgical treatmentt

Томов А.Д., Дьячков К.А., Попков Д.А. Параметры рентгеновской коксометрии при выполнении реконструктивных операций на тазобедренном суставе в рамках многоуровневых оперативных вмешательств у детей с ДЦП // Гений ортопедии. 2019. Т. 25, № 3. С. 337-347. DOI 10.18019/1028-4427-2019-25-3-337-347

ВВЕДЕНИЕ

Вывих бедра у детей с детским церебральным параличом является распространенной патологией. Данное ортопедическое осложнение присутствует при любом уровне поражения по Gross Motor Function Classification System (GMGCS), но строго коррелирует с тяжестью неврологических нарушений и степенью двигательных расстройств. Подвывихи и вывихи бедра встречаются в 60–90 % у пациентов с уровнями IV–V GMFCS [1] и, как правило, сопровождаются серьезными нарушениями позы (пассивной и активной), болевым синдромом, сложностями гигиенических процедур, риском развития раннего коксартроза [1–3]. Кроме того, односторонние вывихи сочетаются с косым положением таза и могут способствовать развитию сколиоза [4, 5]. Ортопедические нарушения на уровне тазобедренных суставов, как правило, сочетаются с контрактурами коленных и голеностопных суставов, деформациями стоп, что существенно снижает функциональные способности ребенка, затрудняет пассивную вертикализацию, использование обуви, что, в свою очередь, ухудшает качество жизни [6–8]. Известно, что правильная вертикализация пациентов с тяжелыми формами ДЦП крайне важна как для анатомического и функционального развития внутренних органов, так и опорно-двигательного аппарата, включая тазобедренный сустав [9].

Известно, что после варизирующих остеотомий имеется тенденция к увеличению шеечно-диафизарного угла бедра, что может сопровождаться рецидивами вывихов [3, 10-12]. С другой стороны, предлагается увеличивать варизацию вплоть до 100° при тяжелых формах ДЦП (IV, V GMFCS), несмотря на повышение рисков аваскулярного некроза головки бедра [13, 14]. Однако в этих работах авторами не рассматривается роль восстановления опороспособности конечности, так как реконструкция тазобедренного сустава выполнялась изолированно.

Современный подход при оперативном лечении вывиха бедра у детей с ДЦП предполагает сочетание деротационно-варизирующей остеотомии бедренной кости с сухожильно-мышечной пластикой и выполнением, при показаниях, остеотомий таза, сопровождающихся восстановлением опорности всей конечности, в том числе и за счет устранения ортопедических проблем в области коленного и голеностопного суставов и стопы [15].

Существует немало публикаций, описывающих естественную историю развития вывиха бедра по данным коксометрии у детей с тяжелыми формами ДЦП, влияние осевой нагрузки, постурального менеджмента и ботулинотерапии на предотвращение данного состояния [9, 16]. Однако мало внимания уделяется изменениям рентгеновских параметров тазобедренных суставов после реконструктивных вмешательств: в отдаленном периоде исследуются лишь изменения шеечно-диафизарного угла, угла Wiberg или миграционного индекса (индекса Reimers) и только при изолированных оперативных вмешательствах на тазобедренном суставе [11, 17-19].

Цель нашего исследования – изучение параметров коксометрии в предоперационном, ближайшем и отдаленном послеоперационном периоде у пациентов с тяжелыми формами ДЦП, сопровождающимися патологией тазобедренного сустава, которым производились многоуровневые вмешательства, включающие реконструкцию тазобедренного сустава. Кроме того, исследовалось развитие тазобедренных суставов в зависимости от интервала между операциями (между операцией на первом и втором суставе при билатеральных формах), возраста пациентов, а также развитие неоперированного сустава при односторонних вывихах.

Данная работа выполнена в соответствии со стандартами Хельсинской декларации Всемирной медицинской ассоциации «Этические принципы проведения научных медицинских исследований с участием человека» с поправками 2000 г. и «Правилами клинической практики в Российской Федерации», утвержденными Приказом Минздрава РФ от 19.06.2003 г. № 266.

МАТЕРИАЛЫ И МЕТОДЫ

В данное исследование включены 124 ребенка со спастическими формами ДЦП, которые проходили оперативное ортопедическое реконструктивное лечение в РНЦ «ВТО» имени академика Г.А. Илизарова в период 2012–2016 годы. Законные представители всех детей дали письменное согласие на публикацию данных без идентификации личности. Средний возраст на начало лечения был 7,01 ± 2,47 года (от трех до тринадцати лет). По уровням GMFCS распределение было следующим: III – 5 пациентов, IV – 70 пациентов, V – 49 пациентов.

Критериями включения явились следующие параметры:

– пациенты с ДЦП, прооперированные по поводу вывиха бедра, но которым также производились одновременные хирургические вмешательства по поводу контрактур коленных суставов и/или контрактур голеностопных суставов и деформаций стоп;

– период наблюдения пациентов был не менее 30 месяцев.

При рентгенологической оценке учитывали следующие параметры: индекс Reimers, ацетабулярный индекс (АИ), индекс фронтальной глубины впадины (ИФГВ), шеечно-диафизарный угол (ШДУ), индекс Wiberg. Рентгенография выполнялась всем пациентам до и после оперативного лечения, а в последующем – ежегодно в стандартной укладке при нейтральной ротации бедер (при возможности) и с учетом сгибательных контрактур в тазобедренных суставах [17, 20, 21].

Учитывая влияние возрастного фактора на прогноз развития тазобедренного сустава в послеоперационном периоде, а также важность достижения быстрейшей симметричности и полноценности опоры на конечности [22–25], показатели коксометрии оценивались раздельно в группах пациентов, которым выполнялось оперативное лечение до 8 лет и после этого возраста. Кроме того, индекс Reimers более 40 % принимался в качестве критерия абсолютных показаний к деротационно-варизирующей остеотомии (ДВО) [20]. Известно, что коксометрические рентгеновские показатели коррелируют с качеством жизни у детей с тяжелыми формами ДЦП (GMFCS IV–V) [18].

Таким образом, были сформированы две большие группы (группа 1 – дети младше восьми лет, группа 2 – дети восьми и старше лет). Внутри каждой группы рассматривались рентгеновские показатели при последова-

тельном двустороннем реконструктивном вмешательстве (где обязательным элементом была ДВО) при интервале между операциями 6 и менее месяцев (подгруппы 1а и 2а соответственно), при одностороннем вывихе исследовали развитие тазобедренного сустава оперированного (1б и 2б соответственно) и неоперированного, где индекс Reimers был менее 40 % (1в и 2в соответственно). Кроме того, в нашем исследовании у детей младше восьми лет мы рассматривали динамику рентгеновской коксометрии при выполнении ДВО на второй стороне через 1 год и более после операции (группа 1г) на первой конечности, когда исходный индекс Reimers был более 40 % для обоих суставов, и вмешательство на второй стороне было сразу запланировано, но отложено ввиду соматических проблем [26]. Наконец, отдельно рассматривали рентгеновские параметры тазобедренных суставов, прооперированных во вторую очередь с небольшим интервалом при исходном индексе Reimers менее 40 %, но где показаниями к ДВО были выраженная торсионная деформация бедра, разница в длине конечностей, затруднявшие постуральный менеджмент (группа 1д). Среди пациентов старше 8 лет случаев, которые могли бы быть отнесены к подкатегории «г» и «д», не было.

Отметим, что в послеоперационном периоде все пациенты были вертикализированы с опорой на оперированную конечность через 10–21 день после вмешательства. В отдаленном периоде были даны рекомендации по ортезированию, постуральной коррекции, и проводился регулярный контроль по выполнению рекомендаций.

Полученные количественные данные подвергали статистической обработке с использованием программы AtteStat 13.1 (Россия). Статистическое исследование включало в себя описательную статистику: средние значения (M) и стандартное отклонение (SD). Сравнительные исследования производили с применением критерия Вилкоксона для парных (для проверки различий между двумя выборками парных изменений, в том числе, проверки равенства средних, между показателями до лечения и в отдаленном периоде) выборок. Разницу измерений значений между исследователями оценивали с помощью коэффициента вариации. Различия показателей считали статистически значимыми при $p < 0,05$.

РЕЗУЛЬТАТЫ

В таблице 1 представлены данные по среднему возрасту, уровням двигательной активности (GMFCS), элементам операций для пациентов с односторонним и последовательным двусторонним реконструктивным вмешательством.

Следует отметить, что удлинение приводящих мышц при двусторонних реконструктивных вмешательствах требовалось практически всем пациентам, тогда как при односторонних операциях контрлатеральная конечность находилась в позиции отведения, и аддуктотомии не требовались. Отметим также, что в 41 случае ранее пациентам были произведены те или иные вмешательства для удлинения трехглавой мышцы голеней, что не потребовало повторения данной операции, особенно у больных старше 8 лет.

Изменения исследованных параметров для групп 1а (52 ребенка, 104 сустава) и 2а (20 детей, 40 суставов) представлены в таблице 2.

В отдаленном периоде для обеих групп можно отметить тенденцию по сохранению правильных взаимоотношений головки бедра и вертлужной впадины, а также улучшение показателей, иллюстрирующих развитие вертлужной впадины (индекс Wiberg, АИ и ИФГВ). Для ШДУ видно характерное изменение в сторону увеличения, но незначительно выраженное (1–2°). Значения индекса Reimers, в среднем, остаются в пределах нормальных. Однако в отдаленном периоде после операции нами обнаружено 2 случая (2 сустава, 1,9 %) в группе 1а, где данный показатель превышал 30 % (при ежегодном увеличении показателя более 10 %). В обоих этих случаях не было правильного и в полном объеме ортезного сопровождения в послеоперационном периоде, рентгенологическое существенное ухудшение показателей сочеталось с развитием сгибательно-приводящей контрактуры одного из тазобедренных суставов, что также затрудняло вертикализацию пациентов.

Изменения исследованных параметров для групп 1б (34 пациента) и 2б (21 пациент) представлены в таблице 3.

Таблица 1

Сводные данные о выполненных оперативных вмешательствах

Показатели		Возраст			
		до 8 лет		8 лет и старше	
		двусторонняя последовательная ДВО	односторонняя ДВО	двусторонняя последовательная ДВО	односторонняя ДВО
Количество пациентов		52	31	20	21
Средний возраст; лет		5,8 ± 1,03	5,3 ± 1,17	9,6 ± 1,67	10,0 ± 2,41
GMFCS, количество	III	–	2	1	2
	IV	33	13	12	13
	V	19	17	7	6
Элементы вмешательств; кол-во					
Остеотомии таза		40	15	14	12
Открытое вправление		3		4	
Аддуктотомии		92	31	34	22
Удлинение сгибателей коленного сустава		60	24	28	12
Удлинение m. triceps		36	25	4	6
Укорочение m. tibialis post.		32	6	10	6
Остеотомии/артродез на стопе		29	2	12	4

Таблица 2

Изменения параметров коксометрии для пациентов с двусторонним выполнением ДВО при промежутке между операциями менее 6 месяцев

Параметр	Группа	Периоды наблюдения			
		до операции	операция	через 10-12 мес.	через 20-30 мес.
Индекс Reimers (%)	1а	61,2 ± 25,8	2,0 ± 10,6*	3,3 ± 6,6*	6,1 ± 9,6*
	2а	62,4 ± 22,7	0,4 ± 1,7*	3,2 ± 5,7*	3,7 ± 4,6*
АИ (°)	1а	30,8 ± 8,1	23,1 ± 6,8	22,6 ± 7,3	22,4 ± 15,8
	2а	29,4 ± 6,1	20,4 ± 7,7	18,9 ± 6,9	20,0 ± 4,6
ШДУ (°)	1а	161,1 ± 10,1	119,8 ± 8,2*	120,2 ± 15,1*	122,8 ± 15,3*
	2а	158,1 ± 12,4	118,6 ± 6,9*	117,7 ± 9,6*	121,2 ± 9,0*
ИФГВ	1а	4,9 ± 1,2	4,7 ± 4,0	4,3 ± 0,8	4,3 ± 0,7
	2а	4,5 ± 0,91	4,3 ± 0,94	4,2 ± 0,7	3,9 ± 0,5
Угол Wiberg (°)	1а		25,8 ± 6,8	27,0 ± 7,9	30,3 ± 7,9
	2а		32,8 ± 6,7	37,6 ± 16,0	34,9 ± 7,0

*Достоверная разница с дооперационными значениями по критерию Вилкоксона.

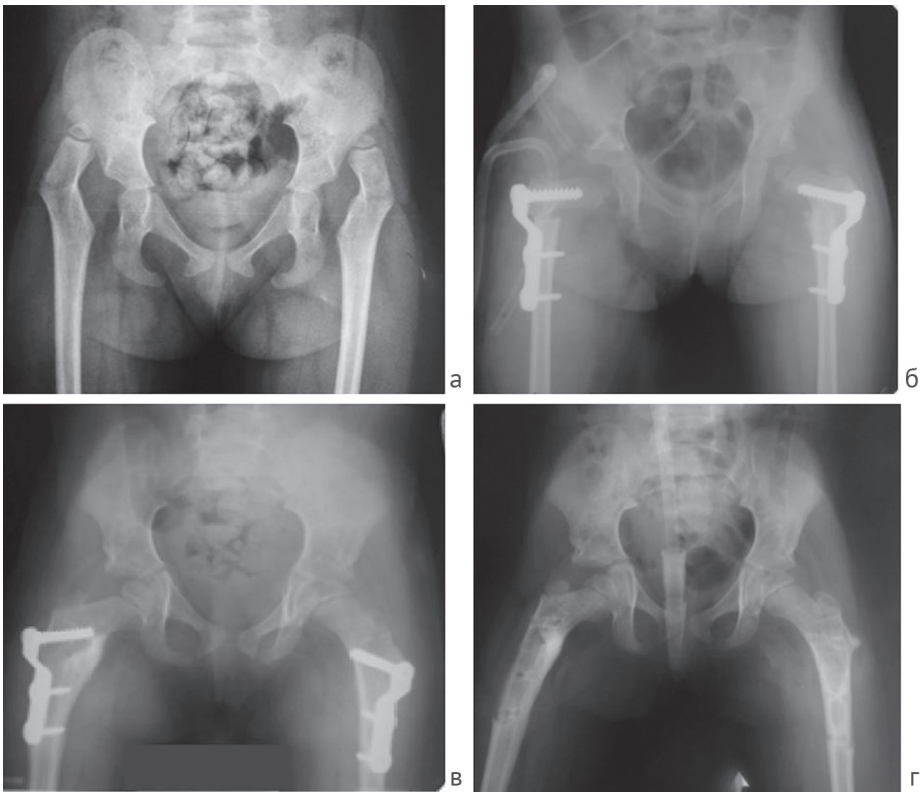

Рис. 1. Двустороннее выполнение ДВО + ацетабулопластика по San Diego за короткий промежуток времени между операциями – 3 недели. Пациент Б., 6 лет, GMFCS IV. Рентгенограммы таза в прямой проекции: а – до операции: индекс Реймерса 100 % справа и слева; АИ 35° справа и слева; ИФГП 2,5 справа, 3,6 слева; б – после операции: индекс Реймерса 0 %; АИ 18° справа, 17° слева; ИФГВ 4,2 с двух сторон; угол Виберга 27° справа, 25° слева; в – через 1 год после операции: индекс Реймерса 0 % с обеих сторон; АИ 13° справа, 18° слева; ИФГВ 3,8 справа, 3,9 слева; угол Виберга 37° справа, 35° слева; г – через 2 года после операции: индекс Реймерса 0 % с обеих сторон; АИ 15° справа, 16° слева; ИФГВ 3,4 справа, 3,8 слева; угол Виберга 36° справа, 35° слева

Таблица 3

Изменения параметров коксометрии при одностороннем выполнении ДВО (одностороннее превышение 40 % индекса Reimers)

Параметр	Группа	Периоды наблюдения			
		до операции	операция	через 10–12 мес.	через 20–30 мес.
Индекс Reimers (%)	1б	72,3 ± 23,7	1,5 ± 8,6*	2,9 ± 6,2*	5,3 ± 7,7*
	2б	57,6 ± 23,5	0,4 ± 1,7*	2,2 ± 4,5*	5,2 ± 4,9*
АИ (°)	1б	31,7 ± 7,2	21,5 ± 7,3	23,4 ± 7,0	19,3 ± 5,0
	2б	33,9 ± 8,9	22,6 ± 9,3	24,7 ± 7,3	20,2 ± 8,8
ШДУ (°)	1б	165,0 ± 11,1	122 ± 11,9*	126,3 ± 22,1*	130,6 ± 17,9*
	2б	156,1 ± 12,9	120,1 ± 11,0*	122,7 ± 13,0*	128,2 ± 10,1*
ИФГВ	1б	4,9 ± 1,3	4,6 ± 1,0	4,7 ± 0,8	4,7 ± 0,7
	2б	5,0 ± 1,2	4,4 ± 1,1	4,4 ± 0,6	4,5 ± 1,4
Угол Wiberg (°)	1б		27,7 ± 7,11	28,1 ± 6,9	32,0 ± 9,1
	2б		32,6 ± 7,9	27,8 ± 8,6	29,2 ± 7,7

*Достоверная разница с дооперационными значениями по критерию Вилкоксона.

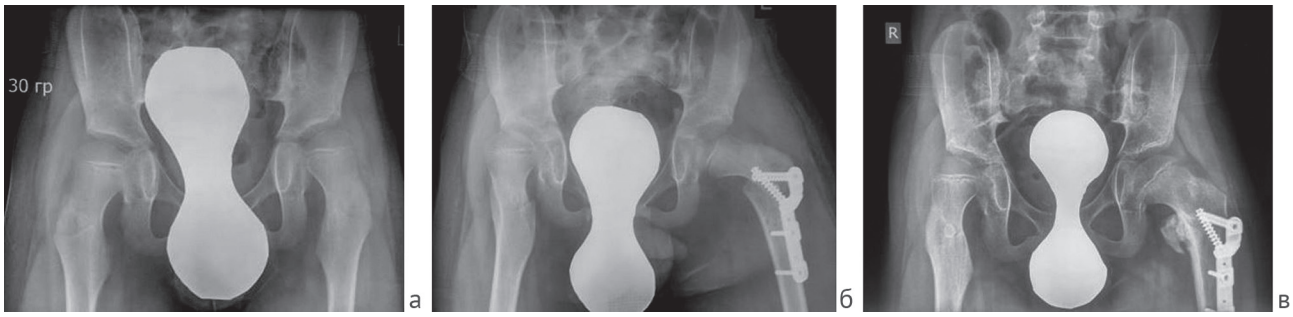

Рис. 2. Увеличение индекса Реймерса на контралатеральном суставе. Пациент Н., 9 лет, GMFCS IV. Рентгенограммы таза в прямой проекции: а – до операции: индекс Реймерса 26 % справа, слева 43 %; АИ 24° справа, слева 30°; ИФГП 4,6 справа, 4,3 слева; б – через 1 год после операции: индекс Реймерса 35 % справа, 0° слева; АИ 30° справа, 26° слева; ИФГВ 3,7 справа, 3,7 слева; угол Виберга 20° справа, 32° слева; в – через 1,5 года после операции: индекс Реймерса 39 % справа, 0 % слева; АИ 25° справа, 19° слева; ИФГВ 4,2 справа, 3,7 слева; угол Виберга 12° справа, 30° слева

В отдаленном периоде для групп 1б и 2б также можно отметить сохранение правильных взаимоотношений головки бедра и вертлужной впадины, учитывая показатели индекса Wiberg и АИ. Увеличение ШДУ не превышало 1–2° в год. Значения индекса Reimers умеренно увеличивались, не превышая 7 % в год ни в одном случае. Развитие контралатерального сустава (для пациентов из групп 1б и 2б), где значения индекса Reimers на момент начала лечения не превышали 40 %, и оперативное лечение, включающее ДВО, исходно не планировалось, представлено в таблице 4.

Таблица 4

Развитие контралатерального сустава при одностороннем вывихе

Параметр	Группа	Периоды наблюдения		
		начало наблюдения	через 10-12 мес.	через 20-30 мес.
Индекс Reimers (%)	1в	19,8 ± 12,2	14,9 ± 10,1	9,0 ± 6,7
	2в	17,8 ± 10,7	21,5 ± 12,5	14,2 ± 10,9
АИ (°)	1в	17,5 ± 5,3	19,5 ± 54	23,3 ± 6,1
	2в	18,9 ± 6,2	18,9 ± 7,2	19,8 ± 2,9
ШДУ (°)	1в	162,1 ± 8,6	160,2 ± 12,9	159 ± 16,5
	2в	158,9 ± 8,9	154,6 ± 12,2	157 ± 11,5
ИФГВ	1в	4,8 ± 0,64	4,2 ± 4,1	4,1 ± 0,5
	2в	3,7 ± 0,8	3,9 ± 0,7	3,7 ± 0,8
Угол Wiberg (°)	1в	22,5 ± 8,6	31,0 ± 8,8	29,3 ± 7,1
	2в	28,9 ± 6,6	30,9 ± 10,5	25,5 ± 2,6

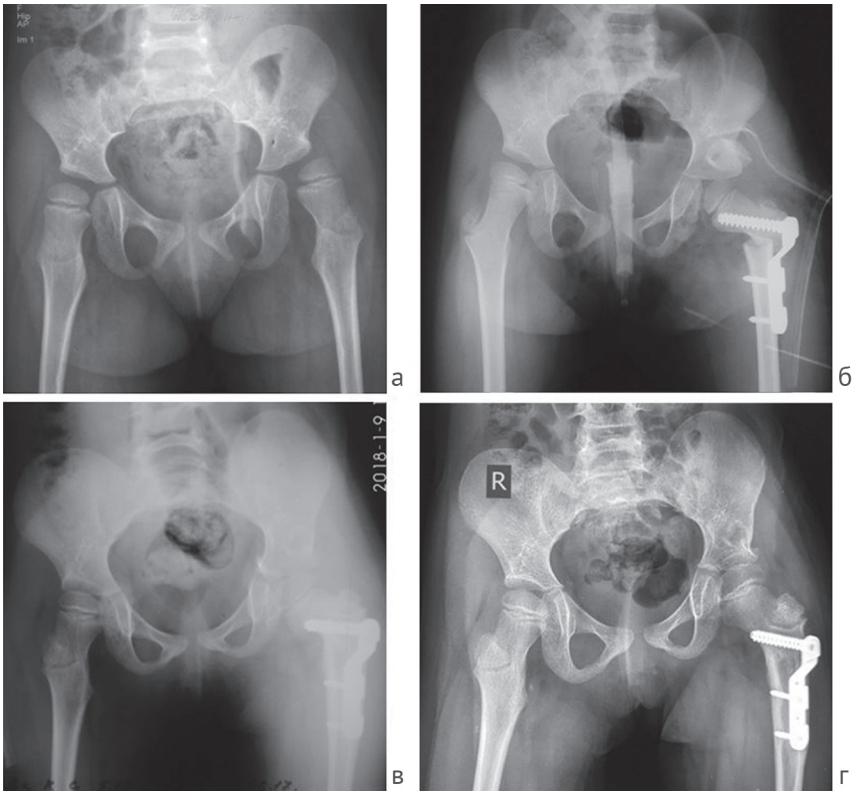

Рис. 3. Улучшение показателей на контралатеральном суставе. Пациентка В., 7 лет, GMFCS V. Рентгенограммы таза в прямой проекции: а – до операции: индекс Реймерса 34 % справа и 73 % слева; АИ 26° справа и 33° слева; ИФГП 4,0 справа, 5,2 слева; б – после операции слева: индекс Реймерса 0 %; АИ 17°; ИФГВ 4,6; угол Виберга 34°; в – через 1 год после операции: индекс Реймерса 18 % справа; 0 % слева; АИ 30° справа, 20° слева; ИФГВ 3,7 справа, 4,0 слева; угол Виберга 32° справа, 33° слева; г – через 2 года после операции: индекс Реймерса 11 % справа; 8 % слева; АИ 24° справа, 23° слева; ИФГВ 4,2 справа, 5,5 слева; угол Виберга 32° справа, 26° слева

В целом, в группах 1в (34 сустава) и 2в (21 сустав) отмечается положительная динамика показателей, отражающих взаимоотношения вертлужной впадины и головки бедра и развитие вертлужной впадины – индекс Wiberg, Reimers, ИФГВ. ШДУ практически не менялся в обеих группах.

Серьезные ухудшения индекса Reimers отмечены в четырех случаях в группе 1в (11,8 % случаев): увеличение на 12–23 % в год. При этом в двух случаях индекс превысил 40 %. У данных пациентов появилась выраженная приводящая контрактура контралатерального тазобедренного сустава, затруднения в вертикализации, постуральном менеджменте. Отметим также, что ни у одного из этих пациентов при выполнении ДВО не производилась аддуктотомия на противоположной конечности. Все четверо были прооперированы с выполнением ДВО. Важно уточнить, что во всех остальных случаях выполнения аддуктотомии на противоположной деротационно-варизирующей остеотомии стороне при приводящей контрактуре или отказе от выполнения аддуктотомии по причине windswept-деформации (отводящей установки бедра) индекс Reimers не менялся или уменьшался, или его увеличение не превышало 3 % в год.

В группе 2в увеличение индекса Reimers более 7 % в год (от 14 до 16 %) отмечено у трех пациентов (14,3 % случаев). Также как и в группе 1в, аддуктотомия на противоположной стороне (стороне рассмотрения для группы 2в) при произведении ДВО не производилась при наличии приводящей контрактуры у этих трех пациентов. Данные больные были впоследствии прооперированы с выполнением ДВО. Еще у 15 детей из группы 2в индекс Reimers не менялся или уменьшался, или его увеличение не превышало 3 % в год, так как аддуктотомия выполнялась (при приводящей контрактуре) или присутствовала windswept-деформация. Наконец, еще у трех детей увеличение индекса Reimers более 3 % происходило, несмотря на выполнение аддуктотомии в момент ДВО на противоположной стороне, ортезирования в период покоя и вертикализации. Возможно, причиной увеличения индекса Reimers является существенное увеличение амплитуды отведения конечности на стороне выполнения ДВО, разница в длине ног и связанная с этими двумя факторами частая позиция приведения в суставе, где ДВО не выполнялась. Эти три ребенка продолжают находиться под нашим наблюдением.

В таблице 5 представлена еще одна неблагоприятная ситуация для тазобедренного сустава, когда по соматическим или иным причинам выполнение реконструктивной операции на втором тазобедренном суставе (при индексе Reimers более 40 %) было отложено на период 1–1,5 года (группа 1г).

По представленным данным становится очевидным, что односторонняя реконструктивная операция не позволяет улучшить или хотя бы стабилизировать рентгеновские показатели для контралатерального тазобедренного сустава при индексе Reimers более 40 %. С другой стороны, даже позднее выполненная операция благоприятно влияет на развитие тазобедренного сустава в отдаленном периоде.

Интересным представляется отдельное рассмотрение развития тазобедренного сустава, если ДВО выполнялась при индексе Reimers менее 40 %. Такая ситуация наблюдалась у 25 пациентов из группы 1а для второй стороны, когда помимо приводящей или приводяще-сгибательной контрактуры наблюдалась торсионная деформация сегмента и разница в длине конечностей (после первой операции на стороне вывиха), существенно затруднявшие постуральный менеджмент (табл. 6).

Во всех случаях оперативное лечение улучшало рентгеновские показатели, а последующая динамика коксометрических показателей отражает благоприятные условия для развития оперированного сустава. Ни в одном случае мы не наблюдали критического увеличения индекса Reimers.

Таким образом, многоуровневые вмешательства, включающие ДВО и пособия, восстанавливающие опороспособность конечности, являются благоприятными для развития тазобедренного сустава при исходном индексе Reimers более 40 % как при одностороннем, так и при двустороннем вывихе бедра. В случае одностороннего вывиха (индекс Reimers более 40 %) и контралатеральной приводящей или приводяще-сгибательной контрактуры в сочетании с торсионной деформацией сегмента и разницей в длине конечностей, затруднявших постуральный менеджмент, даже при индексе Reimers менее 40 %, оперативное лечение с ДВО на контралатеральной конечности обеспечивает благоприятное развитие второго тазобедренного сустава. В случае выполнения односторонней ДВО на контралатеральной конечности обязательно выполнение аддуктотомии при приводящей контрактуре сустава (без вывиха) для предотвращения латерализации и деградации ситуации в сторону подвывиха. Невыполнение данного элемента операции повышает риск до 11,8 % (при возрасте менее 8 лет) и до 14,3 % (возраст 8 и более лет) прогрессирования миграционного индекса более 7 % в год или развития подвывиха бедра. Кроме того, при выполнении односторонней ДВО существует риск увеличения индекса Reimers контралатерального сустава более чем на 7 % в год даже при одновременном выполнении двусторонней аддуктотомии только у пациентов старше 8 лет.

Таблица 5

Коксометрические показатели при позднем выполнении ДВО на контралатеральной конечности (на втором тазобедренном суставе, группа 1г)

Показатель	Периоды наблюдения				
	до операции на первом тазобедренном суставе	через 1 год (до операции на втором суставе)	после операции	через 1 год	через 2 года
Индекс Reimers (%)	60,8 ± 20,2	64,7 ± 24,0	1,02 ± 2,13*	1,2 ± 2,7*	2,8 ± 5,5*
АИ (°)	30,6 ± 4,7	30,5 ± 6,3	23,5 ± 5,8	20,4 ± 5,3*	19,5 ± 1,7*
ШДУ (°)	163,8 ± 9,9	162,7 ± 10,9	121,7 ± 4,2*	120,2 ± 9,7*	120,5 ± 12,7*
ИФГВ	4,5 ± 0,6	5,3 ± 1,4	4,8 ± 0,6	4,2 ± 0,3	4,4 ± 0,5
Угол Wiberg (°)			26,9 ± 7,4	30,2 ± 9,5	28,8 ± 1,7

*Достоверная разница с дооперационными значениями по критерию Вилкоксона.

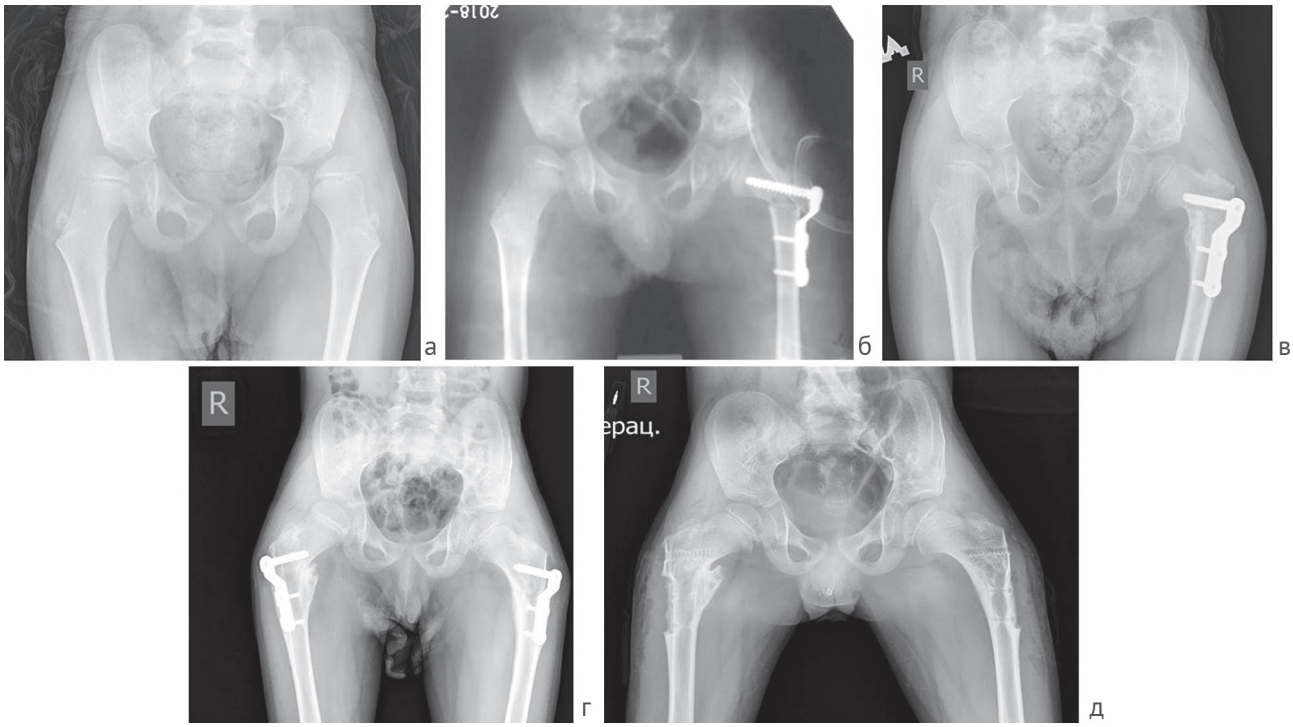

Рис. 4. Двусторонняя реконструкция тазобедренных суставов с периодом между операциями 1–1,5 года. Пациент М., 4 года, GMFCS IV. Рентгенограммы таза в прямой проекции: а – до операции: индекс Реймерса 38 % справа и 73 % слева; АИ 26° справа и 33° слева; ИФГП 4,0 справа, 5,2 слева; б – после операции слева: индекс Реймерса 0 %; АИ 17°; ИФГВ 4,6; угол Виберга 34°; в – через 1 год после операции слева: индекс Реймерса 30 % справа; 0 % слева; АИ 30° справа, 20° слева; ИФГВ 3,7 справа, 4,0 слева; угол Виберга 32° справа, 33° слева; г – через 0,5 года после операции справа: индекс Реймерса 24 % справа; 0 % слева; АИ 26° справа, 10° слева; ИФГВ 3,9 справа, 3,6 слева; угол Виберга 24° справа, 34° слева; д – через 2 года после операции: индекс Реймерса 0 % справа; 0 % слева; АИ 20° справа, 16° слева; ИФГВ 4,1 справа, 4,1 слева; угол Виберга 32° справа, 36° слева

Таблица 6

Рентгеновские показатели коксометрии до и после операции при исходном индексе Reimers менее 40 %

Показатель	Период наблюдения			
	до операции	после операции	через 1 год	через 2 года
Индекс Reimers (%)	28,7 ± 10,3	1,2 ± 2,9*	5,5 ± 8,2*	10,0 ± 11,3
АИ (°)	23,4 ± 7,1	21,2 ± 7,1	20,2 ± 7,04	20,1 ± 6,3
ШДУ (°)	158,2 ± 12,2	122,7 ± 8,4*	125,4 ± 13,3*	127,8 ± 14,1*
ИФГВ	4,7 ± 1,02	4,4 ± 0,7	4,2 ± 0,8	4,3 ± 0,7
Угол Wiberg (°)	18,6 ± 6,3	27,9 ± 7,8	29,2 ± 11,1	29,1 ± 7,3

*Достоверная разница с дооперационными значениями по критерию Вилкоксона.

ДИСКУССИЯ

Принятие оптимального и своевременного хирургического решения при патологии тазобедренного сустава у детей с ДЦП требует знания патогенеза и патологической анатомии данного ортопедического осложнения [27–29]. Встречаемость подвывиха и дислокации бедра у детей с ДЦП коррелирует с тяжестью двигательных нарушений и сопровождается серьезным ухудшением качества жизни как для ребенка, так и для его семьи или ухаживающих за ним людей [6, 18, 29–31].

Крайне важными событиями для понимания проблемы, прогнозирования функциональных исходов и поиска решений в предотвращении и лечении вывиха бедра у детей с ДЦП является появление и применение Gross Motor Function Classification System, а также развитие программы наблюдения дисплазии тазобедренного сустава у детей с ДЦП [32–34]: системное начало превентивных мероприятий постуральной коррекции и менеджмента, ботулинотерапии, своевременной хирургии на сухожильно-мышечном аппарате позволило снизить показатели развития вывиха бедра, снизить количество реконструктивных вмешательств на тазобедренном суставе и полностью исключить необходимость паллиативных вмешательств.

Среди рентгенологических показателей оценки состояния тазобедренного сустава выделяют, в первую очередь, индекс Reimers, кроме того, важными являются ацетабулярный индекс, индекс Wiberg [12, 17, 20, 27, 35, 36]. Шеечно-диафизарный угол, головчато-диафизарный угол, индекс фронтальной глубины впадины имеют меньшее прогностическое значение, но в совокупности с другими показателями отражают динамику изменений морфологии тазобедренного сустава при наблюдении за его развитием и в послеоперационном периоде [11, 21, 37].

Тем не менее, необходимость реконструктивной хирургии при патологии тазобедренного сустава, по данным литературы, возникает достаточно часто, и подобные вмешательства и их результаты остаются объектом дискуссии [13, 14, 17, 19]. В настоящее время существует консенсусные показатели к данному типу вмешательств: индекс миграции (индекс Reimers) 40 % и более, его ежегодное увеличение на 7 % и более [20, 27, 28]. Ацетабулярная дисплазия носит вто-

ричный характер, Hagglund et al. [20] наблюдали ее спонтанное уменьшение в процессе резидуального роста после устранения латерализации головки бедра.

Общепринятым методом вмешательства при реконструкции проксимального отдела бедра является деротационно-варизирующая остеотомия в сочетании с ацетабулопластикой или без нее и удлинением аддукторов, а также подвздошно-поясничной мышцы [11, 12, 14, 35, 36, 38]. Оптимальным для выполнения вмешательств считается возраст 5–7 лет, когда остается достаточным период резидуального роста для анатомического формирования тазобедренного сустава [18, 22, 23, 28, 39].

Успешность данного подхода подтверждена различными авторами с точки зрения развития тазобедренного сустава в отдаленном периоде (более 2 лет после операции). В одной из первых работ, где анализируются ближайшие и отдаленные результаты (средний срок наблюдения 6,9 лет), McNerney et al. [38] указывают на изменение миграционного индекса с 66 % до операции на 5 % после вмешательства и незначительное увеличение его до 11 % в отдаленном периоде. При этом ацетабулярный индекс менялся с 26° на 13° в ближайшем и на 11° в отдаленном периоде. Karlen et al. [35] при среднем периоде наблюдения 56 месяцев указывают на улучшение среднего индекса миграции с 84 до 8 % в ближайшем и до 14 % в отдаленном периоде наблюдения. Jozwiak et al. [14] достигли требуемой коррекции радиологических параметров у всех пациентов (25 детей, 30 тазобедренных суставов), но в последующем отмечали изменение ацетабулярного индекса с 22° до 23° в отдаленном периоде, миграционного индекса с 11 % до 23 % в отдаленном периоде, угла Wiberg с 16° до 23°, шеечно-диафизарного угла с 133° до 140°. Reidy K et al. [12] также указывают на изменение миграционного индекса с 63,6 % до операции на 2,7 % после вмешательства и последующее его увеличение до 9,7 % в отдаленном периоде. При этом шеечно-диафизарный угол менялся со 152,3° на 132,6° в ближайшем и до 137,2° в отдаленном периоде. Увеличение шеечно-диафизарного угла в отдаленном периоде является общепризнанным изменением [11, 12, 14]. Davids et al. [40] указывают на потерю коррекции ШДУ на 29 % в отдаленном периоде 5 лет 6 месяцев. Miller et al. [13] рекомендуют формировать ШДУ 100° у пациентов, не способных к самостоятельному передвижению, и 120° у пациентов с сохранившейся функцией ходьбы. Rutz et al. [41] выполняли реконструктивные вмешательства с созданием ШДУ 120–125° у пациентов с ограниченной, но сохранившейся функцией ходьбы. Более приемлемой выглядит схема Mazur et al. [11] для пациентов, относящихся к GMFCS IV–V: формирование ШДУ 100–110° в возрасте 4–12 лет, предполагая спонтанное увеличение угла на 20° в ходе последующего роста, и создание ШДУ 110°–120° у более старших пациентов, где спонтанный рост близок к завершению.

В нашей серии пациентов мы наблюдали схожие изменения коксометрических параметров в отдаленном периоде после оперативного вмешательства: незначительное увеличение миграционного индекса, увеличение ШДУ. Однако изменение этих показателей сопровождалось улучшением значений ИФГВ и угла Wiberg, что отражает конкордантное развитие проксимального отдела бедренной кости и вертлужной впадины с сохранением концентричности суставных компонентов.

Лишь в 1,9 % случаев при последовательном двустороннем вмешательстве (ДВО) мы отметили увеличение индекса Reimers более 10 % в год, где причиной могло быть отсутствие адекватного ортезного сопровождения и невыполнение правильного постурального менеджмента с осевой нагрузкой. В литературных источниках данные о частоте рецидивов подвывихов и вывихов бедер неоднозначны. Sankar et al. [22] указывают на 1 рецидив вывиха бедра после 14 реконструктивных вмешательств. Jozwiak et al. после 30 реконструктивных вмешательств отмечают 1 вывих и 6 подвывихов (23 %) в отдаленном периоде [14].

Rutz et al. [41] констатировали 2 рецидива вывиха бедра в отдаленном периоде после 168 вмешательств. Reidy et al. [12] считали стабильными лишь 96,5 % оперированных тазобедренных суставов в отдаленном периоде при индексе Reimers менее 33 %. По данным McNerney et al., среди шестидесяти одной реконструкции тазобедренного сустава в отдаленном периоде 6 имели миграционный индекс более 33 %, при этом в пяти случаях отмечался подвывих, а в одном – coxa magna. Все случаи радиологического рецидива подвывиха авторы связывают с погрешностями выполнения оперативного вмешательства [38]. Отметим, что ни в одной из вышеуказанных серий пациентов не выполнялись многоуровневые вмешательства, включающие коррекцию контрактур коленных и голеностопных суставов и деформаций стоп. Кроме того, не указаны способы и подходы к постуральной коррекции в послеоперационном раннем и отдаленном периоде.

Вертикальная поза важна не только для развития и функции сердечной, дыхательной системы, для функции кишечника и мочевыделительной системы у детей с тяжелыми формами ДЦП, но и для развития тазобедренного сустава, предотвращения раннего коксартроза, критического остеопороза, патологических переломов [9, 18, 27, 42]. Известно, что системный характер поражения при церебральных параличах сопровождается патологией не только тазобедренного сустава [7, 15]. Требуют выполнения вмешательства и в области коленного сустава, голеностопного сустава, стопы с целью улучшения позы при сидении, возможности полноценной вертикализации с опорой на конечность, комфортного использования обуви. Нами ранее была показана важность многоуровневых вмешательств для достижения требуемого анатомического и функционального результата у детей с вывихом бедра при ДЦП [15]. Данное исследование подтвердило прежние положения.

Еще одним спорным вопросом в литературе остается необходимость выполнения двусторонней ДВО при одностороннем вывихе, когда индекс миграции 40 % и более отмечается лишь с одной стороны. Ряд авторов защищает позицию выполнения ДВО только на стороне подвывиха/вывиха. Carr et Gage [43] отметили лишь в 0,9 % случаев прогрессирование латерализации головки бедра. Gordon et al. [44] вообще не отмечают ухудшения радиологических показателей в отдаленном периоде. Settecerri et al. [45] выполняли ДВО контралатерального бедра у 2 из 48 детей, ранее перенесших одностороннюю коррекцию дисплазии тазобедренного сустава. С другой стороны, двусторонний подход при одностороннем вывихе также находит своих сторонников. Noonan et al. [46] оперировали контралатеральный тазобедренный сустав у 15 детей из 35 в отдаленном периоде после исходного вмешательства на первом суставе. Canavese et al. [47] в схожей ситуации выполнили 12 вмешательств у 27 детей. Owers et al. [48] при одностороннем вывихе бедра обязательно сочетали одностороннюю ДВО с двусторонним вмешательством на мягких тканях для восстановления мышечного баланса.

Larsson et al. [19] поддерживают тактику выполнения ДВО только на стороне вывиха при условии, что будет восстановлен мышечный баланс, а также обязательно применяется программа наблюдения развития тазобедренных суставов, включающая адекватный постуральный менеджмент.

Нами при анализе развития второго сустава после операции на стороне вывиха отмечено благоприятное формирования неоперированного тазобедренного сустава только при условии выполнения двустороннего вмешательства на мягких тканях, восстанавливающего баланс, при создании условий для проведения адекватного постурального менеджмента. Отметим также, что мы не наблюдали в отдаленном периоде латерализации головки бедра и прогрессирования индекса Reimers на неоперированной стороне в случае windswept-деформации. С другой стороны, односторонний релиз мягких тканей на стороне вывиха и ДВО при двусторонней приводящей контрактуре и/или отсутствие постуральной коррекции, включающей компенсацию разницы в длине после коррекции одностороннего вывиха бедра, в нашей серии привели к формированию подвывиха у трех детей (11,8 % случаев одностороннего вывиха) младше 8 лет, что потребовало его коррекции выполнением ДВО. У более старших детей неблагополучное развитие неоперированного тазобедренного сустава произошло в 6 случаях (28,6 %), из них в трех случаях уже выполнены оперативные вмешательства. Во всех случаях, когда программировалось и производилось реконструктивное вмешательство на втором суставе при исходном миграционном индексе менее 40 %, развитие второго сустава происходило благоприятно, без деградации рентгеновских показателей. Мы полагаем, что если двусторонний релиз мягких тканей для восстановления мышечного баланса должен быть обязательным при одностороннем вывихе бедра с целью создания условий для постуральной коррекции и выполнения программы наблюдения развития тазобедренного сустава у детей с GMFCS IV–V, то вопрос о программировании ДВО на второй стороне при индексе Reimers менее 40 % должен решаться индивидуально с учетом выраженности контрактуры, а также возможностей адекватных по форме, времени и своевременности ортезирования и постурального менеджмента. При одностороннем вывихе мы рекомендуем выполнять ДВО на контралатеральном суставе в течение первого года после первой операции, даже до возникновения формальных показаний (индекс миграции 40 % и более), если констатируется невозможность правильного ортезирования, постуральной коррекции.

Констатируем также, что двусторонний релиз мягких тканей при двустороннем подвывихе (индексе Reimers более 40 % с обеих сторон) не приводил к улучшению коксометрических показателей ни в одном случае у пациентов, где вторая операция ДВО откладывалась более чем на год по медицинским противопоказаниям или иным причинам.

ЗАКЛЮЧЕНИЕ

При дисплазии бедра, требующей реконструктивного вмешательства у детей с тяжелыми формами ДЦП, операцию на тазобедренном суставе следует сочетать с восстановлением двустороннего мышечного баланса, особенно аддукторов, а также с устранением контрактур коленных и голеностопных суставов, деформаций стоп для создания благоприятных условий проведения постурального менеджмента в раннем и позднем послеоперационном периоде.

Наше исследование показало, что такой подход способствовал поддержанию в отдаленном периоде благоприятных условия для развития как оперированных тазобедренных суставов, так и суставов с низкими значениями миграционного индекса на момент начала наблюдения, где деротационно-варизирующая остеотомия не проводилась.

ЛИТЕРАТУРА

1. Pritchett J.W. The untreated unstable hip in severe cerebral palsy // Clin. Orthop. Relat. Res. 1983. No 173. P. 169-172.
2. Bagg M.R., Farber J., Miller F. Long-term follow-up of hip subluxation in cerebral palsy patients // J. Pediatr. Orthop. 1993. Vol. 13, No 1. P. 32-36.
3. Brunner R., Baumann J.U. Clinical benefit of reconstruction of dislocated or subluxated hip joints in patients with spastic cerebral palsy // J. Pediatr. Orthop. 1994. Vol. 14, No 3. P. 290-294.
4. Hip dislocation in spastic cerebral palsy: long-term consequences / D.R. Cooperman, E. Bartucci, E. Dietrick, E.A. Millar // J. Pediatr. Orthop. 1987. Vol. 7, No 3. P. 268-276.
5. The radiological assessment of pelvic obliquity in cerebral palsy and the impact on hip development / C. Heidt, K. Hollander, J. Wawrzuta, C. Molesworth, K. Willoughby, P. Thomason, A. Khot, H.K. Graham // Bone Joint J. 2015. Vol. 97-B, No 10. P. 1435-1440. DOI:10.1302/0301-620X.97B10.35390.
6. Viehweger E. Importance of hip problems in daily activities for cerebral palsy patients // J. Child. Orthop. 2013. Vol. 7, No 5. P. 401-406. DOI: 10.1007/s11832-013-0514-7.
7. Karamitopoulos M.S., Nirenstein L. Neuromuscular Foot: Spastic Cerebral Palsy // Foot Ankle Clin. 2015. Vol. 20, No 4. P. 657-668. DOI: 10.1016/j.fcl.2015.07.008.
8. Jóźwiak M., Walczak M., Idzior M. Appearance of spastic hip pain in cerebral palsy children // Chir. Narzadow Ruchu Ortop. Pol. 2005. Vol. 70, No 2. P. 101-104.
9. Paleg G., Livingstone R. Outcomes of gait trainer use in home and school settings for children with motor impairments: a systematic review // Clin. Rehabil. 2015. Vol. 29, No 11. P. 1077-1091. DOI: 10.1177/0269215514565947.
10. Brunner R., Baumann J.U. Long-term effects of intertrochanteric varus-derotation osteotomy on femur and acetabulum in spastic cerebral palsy: an 11- to 18-year follow-up study // J. Pediatr. Orthop. 1997. Vol. 17, No 5. P. 585-591.
11. Remodeling of proximal femur after varus osteotomy in children with cerebral palsy / J.M. Mazur, A.M. Danko, S.C. Standard, E.A. Loveless, R.J. Cummings // Dev. Med. Child. Neurol. 2004. Vol. 46, No 6. P. 412-415.
12. A balanced approach for stable hips in children with cerebral palsy: a combination of moderate VDRO and pelvic osteotomy / K. Reidy, C. Heidt, S. Dierauer, H. Huber // J. Child. Orthop. 2016. Vol. 10, No 4. P. 281-288. DOI: 10.1007/s11832-016-0753-5.
13. Reconstruction of the dysplastic spastic hip with peri-ilial pelvic and femoral osteotomy followed by immediate mobilization / F. Miller, H. Girardi, G. Lipton, R. Ponzio, M. Klaumann, K.W. Dabney // J. Pediatr. Orthop. 1997. Vol. 17, No 5. P. 592-602.
14. Dega's transiliac osteotomy in the treatment of spastic hip subluxation and dislocation in cerebral palsy / M. Jóźwiak, W. Marciniak, T. Piontek, S. Pietrzak // J. Pediatr. Orthop. B. 2000. Vol. 9, No 4. P. 257-264.
15. Томов А.Д., Дьячков К.А., Попков Д.А. Клинико-рентгенологические результаты многоуровневых оперативных вмешательств при подвывихе и вывихе бедра у детей с ДЦП // Гений ортопедии. 2018. Т. 24, № 1. С. 24-32. DOI 10.18019/1028-4427-2018-24-1-24-32.
16. Hägglund G., Lauge-Pedersen H., Wagner P. Characteristics of children with hip displacement in cerebral palsy // BMC Musculoskelet. Disord. 2007. Vol. 8. P. 101. DOI: 10.1186/1471-2474-8-101.
17. Reimers J. The stability of the hip in children. A radiological study of the results of muscle surgery in cerebral palsy // Acta Orthop. Scand. Suppl. 1980. Vol. 184. P. 1-100.
18. Krebs A., Strobl W.M., Grill F. Neurogenic hip dislocation in cerebral palsy: quality of life and results after hip reconstruction // J. Child. Orthop. 2008. Vol. 2, No 2. P.125-131. DOI: 10.1007/s11832-008-0080-6.

19. Larsson M., Hägglund G., Wagner P. Unilateral varus osteotomy of the proximal femur in children with cerebral palsy: a five-year follow-up of the development of both hips // J. Child. Orthop. 2012. Vol. 6, No 2. P. 145-151. DOI: 10.1007/s11832-012-0401-7.
20. Hägglund G., Lauge-Pedersen H., Persson M. Radiographic threshold values for hip screening in cerebral palsy // J. Child. Orthop. 2007. Vol. 1, No 1. P. 43-47. DOI: 10.1007/s11832-007-0012-x.
21. Рентгеноанатомическая диагностика дисплазии вертлужной впадины у детей / В.И. Шевцов, В.Д. Макушин, М.П. Тепленький, Н.Г. Логинова // Гений ортопедии. 2006. № 1. С. 115-119.
22. Long-term follow-up after one-stage reconstruction of dislocated hips in patients with cerebral palsy / W.N. Sankar, D.A. Spiegel, J.R. Gregg, B.J. Sennett // J. Pediatr. Orthop. 2006. Vol. 26, No 1. P. 1-7. DOI: 10.1097/01.bpo.0000190842.77036.d0.
23. Reichel H., Hein W. Dega acetabuloplasty combined with intertrochanteric osteotomies // Clin. Orthop. Relat. Res. 1996. No 323. P. 234-242. DOI: 10.1097/00003086-199602000-00032.
24. Miller F. Cerebral Palsy. New York, Springer-Verlag, 2005.
25. Development of lower limb range of motion from early childhood to adolescence in cerebral palsy: a population-based study / E. Nordmark, G. Hägglund, H. Lauge-Pedersen, P. Wagner, L. Westbom // BMC Med. 2009. Vol. 7. P. 65. DOI: 10.1186/1741-7015-7-65.
26. Рябых Т.В., Томов А.Д., Попков Д.А. Особенности соматического статуса у детей с детским церебральным параличом при оперативном ортопедическом лечении // Гений ортопедии. 2016. № 3. С. 52-57.
27. Pountney T., Green E.M. Hip dislocation in cerebral palsy // BMJ. 2006. Vol. 332, No 7544. P. 772-775. DOI: 10.1136/bmj.332.7544.772.
28. Scrutton D., Baird G. Surveillance measures of the hips of children with bilateral cerebral palsy // Arch. Dis. Child. 1997. Vol. 76, No 4. P.381-384. DOI: 10.1136/adc.76.4.381.
29. Davids J.R. Management of Neuromuscular Hip Dysplasia in Children with Cerebral Palsy: Lessons and Challenges // J. Pediatr. Orthop. 2018. Vol. 38, No Suppl. 1. P. S21-S27. DOI: 10.1097/BPO.0000000000001159.
30. Does hip displacement influence health-related quality of life in children with cerebral palsy? / N.H. Jung, B. Pereira, I. Nehring, O. Brix, P. Bernius, S.A. Schroeder, G.J. Kluger, T. Koehler, A. Beyerlein, S.Weir, R. von Kries, U.G. Narayanan, S. Berweck, V. Mall // Dev. Neurorehabil. 2014. Vol. 17, No 6. P. 420-425. DOI: 10.3109/17518423.2014.941116.
31. Initial development and validation of the Caregiver Priorities and Child Health Index of Life with Disabilities (CPCHILD) / U.G. Narayanan, D. Fehlings, S. Weir, S. Knights, S. Kiran, K. Campbell // Dev. Med. Child. Neurol. 2006. Vol. 48, No 10. P. 804-812.
32. Damiano D.L., Alter K.E., Chambers H. New clinical and research trends in lower extremity management for ambulatory children with cerebral palsy // Phys. Med. Rehabil. Clin. N. Am. 2009. Vol. 20, No 3. P. 469-491. DOI: 10.1016/j.pmr.2009.04.005.
33. Hip surveillance in children with cerebral palsy. Impact on the surgical management of spastic hip disease / F. Dobson, R.N. Boyd, J. Parrott, G.R. Nattrass, H.K. Graham // J. Bone Joint Surg. Br. 2002. Vol. 84, No 5. P. 720-726.
34. Prevalence of hip dislocation among children with cerebral palsy in regions with and without a surveillance programme: a cross sectional study in Sweden and Norway / A.I. Elkamil, G.L. Andersen, G. Hägglund, T. Lamvik, J. Skranes, T. Vik // BMC Musculoskelet. Disord. 2011. Vol. 12. P. 284. DOI: 10.1186/1471-2474-12-284.
35. The Dega osteotomy: a versatile osteotomy in the treatment of developmental and neuromuscular hip pathology / J.W. Karlen, D.L. Skaggs, M. Ramachandran, R.M. Kay // J. Pediatr Orthop. 2009. Vol. 29, No 7. P. 676-682. DOI: 10.1097/BPO.0b013e3181b7691a.
36. Popkov D., Journeau P., Popkov A. Comparative study on results of reconstructive surgery in 45 hip joints of 25 children with cerebral palsy // Eur. Orthop. Traumatol. 2014. Vol. 5, No 1. P. 57-63. DOI: 10.1007/s12570-013-0201-7.
37. Is head-shaft angle a valuable continuous risk factor for hip migration in cerebral palsy? / S. Chougule, J. Dabis, A. Petrie, K. Daly, Y. Gelfer // J. Child. Orthop. 2016. Vol. 10, No 6. P. 651-656. DOI: 10.1007/s11832-016-0774-0.
38. McNerney N.P., Mubarak S.J., Wenger D.R. One-stage correction of the dysplastic hip in cerebral palsy with the San Diego acetabuloplasty: results and complications in 104 hips // J. Pediatr. Orthop. 2000. Vol. 20, No 1. P. 93-103.
39. Harris N.H. Acetabular growth potential in congenital dislocation of the hip and some factors upon which it may depend // Clin. Orthop. Relat. Res. 1976. No 119. P. 99-106.
40. Proximal femoral geometry before and after varus rotational osteotomy in children with cerebral palsy and neuromuscular hip dysplasia / J.R. Davids, T.W. Gibson, L.I. Pugh, J.W. Hardin // J. Pediatr. Orthop. 2013. Vol. 33, No 2. P. 182-189. DOI: 10.1097/BPO.0b013e318274541a.
41. Rutz E., Brunner R. The pediatric LCP hip plate for fixation of proximal femoral osteotomy in cerebral palsy and severe osteoporosis // J. Pediatr. Orthop. 2010. Vol. 30, No 7. P. 726-731. DOI: 10.1097/BPO.0b013e3181efb86b.
42. Glickman L.B., Geigle P.R., Paleg G.S. A systematic review of supported standing programs // J. Pediatr. Rehabil. Med. 2010. Vol. 3, No 3. P. 197-213. DOI: 10.3233/PRM-2010-0129.
43. Carr C., Gage J.R. The fate of the nonoperated hip in cerebral palsy // J. Pediatr. Orthop. 1987. Vol. 7, No 3. P. 262-267.
44. The effect of unilateral varus rotational osteotomy with or without pelvic osteotomy on the contralateral hip in patients with perinatal static encephalopathy / J.E. Gordon, S.A. Parry, A.M. Capelli, P.L. Schoenecker // J. Pediatr. Orthop. 1998. Vol. 18, No 6. P. 734-737.
45. Settecerri J.J., Karol L.A. Effectiveness of femoral varus osteotomy in patients with cerebral palsy // J. Pediatr. Orthop. 2000. Vol. 20, No 6. P. 776-780.
46. Effect of surgery on the nontreated hip in severe cerebral palsy / K.J. Noonan, T.L. Walker, K.J. Kayes, J. Feinberg // J. Pediatr Orthop. 2000. Vol. 20, No 6. P. 771-775.
47. Varus derotation osteotomy for the treatment of hip subluxation and dislocation in GMFCS level III to V patients with unilateral hip involvement. Follow-up at skeletal maturity / F. Canavese, K. Emara, J.N. Sembrano, V. Bialik, M.D. Aiona, M.D. Sussman // J. Pediatr. Orthop. 2010. Vol. 30, No 4. P. 357-364. DOI: 10.1097/BPO.0b013e3181d8fbc1.
48. Bilateral hip surgery in severe cerebral palsy: a preliminary review / K.L. Owers, J. Pyman, M.F. Gargan, P.J. Witherow, N.M. Portinaro // J. Bone Joint Surg. Br. 2001. Vol. 83, No 8. P. 1161-1167.

REFERENCES

1. Pritchett J.W. The untreated unstable hip in severe cerebral palsy. *Clin. Orthop. Relat. Res.*, 1983, no. 173, pp. 169-172.
2. Bagg M.R., Farber J., Miller F. Long-term follow-up of hip subluxation in cerebral palsy patients. *J. Pediatr. Orthop.*, 1993, vol. 13, no. 1, pp. 32-36.
3. Brunner R., Baumann J.U. Clinical benefit of reconstruction of dislocated or subluxated hip joints in patients with spastic cerebral palsy. J. *Pediatr. Orthop.*, 1994, vol. 14, no. 3, pp. 290-294.
4. Cooperman D.R., Bartucci E., Dietrick E., Millar E.A. Hip dislocation in spastic cerebral palsy: long-term consequences. *J. Pediatr. Orthop.*, 1987, vol. 7, no. 3, pp. 268-276.
5. Heidt C., Hollander K., Wawrzuta J., Molesworth C., Willoughby K., Thomason P., Khot A., Graham H.K. The radiological assessment of pelvic obliquity in cerebral palsy and the impact on hip development. *Bone Joint J.*, 2015, vol. 97-B, no. 10, pp. 1435-1440. DOI:10.1302/0301-620X.97B10.35390.
6. Viehweger E. Importance of hip problems in daily activities for cerebral palsy patients. *J. Child. Orthop.*, 2013, vol. 7, no. 5, pp. 401-406. DOI: 10.1007/s11832-013-0514-7.
7. Karamitopoulos M.S., Nirenstein L. Neuromuscular Foot: Spastic Cerebral Palsy. *Foot Ankle Clin.*, 2015, vol. 20, no. 4, pp. 657-668. DOI: 10.1016/j.fcl.2015.07.008.
8. Jóźwiak M., Walczak M., Idzior M. Appearance of spastic hip pain in cerebral palsy children. *Chir. Narzadow Ruchu Ortop. Pol.*, 2005, vol. 70, no. 2, pp. 101-104.
9. Paleg G., Livingstone R. Outcomes of gait trainer use in home and school settings for children with motor impairments: a systematic review. *Clin. Rehabil.*, 2015, vol. 29, no. 11, pp. 1077-1091. DOI: 10.1177/0269215514565947.
10. Brunner R., Baumann J.U. Long-term effects of intertrochanteric varus-derotation osteotomy on femur and acetabulum in spastic cerebral palsy: an 11- to 18-year follow-up study. *J. Pediatr. Orthop.*, 1997, vol. 17, no. 5, pp. 585-591.
11. Mazur J.M., Danko A.M., Standard S.C., Loveless E.A., Cummings R.J. Remodeling of proximal femur after varus osteotomy in children with cerebral palsy. *Dev. Med. Child. Neurol.*, 2004, vol. 46, no. 6, pp. 412-415.
12. Reidy K., Heidt C., Dierauer S., Huber H. A balanced approach for stable hips in children with cerebral palsy: a combination of moderate VDRO and pelvic osteotomy. *J. Child. Orthop.*, 2016, vol. 10, no. 4, pp. 281-288. DOI: 10.1007/s11832-016-0753-5.
13. Miller F., Girardi H., Lipton G., Ponzio R., Klaumann M., Dabney K.W. Reconstruction of the dysplastic spastic hip with peri-ilial pelvic and femoral osteotomy followed by immediate mobilization. *J. Pediatr. Orthop.*, 1997, vol. 17, no. 5, pp. 592-602.
14. Jóźwiak M., Marciniak W., Piontek T., Pietrzak S. Dega's transiliac osteotomy in the treatment of spastic hip subluxation and dislocation in cerebral palsy. *J. Pediatr. Orthop. B*, 2000, vol. 9, no. 4, pp. 257-264.

15. Tomov A.D., Diachkov K.A., Popkov D.A. Kliniko-rentgenologicheskie rezultaty mnogourovnevykh operativnykh vmeshatelstv pri podvyvikhe i vyvikhe bedra u detei s DTsP [Clinical and radiographic results of multilevel surgical interventions for hip subluxation and dislocation in children with cerebral palsy]. *Genij Ortopedii*, 2018, vol. 24, no. 1, pp. 24-32. (in Russian) DOI: 10.18019/1028-4427-2018-24-1-24-32.
16. Hägglund G., Lauge-Pedersen H., Wagner P. Characteristics of children with hip displacement in cerebral palsy. *BMC Musculoskelet. Disord*., 2007, vol. 8, pp. 101. DOI: 10.1186/1471-2474-8-101.
17. Reimers J. The stability of the hip in children. A radiological study of the results of muscle surgery in cerebral palsy. *Acta Orthop. Scand. Suppl*., 1980, vol. 184, pp. 1-100.
18. Krebs A., Strobl W.M., Grill F. Neurogenic hip dislocation in cerebral palsy: quality of life and results after hip reconstruction. *J. Child. Orthop*., 2008, vol. 2, no. 2, pp.125-131. DOI: 10.1007/s11832-008-0080-6.
19. Larsson M., Hägglund G., Wagner P. Unilateral varus osteotomy of the proximal femur in children with cerebral palsy: a five-year follow-up of the development of both hips. *J. Child. Orthop*., 2012, vol. 6, no. 2, pp. 145-151. DOI: 10.1007/s11832-012-0401-7.
20. Hägglund G., Lauge-Pedersen H., Persson M. Radiographic threshold values for hip screening in cerebral palsy. *J. Child. Orthop*., 2007, vol. 1, no. 1, pp. 43-47. DOI: 10.1007/s11832-007-0012-x.
21. Shevtsov V.I., Makushin V.D., Teplenky M.P., Loginova N.G. Rentgenoanatomicheskaia diagnostika displazii vertluzhnoi vpadiny u detei [The roentgen-and-anatomic diagnostics of acetabular dysplasia in children]. *Genij Ortopedii*, 2006, no. 1, pp. 115-119. (in Russian)
22. Sankar W.N., Spiegel D.A., Gregg J.R., Sennett B.J. Long-term follow-up after one-stage reconstruction of dislocated hips in patients with cerebral palsy. *J. Pediatr. Orthop*., 2006, vol. 26, no. 1, pp. 1-7. DOI: 10.1097/01.bpo.0000190842.77036.d0.
23. Reichel H., Hein W. Dega acetabuloplasty combined with intertrochanteric osteotomies. *Clin. Orthop. Relat. Res*., 1996, no. 323, pp. 234-242. DOI: 10.1097/00003086-199602000-00032.
24. Miller F. *Cerebral Palsy*. New York, Springer-Verlag, 2005.
25. Nordmark E., Hägglund G., Lauge-Pedersen H., Wagner P., Westbom L. Development of lower limb range of motion from early childhood to adolescence in cerebral palsy: a population-based study. *BMC Med*., 2009, vol. 7, pp. 65. DOI: 10.1186/1741-7015-7-65.
26. Riabykh T.V., Tomov A.D., Popkov D.A. Osobennosti somaticheskogo statusa u detei s detskim tserebralnym paralichom pri operativnom ortopedicheskom lechenii [Somatic status characteristics in children with cerebral palsy during surgical orthopedic treatment]. *Genii Ortopedii*, 2016, no. 3, pp. 52-57. (in Russian)
27. Pountney T., Green E.M. Hip dislocation in cerebral palsy. *BMJ*, 2006, vol. 332, no. 7544, pp. 772-775. DOI: 10.1136/bmj.332.7544.772.
28. Scrutton D., Baird G. Surveillance measures of the hips of children with bilateral cerebral palsy. *Arch. Dis. Child*., 1997, vol. 76, no. 4, pp. 381-384. DOI: 10.1136/adc.76.4.381.
29. Davids J.R. Management of Neuromuscular Hip Dysplasia in Children with Cerebral Palsy: Lessons and Challenges. *J. Pediatr. Orthop*., 2018, vol. 38, no. Suppl. 1, pp. S21-S27. DOI: 10.1097/BPO.0000000000001159.
30. Jung N.H., Pereira B., Nehring I., Brix O., Bernius P., Schroeder S.A., Kluger G.J., Koehler T., Beyerlein A., Weir S., Von Kries R., Narayanan U.G., Berweck S., Mall V. Does hip displacement influence health-related quality of life in children with cerebral palsy? *Dev. Neurorehabil*., 2014, vol. 17, no. 6, pp. 420-425. DOI: 10.3109/17518423.2014.941116.
31. Narayanan U.G., Fehlings D., Weir S., Knights S., Kiran S., Campbell K. Initial development and validation of the Caregiver Priorities and Child Health Index of Life with Disabilities (CPCHILD). *Dev. Med. Child. Neurol*., 2006, vol. 48, no. 10, pp. 804-812.
32. Damiano D.L., Alter K.E., Chambers H. New clinical and research trends in lower extremity management for ambulatory children with cerebral palsy. *Phys. Med. Rehabil. Clin. N. Am*., 2009, vol. 20, no. 3, pp. 469-491. DOI: 10.1016/j.pmr.2009.04.005.
33. Dobson F., Boyd R.N., Parrott J., Nattrass G.R., Graham H.K. Hip surveillance in children with cerebral palsy. Impact on the surgical management of spastic hip disease. *J. Bone Joint Surg. Br*., 2002, vol. 84, no. 5, pp. 720-726.
34. Elkamil A.I., Andersen G.L., Hägglund G., Lamvik T., Skranes J., Vik T. Prevalence of hip dislocation among children with cerebral palsy in regions with and without a surveillance programme: a cross sectional study in Sweden and Norway. *BMC Musculoskelet. Disord*., 2011, vol. 12, pp. 284. DOI: 10.1186/1471-2474-12-284.
35. Karlen J.W., Skaggs D.L., Ramachandran M., Kay R.M. The Dega osteotomy: a versatile osteotomy in the treatment of developmental and neuromuscular hip pathology. *J. Pediatr Orthop*., 2009, vol. 29, no. 7, pp. 676-682. DOI: 10.1097/BPO.0b013e3181b7691a.
36. Popkov D., Journeau P., Popkov A. Comparative study on results of reconstructive surgery in 45 hip joints of 25 children with cerebral palsy. *Eur. Orthop. Traumatol*., 2014, vol. 5, no. 1, pp. 57-63. DOI: 10.1007/s12570-013-0201-7.
37. Chougule S., Dabis J., Petrie A., Daly K., Gelfer Y. Is head-shaft angle a valuable continuous risk factor for hip migration in cerebral palsy? *J. Child. Orthop*., 2016, vol. 10, no. 6, pp. 651-656. DOI: 10.1007/s11832-016-0774-0.
38. McNerney N.P., Mubarak S.J., Wenger D.R. One-stage correction of the dysplastic hip in cerebral palsy with the San Diego acetabuloplasty: results and complications in 104 hips. *J. Pediatr. Orthop*., 2000, vol. 20, no. 1, pp. 93-103.
39. Harris N.H. Acetabular growth potential in congenital dislocation of the hip and some factors upon which it may depend. *Clin. Orthop. Relat. Res*., 1976, no. 119, pp. 99-106.
40. Davids J.R., Gibson T.W., Pugh L.I., Hardin J.W. Proximal femoral geometry before and after varus rotational osteotomy in children with cerebral palsy and neuromuscular hip dysplasia. *J. Pediatr. Orthop*., 2013, vol. 33, no 2, pp. 182-189. DOI: 10.1097/BPO.0b013e318274541a.
41. Rutz E., Brunner R. The pediatric LCP hip plate for fixation of proximal femoral osteotomy in cerebral palsy and severe osteoporosis. *J. Pediatr. Orthop*., 2010, vol. 30, no. 7, pp. 726-731. DOI: 10.1097/BPO.0b013e3181efb86b.
42. Glickman L.B., Geigle P.R., Paleg G.S. A systematic review of supported standing programs. *J. Pediatr. Rehabil. Med*., 2010, vol. 3, no. 3, pp. 197-213. DOI: 10.3233/PRM-2010-0129.
43. Carr C., Gage J.R. The fate of the nonoperated hip in cerebral palsy. *J. Pediatr. Orthop*., 1987, vol. 7, no. 3, pp. 262-267.
44. Gordon J.E., Parry S.A., Capelli A.M., Schoenecker P.L. The effect of unilateral varus rotational osteotomy with or without pelvic osteotomy on the contralateral hip in patients with perinatal static encephalopathy. *J. Pediatr. Orthop*., 1998, vol. 18, no. 6, pp. 734-737.
45. Settecerri J.J., Karol L.A. Effectiveness of femoral varus osteotomy in patients with cerebral palsy. *J. Pediatr. Orthop*., 2000, vol. 20, no. 6, pp. 776-780.
46. Noonan K.J., Walker T.L., Kayes K.J., Feinberg J. Effect of surgery on the nontreated hip in severe cerebral palsy. *J. Pediatr Orthop*., 2000, vol. 20, no. 6, pp. 771-775.
47. Canavese F., Emara K., Sembrano J.N., Bialik V., Aiona M.D., Sussman M.D. Varus derotation osteotomy for the treatment of hip subluxation and dislocation in GMFCS level III to V patients with unilateral hip involvement. Follow-up at skeletal maturity. *J. Pediatr. Orthop*., 2010, vol. 30, no. 4, pp. 357-364. DOI: 10.1097/BPO.0b013e3181d8fbc1.
48. Owers K.L., Pyman J., Gargan M.F., Witherow P.J., Portinaro N.M. Bilateral hip surgery in severe cerebral palsy: a preliminary review. *J. Bone Joint Surg. Br*., 2001, vol. 83, no. 8, pp. 1161-1167.

Рукопись поступила 20.02.2019

Сведения об авторах:

1. Томов Ахмед Даутович,
ФГБУ «РНЦ «ВТО» им. акад. Г.А. Илизарова» Минздрава России, г. Курган, Россия
2. Дьячков Константин Александрович, д. м. н.,
ФГБУ «РНЦ «ВТО» им. акад. Г.А. Илизарова» Минздрава России, г. Курган, Россия,
Email: dka_doc@mail.ru
3. Попков Дмитрий Арнольдович, д. м. н., профессор РАН, член-корр. Французской Академии медицинских наук,
ФГБУ «РНЦ «ВТО» им. акад. Г. А. Илизарова» Минздрава России, г. Курган, Россия,
Email: dpopkov@mail.ru

Information about the authors:

1. Ahmed D. Tomov, M.D.,
Russian Ilizarov Scientific Center for Restorative Traumatology and Orthopaedics, Kurgan, Russian Federation
2. Konstantin A. Diachkov, M.D., Ph.D.,
Russian Ilizarov Scientific Center for Restorative Traumatology and Orthopaedics, Kurgan, Russian Federation,
Email: dka_doc@mail.ru
3. Dmitry A. Popkov, M.D., Ph.D., Professor of RAS, correspondent member French Academy of Medical Sciences,
Russian Ilizarov Scientific Centre for Restorative Traumatology and Orthopaedics, Kurgan, Russian Federation,
Email: dpopkov@mail.ru