© Вавилов М.А., Бландинский В.Ф., Громов И.В., Баушев М.А., Худоян А.К., Соколов А.Г., 2019

УДК 616.718.71-007.5-053: 615.477.35

DOI 10.18019/1028-4427-2019-25-3-330-336

Отдаленные результаты лечения детей с врожденной вертикальной таранной костью

М.А. Вавилов[2], В.Ф. Бландинский[1], И.В. Громов[2], М.А. Баушев[3], А.К. Худоян[1], А.Г. Соколов[1]

[1]Федеральное государственное бюджетное образовательное учреждение высшего образования "Ярославский государственный медицинский университет" Министерства здравоохранения Российской Федерации, г. Ярославль, Россия
[2]Государственное бюджетное учреждение здравоохранения Ярославской области "Областная детская клиническая больница", г. Ярославль, Россия
[3]Федеральное государственное бюджетное учреждение «Научно-исследовательский детский ортопедический институт им. Г. И. Турнера» Министерства здравоохранения Российской Федерации, г. Санкт-Петербург, Россия

Long-term results of pediatric treatment of congenital vertical talus

M.A. Vavilov[2], V.F. Blandinskii[1], I.V. Gromov[2], M.A. Baushev[3], A.K. Khudoian[1], A.G. Sokolov[1]

[1]Yaroslavl State Medical University, Yaroslavl, Russian Federation
[2]Regional Children's Clinical Hospital, Yaroslavl, Russian Federation
[3]The Turner Scientific Research Institute for Children's Orthopedics, Saint-Petersburg, Russian Federation

Цель. Изучение отдаленных результатов лечения стоп с врожденным вертикальным положением таранной кости с использованием классических техник и малоинвазивного подхода М. Доббса. **Материалы и методы**. Проведен анализ 30 клинических наблюдений детей (54 стопы) с тяжелыми врожденными плоско-вальгусными деформациями стоп за 11 лет. Возраст пациентов на начало лечения варьировал от 1 месяца до 13 лет. Первично им было выполнено 54 операции. Трёхсуставной артродез – 2, открытое вправление таранной кости по S.J. Kumar, K.R. Cowell, D.L. Ramsey – 5, открытое вправление таранной кости по Colleman с фиксацией винтами – 6, этапное гипсование и перкутанная фиксация таранно-ладьевидного сустава спицей Киршнера с тенотомией ахиллова сухожилия – 41. При этом в 23 стопах вправление таранной кости проводилось под контролем глаза с капсулопластикой, в остальных случаях закрыто под ЭОП-контролем. **Результаты**. Анализ показал, что наиболее благоприятными были результаты лечения 21 ребенка (41 стопа), у которых в раннем возрасте был использован подход M. Dobbs, включающий этапное гипсование в сочетании с малоинвазивными хирургическими процедурами и последующим ношением брейсов. Несмотря на первичную удовлетворительную коррекцию на фоне роста (в среднем 6,1 года) произошли рецидивы вертикальной таранной кости (трое детей – 4 стопы) до уровня косого тарана. Они потребовали последующих оперативных вмешательств. Однако с внедрением метода М. Доббса необходимость открытого вправления таранной кости у данного контингента больных в нашей клинике существенно снизилась. При этом в отечественной литературе все больше встречается случаев удачного первичного лечения по Доббсу, а отдаленные результаты в нашей стране пока не представлены. **Выводы**. Оперативные вмешательства по методам Kumar и Coleman являются резервными для лечения детей, у которых деформации стоп были выявлены поздно или рецидивировали из-за недостаточной эффективности метода Dobbs. Тройные артродезы как окончательная операция могут быть использованы в случае позднего выявления патологии или неудовлетворительных результатов.
Ключевые слова: врожденные плоско-вальгусные деформации стоп, вертикальный таран, метод Доббса, деформации стоп

Objective To review long-term results of congenital vertical talus treated with classical techniques and a minimally invasive treatment approach offered by M. Dobbs. **Material and methods** Review of 30 pediatric cases (54 feet) with severe congenital convex pes valgus was performed over the period of 11 years. Patient ages ranged from 1 month to 13 years at the start of treatment. The 54 primary operations performed included triple arthrodesis (n = 2), open talus reduction according to S.J. Kumar, K.R. Cowell, D.L. Ramsey (n = 5), Coleman open reduction of the talus and screw fixation (n = 6), serial casting and percutaneous fixation of the talonavicular joint with a Kirschner wire and a percutaneous Achilles tendon tenotomy (n = 41). Reduction of the talus was produced under vision and followed by capsuloplasty of 23 feet. C-arm was used for closed correction in the rest of the cases. **Results** A minimally invasive Dobbs approach that consisted in serial casting, minimal surgery followed by bracing was shown to provide favorable outcomes in 21 patients (41 feet) treated at early childhood. Recurrent deformity with the oblique talus developed in 3 cases (4 feet) during growth of an average 6.1 years despite satisfactory primary correction and required further interventions. However, open reduction has become a rare procedure in the patient cohort with introduction of Dobbs practice at our hospital. There are more reports of successful primary treatment with Dobbs method in the national literature with no long-term follow-ups available in our country. **Conclusions** Kumar and Coleman operative interventions are reserved for unrecognized or recurrent cases following Dobbs manipulations. Triple arthrodesis as a definitive procedure can be used in a late detection of the condition or poor outcomes.
Keywords: congenital convex pes valgus, vertical talus, Dobbs method, foot deformity

ВВЕДЕНИЕ

Вертикальное положение таранной кости является врожденной аномалией развития и характеризуется выраженной плоско-вальгусной деформацией стопы [1]. Частота этой аномалии, по данным различных авторов, составляет 1 случай на 10 тысяч новорожденных [2, 3]. Эта аномалия в 50 % случаев находится в ассоциации со спинальными, нервно-мышечными аномалиями развития, пороками и хромосомными синдромами, такими как артрогрипоз, нейрофиброматоз, миелодисплазия и др. [4, 5, 6] и наследуется по аутосомно-доминантному типу с неполной пенетрантностью [7]. Dobbs M. в 2006 году выявил гены, отвечающие за формирование вертикальной таранной кости – HOXD10 M319K [8]. Раннее начало лечения консервативным методом (этапное гипсование) рекомендуется в связи с наибольшими возможностями щадящего исправления деформаций. Опыт I. Ponseti в лечении детей с косолапостью закономерно привел к идее адаптации этого подхода для детей с врожденными плоско-вальгусными стопами. Ортопед и одновременно медицинский генетик Мэтью Доббс (Филадельфия, США)

Вавилов М.А., Бландинский В.Ф., Громов И.В., Баушев М.А., Худоян А.К., Соколов А.Г. Отдаленные результаты лечения детей с врожденной вертикальной таранной костью // Гений ортопедии. 2019. Т. 25, № 3. С. 330-336. DOI 10.18019/1028-4427-2019-25-3-330-336

разработал авторскую методику. При своевременном обращении к ортопеду, владеющему методом М. Доббса, у ребенка есть шанс использовать эластичность мягкотканных структур стопы. У детей до трех лет фиброзные изменения мягких тканей заднего и среднего отделов стопы не препятствует восстановлению анатомических соотношений в суставах, что позволяет избежать больших хирургических вмешательств [3, 6, 9, 10, 11]. Однако, по данным литературы, успешные результаты лечения детей с врожденными плоско-вальгусными стопами достигаются существенно реже в сравнении с таковыми у пациентов с косолапостью [4, 12, 13, 14–17]. А наблюдение этой группы пациентов показывает, что у детей с не идиопатическим вертикальным тараном на фоне роста наступает потеря коррекции, иногда требующая последующих оперативных вмешательств.

МАТЕРИАЛЫ И МЕТОДЫ

В 2006 году нашу клинику в Ярославле посетил М. Доббс, где на конференции доложил ближайшие результаты лечения детей с вертикальным тараном по предложенному им методу. До его приезда мы придерживались традиционных подходов в лечении данного контингента больных. По аналогии с гипсованием по В.Я. Виленскому и Т.С. Зацепину в лечении косолапости мы применяли у этой группы детей метод этапных гипсований с целью уменьшения деформаций и подготовки к операции. Все пациенты с вертикальным тараном в то время оперировались с применением тактики открытого вправления таранной кости. Операции на деформированных стопах выполняли у детей в возрасте старше 1,5 лет преимущественно за счет релизов мягкотканных структур, дополняя после 5 лет костной пластикой малоберцовой костью зоны синуса пазухи предплюсны, а по достижении 12 лет производились тройные артродезы.

Всего за последние 11 лет проведен анализ 30 клинических наблюдений детей (54 стопы) с врожденным вертикальным положением таранной кости. Возраст пациентов на момент начала лечения варьировал от 1 месяца до 13 лет. Первично им было выполнено 54 операции – по одной на каждую стопу. Все пациенты были разделены на 2 группы.

Первая группа (9 пациентов – 13 стоп) – дети, лечившиеся с использованием традиционных техник открытого вправления таранной кости. В этой группе дооперационное гипсование хотя и использовалось, но не привело к сколько-нибудь существенному результату. Средний возраст пациентов в это группе составил 6,1 года. Оперативное вправление таранной кости проводилось им в зависимости от возраста на момент обращения. До 4 лет выполнялась операция Kumar, Cowell, Ramsey (5 стоп), до 12 лет - открытое вправление таранной кости по Coleman с фиксацией винтами (6 стоп) и трёхсуставной артродез после 12 лет (2 стопы). Винтовая фиксация стопы при тройном артродезе стопы была травматичной, но позволяла пациентам уже на 4-й неделе после операции передвигаться с полной опорой на оперированную конечность.

Вторую группу (21 ребенок, 41 стопа) пациентов составили дети с вертикальной таранной костью, проходившие лечение в нашей клинике после освоения метода М. Доббса. Средний возраст пациентов составил 1 год 3 месяца. Этапное гипсование и перкутанная фиксация таранно-ладьевидного сустава спицей Киршнера с тенотомией ахиллова сухожилия – 41 стопа. Вправление в таранно-ладьевидном суставе наступало при последовательных манипуляциях с передним отделом стопы с противоупором в подошвенно-медиальную полусферу головки таранной кости на фоне сохраняющегося эквинуса, коррекция которого производится путем ахиллотомии с одновременной фиксацией вправленного таранно-ладьевидного сустава спицей Киршнера. При этом в 23 стопах ручной мануальной закрытой коррекции под контролем ЭОПа было недостаточно, и вправление таранной кости проводилось через медиальный разрез с элевацией головки таранной кости под визуальным контролем с последующей капсулопластикой. После операций детям накладывали гипсовую повязку на срок 8 недель. После удаления спиц дети находились в гипсовых сапожках с выкладкой продольного свода без фиксации коленного сустава и возможностью полной опоры на ноги в течение 1 месяца. Далее они носили брейсы с нейтральным расположением стопы 3 месяца 23 часа в сутки и в дальнейшем во время любого сна до 4-летнего возраста для предупреждения рецидивов деформаций стоп. Всем детям назначалась ортопедическая обувь с выкладкой продольного свода. Несмотря на первичную удовлетворительную коррекцию по методике Доббса, на этапе освоения произошли рецидивы вертикальной таранной кости (трое детей – 4 стопы) до уровня косого и вертикального тарана, которые стали показанием для повторной операции.

Всем детям 1 и 2 группы назначалась консультация медицинского генетика. Несмотря на это, не все пациенты ее получили по различным причинам, а дети после осмотра и обследования не всегда имели результат. Итого, у 24 детей (80 %) из 30, по нашему мнению, вертикальное положение тарана наблюдалось на фоне нейромышечных заболеваний или генетических синдромов. Генетически верифицированные синдромы: Фримана–Шелдона – 2, Патау – 1, артрогрипоз – 4, Марфана – 1, ДЦП – 2. Группа детей с генетически неверифицированными синдромами составила большинство: 14 детей с множеством (более 5) малых аномалий развития в сочетании с резким дефицитом массы, гипермобильностью в суставах конечностей и наличием одной или двух стоп с вертикальным положением таранной кости.

Кроме генетического обследования всем детям выполнялась рентгенография. Это объективный, простой и дешевый метод оценки тяжести и результатов лечения патологии стопы. Рентгенологическое обследование проводилось до начала лечения (при подозрении на вертикальный таран), по окончании этого курса, перед оперативным лечением, интраоперационно, по завершению лечения. Также необходим периодический рентгенконтроль по мере роста ребенка при сомнительных клинических данных. Анализу подвергнуты следующие снимки: переднезадние в нейтральном положении (AP) и боковые (L) – в максимальной тыльной и подошвенной флексии. При этом на первичном осмотре в случае вправления таранной кости при максимальной подошвенной флексии, что проявляется на рентгенограмме соосностью длинника ядра окостенения таранной кости

с первой плюсневой костью, больные исключались из группы исследования, в связи с тем, что изучение результатов у пациентов с косым положением тарана выходит за рамки данного исследования.

Измерялись наиболее информативные показатели: углы между осями таранной и пяточной костей (AP1), первой плюсневой и таранной костями (AP2), таранной и пяточной костями (L1), осью пяточной кости и перпендикуляром к оси большеберцовой кости (L2), угол между таранной костью и осью первой плюсневой кости (L3). Угол AP1 показывает величину дивергенции костей заднего отдела; угол AP2 при лечении уменьшается и отражает величину абдукции переднего отдела стопы; L1 прогрессивно уменьшается с увеличением деформации, иногда достигая 0°, но увеличивается при коррекции заднего отдела; L2 показывает выраженность эквинусной позиции пяточной кости; L3 стремится к нулю в результате лечения. Полученные данные представлены в таблице 1.

Первая группа – больные, лечившиеся с использованием традиционных техник открытого вправления таранной кости. Вторая группа пациентов была поделена на 2 подгруппы (2А и 2Б), т.к. в рентгенологических результатах имелись значительные различия. В подгруппу 2А включены больные без генетических синдромов, имеющие из клинических проблем только наличие вертикальной таранной кости (6 детей – 6 стоп). Подгруппу 2Б составили дети с вертикальной таранной костью, имеющие доказанные генетические отклонения, или дети с генетически не верифицированным синдромом (рис. 1). Всего проведена рентгенометрическая оценка 164 рентгенограмм стоп до, во время и после лечения (в среднем 6,8 года после первичного оперативного лечения).

Рис. 1. Пациентка из подгруппы 2Б, возраст 2 года 1 мес. Произведено вправление таранной кости по методу Доббса открыто справа, закрыто слева: а – рентгенограммы стоп до лечения в прямой и боковой проекции с подошвенной флексией: очевидно ригидное вертикальное положение таранной кости; б – рентгенограммы той же пациентки в возрасте пяти лет: в прямой проекции стоя и в боковой проекции с максимальной тыльной и подошвенной флексией. Видно появляющееся ядро окостенения ладьевидной кости в передне-тыльной полусфере головки таранной кости при тыльной флексии. При подошвенной флексии - полная центрация ладьевидной кости справа и неполная слева; в – фото голеней и стоп родителей ребенка: выявляется снижение продольного свода и ослабление сил трицепса голени на фоне генерализованной дисплазии соединительной ткани; г – один из тестов, демонстрирующий повышенную эластичность соединительной ткани у отца и ребенка

РЕЗУЛЬТАТЫ

Отдаленные результаты лечения оценены у 23 детей (76,7 %). Сроки наблюдения составили от 1 года до 14 лет, в среднем 6,8 года.

Для оценки результатов лечения пациентов и их сравнения мы использовали международные шкалы Американского общества хирургов стопы и голеностопного сустава (AO FAS) для заднего и среднего отделов. Для группы пациентов, перенесших артродезирующие операции (n = 3), оценка Midfoot Scale AO и Hindfoot Scale AO была 51,3 и 50,8 балла соответственно. После мягкотканных релизов (n = 7) средние значения по данным шкалам для среднего и заднего отделов были несколько выше и составили 56,2 и 55,4 балла. Группа пациентов, пролеченная по методу Доббса (n = 13), имела более высокие оценки – 82,9 и 85,5 балла. Количество пациентов в исследуемых группах мало и статистически обработать показатели очень сложно, но мы видим явную тенденцию – с уменьшением операционной агрессии увеличение количества баллов. Безусловно, это требует дальнейших исследований данной редко встречающейся патологии. Оценка показателей у части детей с вертикальным тараном до лечения по указанным шкалам невозможна, т.к. лечение по Доббсу проводилось до начала самостоятельной ходьбы.

Углы AP1 и AP2 в обеих группах детей до операции свидетельствовали о выраженной абдукции переднего отдела стоп. А углы L1, L2 и L3 до лечения характеризовали тяжесть патологии и наличие «истинных» пороков развития таранной кости с ее вертикальным положением. На фоне наблюдения после лечения угловые показатели на боковых рентгенограммах были лучше, но выявлялось нарушение оссификации с развитием остеоартрозов в суставах заднего и среднего отделов стоп. При этом угловые характеристики на боковых рентгенограммах во второй группе наблюдений были чуть хуже, но без проявления нарушений кровоснабжения костей (табл. 1). Изученные рентгенометрические показатели позволили оценить динамику изменения стопы в процессе лечения вертикального положения таранной кости в обеих группах наблюдения.

Ретроспективно, оценивая интраопераицонные рентгенограммы, основной причиной неуспеха (2 стопы рецидивировали в пределах года на фоне вертикализации) мы считаем неполное вправление таранной кости с фиксацией спицей (рис. 2). Сейчас при сомнениях относительно полного вправления в таранно-ладьевидном суставе мы делаем медиальный разрез и под контролем зрения достигаем полной коррекции.

Таблица 1

Изменения угловых характеристик заднего и среднего отделов стоп по группам до и после лечения

Угловой показатель	Норма	Сроки					
		до лечения		после операции		через 6 лет	
		1 гр. (º)	2 гр. (º)	1 гр. (º)	2 гр. (º)	1 гр. (º)	2 гр. (º)
AP1	от +30º до +50º	53,2	56,4	31,1	37,2*	30,8	49,5*
AP2	от 0º до +20º	46,9	45,1	15,6*	18,5	13,4*	10,3*
L1	от +25º до +55º	2,2	2,5	45,1	39,2	33,4	19,2
L2	от +10º до +40º	-3,1	-7,7	19,9*	18,4	15,6	10,7
L3	от 0º до -45º	55,4	76,2	-20,1	-11,5	-15,9	-9,5*

* – P < 0,05 по отношению к исходному показателю.

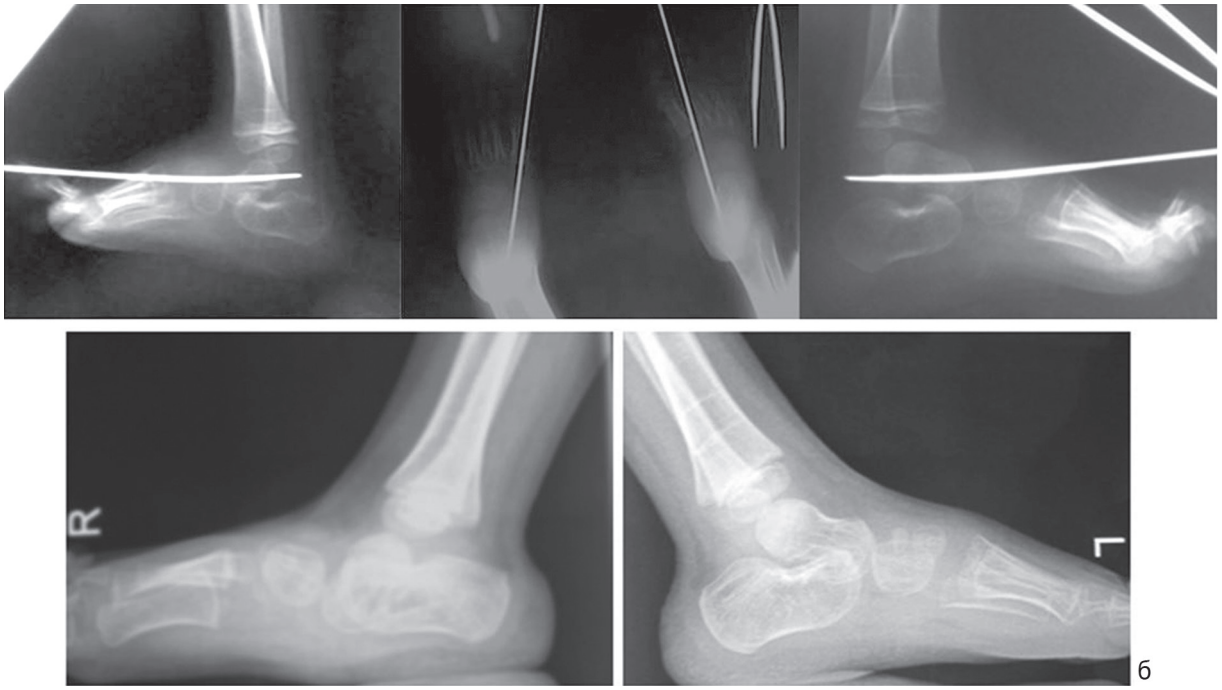

Рис. 2. Пациент с вертикальной таранной костью пролечен в возрасте 2-х лет по методу Доббса: а – интраоперационные рентгенограммы, имеется неполная коррекция правой стопы; б – рецидив вертикального тарана справа через год

При освоении методики М. Доббса отсутствие ядра окостенения ладьевидной кости до 4–5 лет мешало вправлению. Но ориентация по оси 1 плюсневой кости и длинника ядра окостенения таранной кости в дальнейшем позволили более правильно выполнять прием вправления и фиксации спицей. Полное вправление идиопатического вертикального тарана по типу ключа в замок и удерживаемого брейсами до 3 лет позволяет ему не рецидивировать. При наличии генетических синдромов и нейромышечных заболеваний с патологической тягой сухожилий на фоне роста происходит потеря первичной коррекции. Но плоские стопы с косыми таранами после лечения по методу Доббса безболезненные и мобильные. Стопы же после открытого вправления, как правило, с худшими показателями по AO FAS в среднем на 28 баллов. У детей с частично рецидивировавшим положением таранной кости с наличием синдромов по достижении возраста 5–6 лет операция артроэреза дала хорошие стабильные результаты, т.к. удобно оперировать на более крупных анатомических образованиях, и степень костной зрелости позволяет действовать более надежно (рис. 3).

Рис. 3.: а – вертикальное положение таранной кости (рентгенография с подошвенной флексией); б – положение таранной кости после операции по Кумар-Коуэлу-Рамсею в возрасте 3-х лет; в и г – рецидив до уровня косого тарана на фоне роста и генетически не верифицированного синдрома в возрасте 6 лет. Рентгенологические признаки нарушения кровоснабжения костей заднего и среднего отделов стопы после выполнения периталярных релизов. Выявлена подтянутость кверху заднего отдела стопы, сниженный блок таранной кости, особенность ядра окостенения головки таранной кости; д – положение таранной кости после операции Грайса через 8 недель перед удалением спиц

ДИСКУССИЯ

В 1 группе детей с открытым вправлением таранной кости посредством агрессивного вмешательства на мягких тканях и костях стопы мы видим более устойчивый вариант коррекции, что подтверждается данными рентгенографии в динамике. При этом мы знаем об особенностях кровоснабжения таранной кости, не позволяющих «вольготно и безнаказанно» работать хирургу в данной зоне (рис. 4).

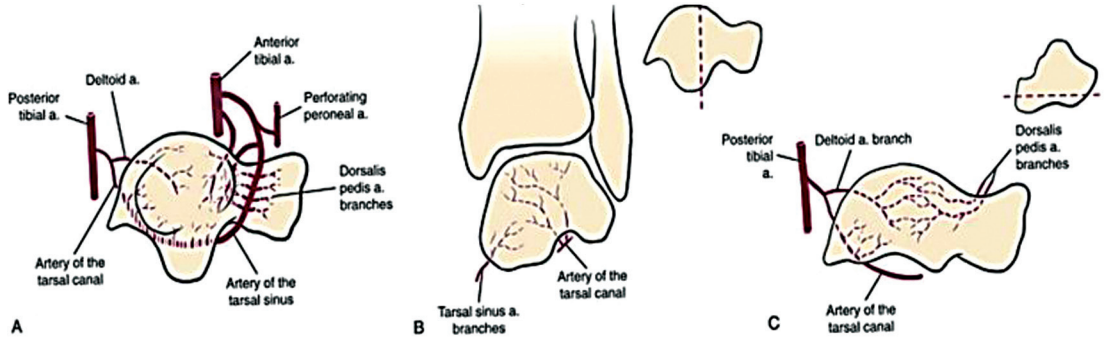

Рис. 4. Особенности кровоснабжения таранной кости (Tachdjian's Pediatric Orthopaedics: From the Texas Scottish Rite Hospital for Children: 5th Edition)

После открытого вправления таранной кости в отдаленном периоде на рентгенограммах выявляются последствия нарушения кровоснабжения, проявляющиеся снижением высоты блока таранной кости, субходральным остеосклерозом и краевыми экзофитами костей заднего и среднего отделов стопы после операции. Имеющаяся оценка результатов открытых операций по международным шкалам Американского общества хирургов стопы и голеностопного сустава (AO FAS) для заднего и среднего отделов стопы говорит о более низких показателях в сравнении с пациентами, лечившимися по методу М. Доббса. Также очевидно, что в будущем при увеличении массы на фоне роста показатели будут только ухудшаться. В то же время, рентгенологические угловые характеристики близки к норме и демонстрируют более стойкие результаты на фоне роста в сравнении с результатами лечения по Доббсу. Внедрение метода М. Доббса при лечении детей с врождённой вертикальной таранной костью в возрасте до 3 лет позволило первично избежать открытого вправления в 38 случаях из 41 (92,7 %). В дальнейшем на фоне роста выявленная потеря коррекции во 2Б подгруппе привела к необходимости повторных операций (рис. 3) у трех детей (4 стопы) до уровня косого и вертикального тарана, которые стали показанием для повторной операции. Нами в отечественной и зарубежной литературе не встречены данные по отдаленным результатам лечения вертикальной таранной кости у детей, видимо, в связи с относительной «молодостью» метода М. Доббса.

При этом существует многообразие техник в зависимости от клиники и доступности иностранной литературы по первичной коррекции вертикальной таранной кости у детей. Множество вариантов оперативных техник в лечении пациентов с вертикальной таранной костью только подчеркивает отсутствие унифицированной системы лечения. Эта аномалия в 50 % случаев находится в ассоциации со спинальными, нервно-мышечными аномалиями развития, пороками и хромосомными синдромами, такими как артрогрипоз, нейрофиброматоз, миелодисплазия и др. При этом возможность и доступность в типировании синдромов в нашей стране очень низка. Ортопед зачастую лечит ребенка с вертикальной таранной костью, не зная основного диагноза. Следовательно, ребенок является загадкой. Ортопед не может ответить на вопрос о стойкости и перспективах положения стоп ребенка на фоне роста, что подчеркивает необходимость длительного наблюдения и превентивной длительной фиксации стоп в положении коррекции. Также редкая встречаемость порока (1:10000) приводит к тому, что не всегда диагноз, а, следовательно, и лечение начинается вовремя. В средних городах РФ такие дети рождаются с частотой 1–4 случая в год, и не каждый ортопед за свою жизнь встречает их на своем трудовом пути, что, безусловно, приводит к сложностям в диагностике и лечении. При этом во 2А подгруппе мы видим длительно сохраняющуюся стойкую коррекцию. Эти дети не имеют ограничений в физическом развитии, а при двухстороннем поражении «заметных следов» порока сторонний наблюдатель не замечает. Они пользуются обычной обувью и посещают уроки физкультуры в школе.

Встреченные нами работы в отечественной и зарубежной литературе демонстрируют ближайшие результаты, в пределах года, когда степень окостенения еще не полная, и мы не можем судить по данным рентгенографии о наличии асептических ятрогенных остеонекрозов. Что также подчеркивает необходимость исследования данной группы пациентов в отдаленном периоде.

ВЫВОДЫ

Особенности кровоснабжения таранной кости приводят к тому, что мягкотканные релизы вокруг последней и периталярные артротомии часто приводят к обеднению кровоснабжения, что в последствии ведет к деформирующему остеоартрозу. А он, в свою очередь, при увеличении массы пациентов на фоне роста, скорее всего, будет приводить к снижению оценочных показателей качества жизни. Но выявляется это не сразу, т.к. ядра окостенения костей заднего и среднего отделов стопы имеют свои сроки появления. Именно поэтому методика М. Доббса по аналогии с методом И. Понсети при косолапости представляет клинический интерес. Но первично полученные хорошие результаты требуют наблюдения, особенно у детей с генетическими и нейромышечными заболеваниями, т.к. потеря коррекции может привести к необходимости выполнения дополнительных операций. Дети после лечения нуждаются в наблюдении, но уже сейчас понятно, что количество первичных открытых вправлений таранных костей удалось резко сократить, а оценочные показатели AO FAS возросли.

ЛИТЕРАТУРА

1. Конюхов М.П. Хирургическое лечение врожденной плоско-вальгусной деформации стоп у детей : дис. д-ра мед. наук. М., 1989. С. 46.
2. Early results of a new method of treatment for idiopathic congenital vertical talus / M.B. Dobbs, D.B. Purcell, R. Nunley, J.A. Morcuende // J. Bone Joint Surg. Am. 2006. Vol. 88, No 6. P. 1192-1200. DOI: 10.2106/JBJS.E.00402.
3. Jacobsen S.T., Crawford A.H. Congenital vertical talus // J. Pediatr. Orthop. 1983. Vol. 3, No 3. P. 306-310.
4. Dobbs M.B., Schoenecker P.L., Gordon J.E. Autosomal dominant transmission of isolated congenital vertical talus // Iowa Orthop. J. 2002. Vol. 22. P. 25-27.
5. Fitton J.M., Nevelös A.B. The treatment of congenital vertical talus // J. Bone Joint Surg. Br. 1979. Vol. 61-B, No 4. P. 481-483.
6. Griffin D.W., Daly N., Karlin J.M. Clinical presentation of congenital convex pes valgus // J. Foot Ankle Surg. 1995. Vol. 34, No 2. P. 146-152. DOI: 10.1016/S1067-2516(09)80038-0.
7. Zorer G., Bagatur A.E., Dogan A. Single stage surgical correction of congenital vertical talus by complete subtalar release and peritalar reduction by using the Cincinnati incision // J. Pediatr. Orthop. B. 2002. Vol. 11, No 1. P. 60-67.
8. Colton C.L. The surgical management of congenital vertical talus // J. Bone Joint Surg. Br. 1973. Vol. 55, No 3. P. 566-574.
9. HOXD10 M319K mutation in a family with isolated congenital vertical talus / M.B. Dobbs, C.A. Gurnett, B. Pierce, G.U. Exner, J. Robarge, J.A. Morcuende, W.G. Cole, P.A. Templeton, B. Foster, A.M. Bowcock // J. Orthop. Res. 2006. Vol. 24, No 3. P. 448-453. DOI: 10.1002/jor.20052.
10. Early results of a new method of treatment for idiopathic congenital vertical talus. Surgical technique / M.B. Dobbs, D.B. Purcell, R. Nunley, J.A. Morcuende // J. Bone Joint Surg. Am. 2007. Vol. 89, No Suppl. 2. Pt. 1. P. 111-121. DOI: 10.2106/JBJS.F.01011.

11. Kumar S.J., Cowell H.R., Ramsey P.L. Vertical and oblique talus // Instr. Course Lect. 1982. Vol. 31. P. 235-251.
12. Mukerjee K.B. Long-term comparative results in patients with congenital clubfoot treated with two different protocols // J. Bone Joint Surg. Am. 2004. Vol. 86-A, No 8. P. 1830-1831.
13. Кузнечихин Е.П., Ульрих Э.В. Хирургическое лечение детей с заболеваниями и деформациями опорно-двигательной системы: рук. для врачей. М.: Медицина, 2004. 499 с.
14. Coleman S.S., Stelling F.H. 3rd, Jarrett J. Pathomechanics and treatment of congenital vertical talus // Clin. Orthop. Relat. Res. 1970. Vol. 70. P. 62-72.
15. Dodge L.D., Ashley R.K., Gilbert R.J. Treatment of the congenital vertical talus: a retrospective review of 36 feet with long-term follow-up // Foot Ankle. 1987. Vol. 7, No 6. P. 326-332.
16. Drennan J.C. Congenital vertical talus // Instr. Course Lect. 1996. Vol. 45. P. 315-322.
17. Absence of HOXD10 mutations in idiopathic clubfoot and sporadic vertical talus / C.A. Gurnett, C. Keppel, J. Bick, A.M. Bowcock, M.B. Dobbs // Clin. Orthop. Relat. Res. 2007. Vol. 462. P. 27-31. DOI: 10.1097/BLO.0b013e31805d8649.

REFERENCES

1. Koniukhov M.P. *Khirurgicheskoe lechenie vrozhdennoi ploskovalgusnoi deformatsii stop u detei* Diss. dokt. med. nauk [Surgical treatment of congenital planovalgus feet deformity in children. Dr. med. sci. diss.]. M., 1989. P. 46. (in Russian)
2. Dobbs M.B., Purcell D.B., Nunley R., Morcuende J.A. Early results of a new method of treatment for idiopathic congenital vertical talus. *J. Bone Joint Surg. Am.*, 2006, vol. 88, no. 6, pp. 1192-1200. DOI: 10.2106/JBJS.E.00402.
3. Jacobsen S.T., Crawford A.H. Congenital vertical talus. *J. Pediatr. Orthop.*, 1983, vol. 3, no. 3, pp. 306-310.
4. Dobbs M.B., Schoenecker P.L., Gordon J.E. Autosomal dominant transmission of isolated congenital vertical talus. *Iowa Orthop. J.*, 2002, vol. 22, pp. 25-27.
5. Fitton J.M., Nevelös A.B. The treatment of congenital vertical talus. *J. Bone Joint Surg. Br.*, 1979, vol. 61-B, no. 4, pp. 481-483.
6. Griffin D.W., Daly N., Karlin J.M. Clinical presentation of congenital convex pes valgus. *J. Foot Ankle Surg.*, 1995, vol. 34, no. 2, pp. 146-152. DOI: 10.1016/S1067-2516(09)80038-0.
7. Zorer G., Bagatur A.E., Dogan A. Single stage surgical correction of congenital vertical talus by complete subtalar release and peritalar reduction by using the Cincinnati incision. *J. Pediatr. Orthop. B*, 2002, vol. 11, no. 1, pp. 60-67.
8. Colton C.L. The surgical management of congenital vertical talus. *J. Bone Joint Surg. Br.*, 1973, vol. 55, no. 3, pp. 566-574.
9. Dobbs M.B., Gurnett C.A., Pierce B., Exner G.U., Robarge J., Morcuende J.A., Cole W.G., Templeton P.A., Foster B., Bowcock A.M. HOXD10 M319K mutation in a family with isolated congenital vertical talus. *J. Orthop. Res.*, 2006, vol. 24, no. 3, pp. 448-453. DOI: 10.1002/jor.20052.
10. Dobbs M.B., Purcell D.B., Nunley R., Morcuende J.A. Early results of a new method of treatment for idiopathic congenital vertical talus. Surgical technique. *J. Bone Joint Surg. Am.*, 2007, vol. 89, no. Suppl. 2, pt. 1, pp. 111-121. DOI: 10.2106/JBJS.F.01011.
11. Kumar S.J., Cowell H.R., Ramsey P.L. Vertical and oblique talus. *Instr. Course Lect.*, 1982, vol. 31, pp. 235-251.
12. Mukerjee K.B. Long-term comparative results in patients with congenital clubfoot treated with two different protocols. *J. Bone Joint Surg. Am.*, 2004, vol. 86-A, no. 8, pp. 1830-1831.
13. Kuznechikhin E.P., Ulrikh E.V. *Khirurgicheskoe lechenie detei s zabolevaniiami i deformatsiiami oporno-dvigatelnoi sistemy: ruk. dlia vrachei* [Surgical treatment of children with diseases and deformities of the locomotorium: guide for physicians]. M., Meditsina, 2004, 499 p. (in Russian)
14. Coleman S.S., Stelling F.H. 3rd, Jarrett J. Pathomechanics and treatment of congenital vertical talus. *Clin. Orthop. Relat. Res.*, 1970, vol. 70, pp. 62-72.
15. Dodge L.D., Ashley R.K., Gilbert R.J. Treatment of the congenital vertical talus: a retrospective review of 36 feet with long-term follow-up. *Foot Ankle*, 1987, vol. 7, no. 6, pp. 326-332.
16. Drennan J.C. Congenital vertical talus. *Instr. Course Lect.*, 1996, vol. 45, pp. 315-322.
17. Gurnett C.A., Keppel C., Bick J., Bowcock A.M., Dobbs M.B. Absence of HOXD10 mutations in idiopathic clubfoot and sporadic vertical talus. *Clin. Orthop. Relat. Res.*, 2007, vol. 462, pp. 27-31. DOI: 10.1097/BLO.0b013e31805d8649.

Рукопись поступила 19.11.2018

Сведения об авторах:

1. Вавилов Максим Александрович, д. м. н.,
ГБУЗ ЯО «Областная детская клиническая больница»,
г. Ярославль, Россия,
Email: maxtravma@mail.ru
2. Бландинский Валерий Федорович,
ФГБОУ ВО «ЯГМУ» Минздрава России, г. Ярославль, Россия
3. Громов Илья Валерьевич, к. м. н.,
ГБУЗ ЯО «Областная детская клиническая больница»,
г. Ярославль, Россия,
Email: gromich_87@mail.ru
4. Баушев Максим Александрович,
ФГБУ «НИДОИ им Г.И. Турнера» Минздрава России,
г. Санкт-Петербург, Россия
5. Худоян Анна Карямовна,
ФГБОУ ВО «ЯГМУ» Минздрава России, г. Ярославль, Россия
6. Соколов Александр Григорьевич,
ФГБОУ ВО «ЯГМУ» Минздрава России, г. Ярославль, Россия

Information about the authors:

1. Maksim A. Vavilov, M.D., Ph.D.,
Regional Children's Clinical Hospital, Yaroslavl, Russian Federation,
Email: maxtravma@mail.ru
2. Valerii F. Blandinskii,
Yaroslavl State Medical University, Yaroslavl, Russian Federation
3. Ilia V. Gromov, M.D., Ph.D.,
Regional Children's Clinical Hospital, Yaroslavl, Russian Federation,
Email: gromich_87@mail.ru
4. Maksim A. Baushev,
Turner Scientific Research Institute for Children's Orthopedics,
Saint-Petersburg, Russian Federation
5. Anna K. Khudoian,
Yaroslavl State Medical University, Yaroslavl, Russian Federation
6. Aleksandr G. Sokolov,
Yaroslavl State Medical University, Yaroslavl, Russian Federation