© Николаев Н.С., Малюченко Л.И., Преображенская Е.В., Карпухин А.С., Яковлев В.В., Максимов А.Л., 2019

УДК 616.718.16-001-002:616.728.2-089.227.843-77

DOI 10.18019/1028-4427-2019-25-2-207-213

Применение индивидуальных вертлужных компонентов в эндопротезировании тазобедренного сустава при посттравматическом коксартрозе

Н.С. Николаев, Л.И. Малюченко, Е.В. Преображенская, А.С. Карпухин, В.В. Яковлев, А.Л. Максимов

Федеральное государственное бюджетное учреждение «Центр травматологии, ортопедии и эндопротезирования» Министерства здравоохранения Российской Федерации, г. Чебоксары, Россия

Use of customized acetabular components for hip joint arthroplasty in posttraumatic coxarthrosis

N.S. Nikolaev, L.I. Malyuchenko, E.V. Preobrazhenskaia, A.S. Karpukhin, V.V. Yakovlev, A.L. Maksimov

The Federal Centre of Traumotology, Orthopedics and Arthroplasty, Cheboksary, Russian Federation

Введение. Рост количества первичных эндопротезирований тазобедренного сустава ведет к неуклонному увеличению ревизионных вмешательств. К категории сложного протезирования относятся и пациенты с обширными повреждениями вертлужной впадины в результате высокоэнергетической травмы. Амплификация клинических случаев требует индивидуального подхода при планировании конфигурации вертлужного компонента. В последние годы клиники активно внедряют в практику технологию 3D-моделирования компонентов эндопротезов тазобедренного сустава. **Целью** работы явилась оценка краткосрочных и среднесрочных на момент написания статьи результатов эндопротезирования тазобедренного сустава при посттравматическом коксартрозе со значительными дефектами костной ткани с использованием индивидуальных вертлужных компонентов, с представлением клинических случаев. **Материалом** послужили случаи эндопротезирования с применением индивидуальных имплантов, изготовленных с помощью 3D-принтера, пяти пациентам (мужчинам) трудоспособного возраста, перенесшим высокоэнергетические травмы. Три пациента ранее были прооперированы на тазобедренном суставе от 1 до 5 раз. Изучены анамнез, характеристики пациентов, степень костных дефектов по Paprosky, сроки наблюдения после операции, данные рентгенографии, динамика показателей качества жизни по шкале Харриса. Четверым пациентам успешно имплантирован индивидуальный вертлужный компонент, изготовленный на 3D-принтере; в одном случае его установка оказалась неудачной вследствие избыточной латерализации центра ротации и возникновения технических трудностей при вправлении головки эндопротеза. Срок наблюдения троих пациентов составил 16,7 ± 3,7 мес., двоим операции проведены 3 и 4 мес. назад соответственно. **Результаты**. Динамическая оценка по шкале Харриса у всех пациентов показала увеличение показателя от 26 ± 5,2 до 77 ± 6,6 балла. Рентгенологический контроль выявил стабильное положение компонентов эндопротеза с удовлетворительной костной интеграцией. **Заключение**. Исследование показало хорошие краткосрочные и среднесрочные результаты применения индивидуальных вертлужных компонентов, выполненных с помощью 3D-принтера, у пациентов со значительными дефектами костной ткани вертлужной впадины на фоне посттравматического коксартроза.
Ключевые слова: ревизионное эндопротезирование тазобедренного сустава, индивидуальный вертлужный компонент, 3D-принтеры в ортопедии, дефекты вертлужной впадины, посттравматический коксартроз

Introduction The increase in the number of primary hip joint arthroplasties leads to a steady increase in revision interventions. The category of complex arthroplasty also includes patients with extensive acetabular injuries due to high-energy trauma. Amplification of clinical cases requires an individual approach when planning the configuration of the acetabular component. In recent years, clinics have been actively introducing into practice the technology of 3D-modeling of hip replacement components. **The purpose of the study** was to assess the short and medium-term results of hip joint arthroplasty in posttraumatic coxarthrosis with significant bone defects, using individual acetabular components, with the presentation of clinical cases. **Material** was five arthroplasty cases operated using customized implants produced with a 3D printer. All five patients were males of working age who suffered high-energy injuries. Three of them had previous operations on the hip joint (from 1 to 5 operations). Anamnesis, characteristics of patients, bone defects types by Paprosky, follow-ups after surgery, X-ray data, the dynamics of the quality of life on the Harris scale were studied. Personalized acetabular components produced on a 3D printer were successfully implanted in four patients; in one case, the installation failed due to excessive lateralization of the rotation center and technical difficulties in adjusting the implant head. The follow-up period of three patients was 16.7 ± 3.7 months; two had operations three and 4 months ago respectfully. **Results** Dynamic assessment on the Harris scale in all patients showed an increase from 26 ± 5.2 to 77 ± 6.6 points. X-ray monitoring revealed a stable position of the implant components with satisfactory bone integration. **Conclusion** The study showed good short-and medium-term results of the use of customized acetabulum components manufactured using a 3D printer in patients with significant bone defects of the acetabulum on the background of post-traumatic coxarthrosis.
Keywords: revision arthroplasty of the hip joint, customized acetabular component, 3D printers in orthopedics, acetabular defects, post-traumatic coxarthrosis

ВВЕДЕНИЕ

Увеличение количества эндопротезирований тазобедренного сустава (ТБС) неизбежно ведет к росту числа ревизионных вмешательств во всем мире. Их удельный вес в общей структуре эндопротезирования ТБС составляет от 13 до 18 % [1, 2, 3]. Провести своевременное реэндопротезирование пациентам с износом пары трения или нестабильностью вследствие расшатывания эндопротеза не всегда возможно в силу нерегулярной конверсии пациентов для контрольных осмотров, высокой степени сложности подобных операций и дороговизны ревизионного эндопротеза [4, 5]. Со временем тяжелые разрушения вертлужной впадины делают проблематичным достижение стабильности эндопротеза. Посттравматические разрушения, многократные хирургические вмешательства в области пораженного ТБС также приводят к потере костной ткани и образованию ацетабулярных дефектов, и число таких пациентов неуклонно растет [6, 7, 8].

Николаев Н.С., Малюченко Л.И., Преображенская Е.В., Карпухин А.С., Яковлев В.В., Максимов А.Л. Применение индивидуальных вертлужных компонентов в эндопротезировании тазобедренного сустава при посттравматическом коксартрозе // Гений ортопедии. 2019. Т. 25, № 2. С. 207-213. DOI 10.18019/1028-4427-2019-25-2-207-213

Нередко дефекты костной ткани являются следствием различных травм, при этом в их структуре главенствуют травмы коленного и тазобедренного сустава. Около трети случаев развития коксартроза спровоцированы именно травмами, в последние годы, главным образом, автомобильными авариями, что обусловлено развитием высокоскоростного автомобильного транспорта, а также появлением других травмирующих факторов. Происходящие во время аварии тяжелые переломы костей и раздробления суставов порой приводят к развитию тяжелых артрозов, а иногда и к полной обездвиженности пострадавшего сустава. Но если у молодых людей послеаварийные повреждения суставов хорошо поддаются лечению, то у пожилых людей лечение посттравматических артрозов чаще всего требует больших усилий [9].

Переломы костей таза и вертлужной впадины составляют от 3 до 8 % всех переломов скелета. В структуре повреждений таза ацетабулярные переломы составляют от 7 до 20 %, в группе политравм эта цифра достигает 20 %. На долю кататравм приходится 40 % случаев тяжелых повреждений вертлужной впадины. Основной причиной переломов вертлужной впадины остаются дорожно-транспортные происшествия, далее – ДТП (90 % случаев). Пострадавшие с переломами вертлужной впадины чаще являются людьми зрелого возраста моложе 50 лет, что имеет существенное социально-экономическое значение [10].

Анализ литературных данных последних лет показал, что с течением времени дегенеративно-дистрофические изменения в ТБС возникли у 12-57 % пострадавших, деформирующий остеоартроз развился у 20 %, гетеротопические оссификаты – у 25,6 %, а асептический некроз головки бедренной кости – у 10 % из них [10].

Совершенствование хирургической техники, а также использование современных технологий и материалов позволили успешно замещать обширные дефекты вертлужной впадины в случаях сложного эндопротезирования. Основными задачами на этапе обработки вертлужной впадины являются (1) создание ложа для имплантации компонентов эндопротеза с минимальным повреждением кости и мягких тканей, (2) достижение первичной стабильной фиксации и (3) замещение костных дефектов и, при возможности, восстановление костной массы, что обеспечит уменьшение болевого синдрома и позволит улучшить функцию. Успешная реконструкция вертлужной впадины во время артропластики ТБС требует глубокого понимания проблемы: оценки сферичности впадины, наличия и размеров дефектов костной ткани. Для оценки этих дефектов и планирования объема оперативного вмешательства используются различные классификации. Наиболее часто используемыми системами являются классификация Американской академии ортопедических хирургов (AAOS) и классификация дефектов вертлужной впадины по Paprosky [11].

Вертлужные компоненты серийного производства при наличии массивных костных дефектов не всегда позволяют восстановить биомеханику и анатомию ТБС, и в этих случаях на помощь приходит индивидуальный имплант, точнее, его вертлужный компонент [12, 13, 14, 15, 16]. Положительные результаты применения индивидуальных компонентов, распечатанных на 3D-принтере, у пациентов с костными дефектами типа III B по Paprosky описаны некоторыми авторами, однако, в силу небольшой распространенности подобных операций, практический интерес представляют собственный опыт и клинические примеры.

Цель работы. Оценить на момент написания статьи краткосрочные и среднесрочные результаты эндопротезирования тазобедренного сустава при посттравматическом коксартрозе со значительными дефектами костной ткани с использованием индивидуальных вертлужных компонентов, с представлением клинических случаев.

МАТЕРИАЛЫ И МЕТОДЫ

В ретроспективном исследовании изучены клинические случаи пациентов ФГБУ «Федеральный центр травматологии, ортопедии и эндопротезирования» Минздрава России (г. Чебоксары) с посттравматическим коксартрозом, которым выполнено эндопротезирование ТБС с применением индивидуальных вертлужных компонентов, изготовленных с помощью 3D-принтера.

Исследование проведено с соблюдением этических принципов Хельсинской декларации.

В работе дана половозрастная характеристика пациентов, описаны средний срок госпитализации, особенности катамнеза. Учитывались количество хирургических вмешательств на данном суставе до настоящей операции, а также срок наблюдения после оперативного лечения (в месяцах) и данные контрольных рентгенограмм (через 3 мес. и более после операции).

На догоспитальном этапе проводилась рентгенодиагностика состояния ТБС с помощью рентгенографии, КТ-исследования с толщиной среза не более 1 мм, в том числе с функцией 3D-моделирования. Дефицит костной ткани вертлужной впадины и тип дефекта костной ткани определялся по W. Paprosky в связи с преимуществами данной методики перед другими (например, AAOS) в силу объемной, а не плоскостной оценки дефекта.

Изготовление индивидуальных вертлужных компонентов проводилось, минуя стадию печати гипсовой модели, совместно с ООО «ИТК «Эндопринт», осуществлявшим обработку изображений и 3D-печать компонентов из титанового порошка. После выполнения мультиспиральной компьютерной томографии таза толщиной среза 1 мм инженер компании обрабатывал изображение в формате DICOM и создавал 3D-модель половины таза. После согласования модели в формате pdf с хирургом производитель осуществлял печать вертлужного компонента на 3D-принтере Concept Laser M2 Cusing (США) из титанового порошка Rematitan (Германия). Стерилизация компонента производилась путем автоклавирования в условиях клиники.

Оперативное вмешательство проводилось по стандартной методике с передне-наружным доступом по Хардингу. Интраоперационно визуально верифицировались размеры дефектов костной ткани вертлужной впадины.

Динамика показателей качества жизни пациентов оценивалась с использованием шкалы Харриса до и после хирургического лечения (через 3 мес. после выписки).

Обработка данных. Статистическую обработку полученных данных проводили с помощью пакета анализа данных программного комплекса «Microsoft EXCEL 2010». Характер вариабельности данных подчинялся законам нормального распределения, что позволило отражать результаты в виде средней арифметической (M) и средней ошибки среднего значения (m).

С ноября 2016 г. по ноябрь 2018 г. нами проведено пять оперативных вмешательств по поводу первично-осложненного эндопротезирования ТБС с целью имплантации индивидуальных вертлужных компонентов, изготовленных с помощью 3D-принтера. Все пациенты – мужчины, средний возраст составил 53,6 ± 7,6 года, ИМТ 28,3 ± 0,7 кг/м^2, длительность госпитализации – 8 дней.

Причиной развития посттравматического коксартроза с массивными костными дефектами во всех случаях явилась высокоэнергетическая травма. Часть пациентов до проведения эндопротезирования с применением индивидуального компонента имела в анамнезе операции на ТБС. Имелись различия в виде фиксации эндопротеза. Двое пациентов прооперированы в 2018 году, срок наблюдения – 3 и 4 мес.; в трех остальных случаях этот показатель составил 16,7 ± 3,7 мес. (табл. 1).

В ходе оперативного вмешательства всем пациентам установлены различные модификации вертлужных компонентов.

На этапе катамнеза показатели оценки функции ТБС по шкале Харриса после лечения существенно улучшились у всех пациентов (рис. 1). Средние значения по шкале Харриса перед операцией составляли 26 ± 5,2, через 3 мес. после операции – 77 ± 6,6 балла (рис. 1).

Рентгенологический контроль у всех пациентов через 3 мес. после операции показал стабильное положение вертлужного и бедренного компонентов эндопротеза с удовлетворительной остеоинтеграцией, головка эндопротеза центрирована и находится в вертлужной впадине.

Клинический случай 1. Пациент 1, (62 года). В 2015 г. консультирован по поводу полученной в ДТП политравмы с закрытым переломом дна вертлужной впадины и другими повреждениями. Получал консервативное лечение по месту жительства. При осмотре в 2016 г. – рентгенологическая картина левостороннего посттравматического коксартроза 3 ст.; неправильно частично сросшийся многооскольчатый чрезвертлужный перелом костей, формирующих левую вертлужную впадину; вертлужная часть подвздошной кости (с переходом на крыло подвздошной кости) смещена в тазовую сторону на 10 мм и проксимально на 8 мм; диастаз между седалищной и подвздошной костью 10 мм; общая площадь дефекта вертлужной впадины 1 × 1 × 4 см; асептический некроз головки левой бедренной кости 3 ст.; локальный остеопороз вертелов бедренной кости, вертлужной впадины. Показатель по шкале Харриса до операции – 20 баллов. В ноябре 2016 г. выполнено эндопротезирование ТБС.

Дефект вертлужной впадины замещен индивидуальным имплантом с дополнительной фиксацией 4-мя винтами и установкой цементного эндопротеза фирмы «DePuy»: вертлужный компонент Triloc II Cup 46 mm OD / 32 mm ID с фиксацией на цемент CMW 1 Gentamicin Bone Cement 40 g, бедренный компонент Corail Hip System Cemented Femoral Stem Size 15 High Offset No Collar с фиксацией на цемент De Puy CMW 3 Gentamicin Bone Cement 40 g, головка Articul/EZE Femoral Head 32 mm/+1/ 12/14 Taper.

По данным контрольной рентгенографии в марте (через 4 мес. после операции) и в ноябре 2018 г. (24 мес.) положение головки эндопротеза в искусственной впадине правильное; латеральный наклон вертлужного компонента 41°; нейтральное положение бедренного компонента; цементная мантия вокруг ножки эндопротеза распределена равномерно; положение компонентов эндопротеза и импланта стабильное (рис. 2).

Показатель оценки функции ТБС по шкале Харриса через 3 мес. – 84 балла.

Таблица 1

Характеристика пациентов

	Пол	Возраст, лет	ИМТ*, кг/м^2	Предшествующие операции на ТБС	P**	Вид фиксации эндопротеза	Срок наблюдения, мес.
Пациент 1	м	62	28,4	0	IIC	цементная	24
Пациент 2	м	27	26,8	2	IIIB	гибридная	14
Пациент 3	м	62	30,8	0	IIB	бесцементная	12
Пациент 4	м	70	28,7	1	IIB	цементная	4
Пациент 5	м	47	27	5	IIIB	гибридная	3

ИМТ* – индекс массы тела; P** – классификация по Paprosky.

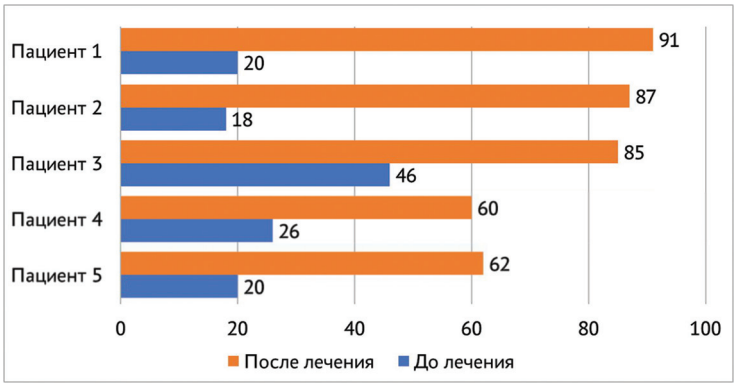

Рис. 1. Динамика оценки функции ТБС по шкале Харриса до лечения и через 3 мес. после него, баллы

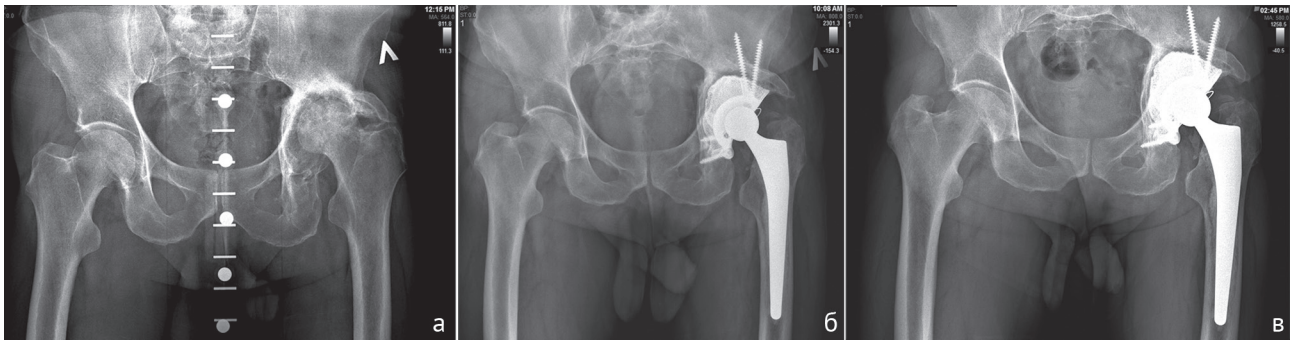

Рис. 2. Рентгенограммы таза в прямой проекции пациента 1: а – до операции: б – через 3 мес. после операции; в – через 24 мес. после операции

Клинический случай 2. Пациент 2 (27 лет). После полученной высокоэнергетической травмы в ДТП в 2015 г. (закрытый оскольчатый чрезвертлужный перелом правой подвздошной кости, задний вывих правого бедра) по месту жительства проведен открытый остеосинтез заднего края правой вертлужной впадины реконструктивной пластиной. Обратился за консультацией в 2017 г., клинически и рентгенологически диагностирован правосторонний посттравматический коксартроз 3 ст., асептический некроз головки правой бедренной кости II–III ст., локальный остеопороз большого вертела бедренной кости и субхондрального отдела вертлужной впадины. На рентгенограмме визуализирован отломок винта в проекции медиального отдела суставной щели ТБС; неправильно консолидированный перелом заднего края правой вертлужной впадины. При этом металлоконструкция оставалась стабильной. В пунктате правого ТБС – Staphylococcus epidermidis MRSE 10 × 1 КОЕ/г. В январе 2017 г. проведена санационная артротомия правого ТБС, удаление металлоконструкций, дебридмент, резекция головки бедренной кости, установка артикулирующего спейсера. Через 2 мес. – ревизионное эндопротезирование правого ТБС. Костные дефекты медиальной и задней части квадрилатеральной поверхности (неправильной формы, размером около 10 × 7,5 × 2,5 см, седалищная кость не лизирована, центр ротации смещен вверх на 3,0 см) классифицированы как тип III B по Paprosky. Дефект ВВ замещен индивидуальным имплантом с фиксацией 6 винтами и установкой гибридного эндопротеза фирмы «Zimmer»: вертлужный компонент Cemented Cup ZCA 49 mm O.D./32mm I.D. с фиксацией на цемент CMW 1 Gentamicin Bone Cement 40 g, бедренный компонент бесцементной фиксации Avenir Stand. stem 4, головка Protasul 32/-3,5. Результат микробиологического посева интраоперационного материала (тканевой биоптат – материал на бактериоскопию) в марте-апреле 2017 г. – отрицательный. На контрольной рентгенограмме в июле 2017 г. (6 мес.) и мае 2018 г. (16 мес.) – состояние после ревизионного эндопротезирования правого ТБС с использованием индивидуального вертлужного компонента, дополнительно фиксированного 6-ю винтами. Выполнена гибридная фиксация компонентов – цементная фиксация чашки эндопротеза и бесцементная фиксация ножки эндопротеза. Положение головки эндопротеза в искусственной впадине правильное. Латеральный наклон вертлужного компонента 44°; нейтральное положение бедренного компонента со стабильной фиксацией и с врастанием костной ткани в дистальных отделах. Положение компонентов эндопротеза правого ТБС стабильное (рис. 3).

Показатель оценки функции ТБС по шкале Харриса возрос с 18 (до лечения) до 87 (после) баллов.

Осложнения

У одного из пациентов (пациент 3) при установке вертлужного компонента выявлено несовпадение костной основы дна вертлужной впадины и толщины аугмента. Рентгеноконтроль выявил некорректное положение вертлужного компонента, вследствие чего аугмент был удален, а дефект ВВ замещен структурным аутотрансплантатом, взятым из утильной головки бедренной кости, дополнительно фиксирован двумя винтами с установкой бесцементного эндопротеза фирмы «Aesculap». Установлен вертлужный компонент Plazmafit Plus 3 CUP Size 52 mm I с дополнительной фиксацией тремя винтами, бедренный компонент TRJ Stem lateralized Size – 5 (12/14), головка Isodur Prosthesis Head 12/14 28 S, полиэтиленовый вкладыш Vitelene Insert I 28 mm. В данном случае неудовлетворительный результат при протезировании объясняется, по нашему мнению, избыточной латерализацией центра ротации, что впоследствии привело к техническим трудностям при вправлении головки эндопротеза. Форма импланта была разработана с учетом хирургического доступа и окружающих мягких тканей.

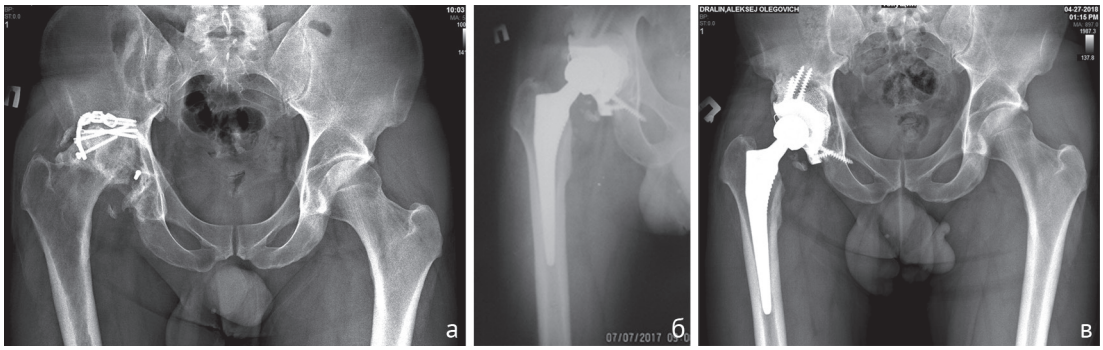

Рис. 3. Рентгенограммы таза в прямой проекции пациента 2: а – до операции; б – через 6 мес. после операции; в – через 16 мес. после операции

Через 1 год после операции пациент ходит самостоятельно, область правого ТБС не изменена, без особенностей. Пальпация правого ТБС безболезненна, послеоперационный рубец без особенностей. Движения в ТБС: сгибание/разгибание справа 90/0/0, слева 90/0/0, приведение/отведение справа 20/0/40, слева 25/0/55, наружная и внутренняя ротация справа 40/0/20, слева 55/0/25. Сосудистых и неврологических расстройств нет, функция не ограничена. На рентгенограмме протез стабилен.

Ретроспективно анализируя данную ситуацию, мы обнаружили, что при планировании конфигурации 3D-импланта не стоит стремиться к максимальному (детальному) воспроизведению формы костного дефекта по причине сложности его установки в вертлужную впадину.

РЕЗУЛЬТАТЫ И ОБСУЖДЕНИЕ

Рост распространенности патологии тазобедренного сустава в нашей стране влечет за собой увеличение объемов оперативных вмешательств в этой области [2, 12].

Многократные хирургические вмешательства на суставе также с каждым разом сокращают объем костной массы, что в дальнейшем осложняет полноценную реконструкцию поврежденных структур [6, 7, 8]. В нашем исследовании этим примером послужили пациенты 2 и 5, имевшие в анамнезе неоднократные операции на ТБС. Дефицит костной ткани вертлужной впадины у них был классифицирован как наиболее значительный (IIIB).

Последние годы многие клиники успешно внедряют в практику 3D-технологии при изготовлении индивидуальных имплантов различных модификаций [4, 5, 15, 16]. Речь, в основном, идет о ревизионном эндопротезировании [1, 3, 5, 6].

Результаты, близкие к нашим (стабильные вертлужные компоненты в краткосрочном и среднесрочном периоде после операции), получены также нашими коллегами [1].

Тяжелые разрушения костной структуры вертлужной впадины на фоне коксартроза различного генеза, в особенности, посттравматического, нередко создают технические сложности при эндопротезировании тазобедренного сустава с использованием имплантов серийного производства, не учитывающих индивидуальный рельеф поверхности впадины [9, 10, 12]. С подобной ситуацией в отношении пациента 3 столкнулись и мы.

Индивидуальные вертлужные имплантаты – это дефект-специфичные компоненты, применяемые при сложном первичном и ревизионном эндопротезировании тазобедренного сустава, позволяющие восстановить центр ротации и добиться надежной первичной фиксации при обширных дефектах кости в области вертлужной впадины. Посредством построения трехмерного дефекта кости, прототипирования имплантата удается выполнить реконструкцию в ситуациях, когда другие методы не в силах ее обеспечить [13]. Однако стремление к идеальному совпадению конфигурации вертлужной впадины и поверхности индивидуального вертлужного компонента является весьма спорным моментом в клинической практике [14], что подтверждает наш пример с пациентом 3.

Наше исследование подтвердило предположение о том, что в процессе планирования конфигурации 3D-импланта нужно учитывать сложность его установки в вертлужную впадину в случае идеального повторения всех особенностей ее рельефа в изготовленном вертлужном компоненте. По нашему мнению, это увеличит время операции, что влечет за собой значительную кровопотерю; потребует расширения планируемого хирургического доступа, приведет к дополнительной травматизации мягких тканей, а в некоторых случаях сделает установку индивидуального вертлужного компонента невозможной. Полученные нами краткосрочные и среднесрочные результаты применения индивидуальных вертлужных компонентов, выполненных с использованием 3D-технологии, при посттравматическом коксартрозе позволяют рекомендовать методику пациентам со значительными дефектами вертлужной впадины.

ВЫВОДЫ

1. Исследование показало хорошие краткосрочные и среднесрочные результаты применения индивидуальных вертлужных компонентов, выполненных с помощью 3D-принтера, у пациентов со значительными дефектами костной ткани вертлужной впадины на фоне посттравматического коксартроза. На момент написания статьи все установленные конструкции стабильны, случаев нестабильности протеза или перипротезной инфекции не зафиксировано.

2. Индивидуальные импланты (вертлужные компоненты) являются перспективной технологией, облегчающей задачи хирурга в случаях первично-осложненного эндопротезирования тазобедренного сустава при массивных костных дефектах вертлужной впадины посттравматического характера.

3. В дальнейшем при планировании 3D-импланта считаем целесообразным учитывать предварительную обработку поверхности вертлужной впадины сферическими фрезами для придания ей формы, в наибольшей степени конгруэнтной поверхности вертлужного 3D-компонента. Это позволит технически упростить имплантацию, сократив время операции, и в то же время достичь лучшего контакта вертлужного 3D-компонента с дефектом вертлужной впадины, обеспечивая более эффективную остеоинтеграцию с его поверхностью.

ЛИТЕРАТУРА

1. Применение индивидуальных вертлужных компонентов при ревизионном эндопротезировании тазобедренного сустава / Г.М. Кавалерский, В.Ю. Мурылев, Я.А. Рукин, А.В. Лычагин, П.М. Елизаров // Травматология и ортопедия России. 2016. Т. 22, № 4. С. 114-121.
2. Данные регистра эндопротезирования тазобедренного сустава РНИИТО им. Р.Р. Вредена за 2007-2012 годы / Р.М. Тихилов, И.И. Шубняков, А.Н. Коваленко, А.Ж. Черный, Ю.В. Муравьева, М.Ю. Гончаров // Травматология и ортопедия России. 2013. № 3. С. 167-190.
3. 13th Annual Report ISSN 2054-183X (Online) National Joint Registry for England, Wales, Northern Ireland and the Isle of Man. Surgical data to 31 December 2015. URL: http://www.njrreports.org.uk/Portals/0/PDFdownloads/NJR 2013th 20 Annual 20Report 202016.pdf

4. Опыт применения индивидуальных трехфланцевых вертлужных компонентов при ревизионном эндопротезировании тазобедренного сустава / А.А. Корыткин, Д.В. Захарова, Я.С. Новикова, Р.О. Горбатов, К.А. Ковалдов, Ю.М. Эль Мудни // Травматология и ортопедия России. 2017. Т. 23, № 4. С. 101-111.
5. 3D-технологии при ревизионном эндопротезировании тазобедренного сустава / Г.М. Кавалерский, В.Ю. Мурылев, Я.А. Рукин, П.М. Елизаров, Е. Дженжера // Врач. 2016. № 11. С. 47-49.
6. Ревизионное эндопротезирование тазобедренного сустава у пациентов с диссоциацией костей таза / Я. Рукин, В. Мурылев, А. Лычагин, П. Елизаров, А. Грицюк, Р. Явлиева // Врач. 2017. № 12. С. 66-70.
7. Лечение пациента с обширным постимплантационным дефектом костей таза путем проведения аутоостеопластики и эндопротезирования с использованием индивидуальной конструкции / В.В. Павлов, А.А. Пронских, М.В. Ефименко, Т.З. Мамуладзе, В.А. Базлов, В.Ю. Жиленко, М.М. Цегельников // Достижения российской травматологии и ортопедии : материалы XI Всерос. съезда травматологов-ортопедов : в 3 т. СПб., 2018. Т. 1. С. 260-263.
8. The accuracy of positioning of a custom-made implant within a large acetabular defect at revision arthroplasty of the hip / M. Baauw, G.G. van Hellemondt, M.L. van Hooff, M. Spruit // Bone Joint J. 2015. Vol. 97-B, No 6. P. 780-785. DOI: 10.1302/0301-620X.97B6.35129.
9. Эндопротезирование тазобедренного сустава в сложных случаях / Н.А. Шестерня, А.Ф. Лазарев, С.В. Иванников, Т.А. Жарова, Э.И. Солод, А.-М. Абдул // Кафедра травматологии и ортопедии. 2016. № 1 (17). С. 30-35.
10. Оптимальный метод первичного эндопротезирования тазобедренного сустава при последствиях сложных переломов вертлужной впадины / А.И. Гудз, С.А. Ласунский, А.О. Денисов, В.А. Шильников, Д.В. Стафеев // Современные проблемы науки и образования. 2017. № 5. URL: https://www.science-education.ru/ru/article/view?id=26971 (дата обращения: 12.11.2018)
11. Wright G., Paprosky W.G. Acetabular Reconstruction: Classification of Bone Defects and Treatment Options. URL: https://musculoskeletalkey.com/acetabular-reconstruction-classification-of-bone-defects-and-treatment-options/ (accessed 09.11.2018).
12. Посттравматический коксартроз (М.16.4; М.16.5) : клинический протокол / ФГБУ «РНИИТО им. Р.Р. Вредена»; сост.: А.А. Бояров. СПб., 2013. 14 с. URL: http://docplayer.ru/51526006-Posttravmaticheskiy-koksartroz.html (дата обращения 15.04.2019)
13. Современные технологии лечения тяжелых костных дефектов в области вертлужной впадины: какие проблемы решают индивидуальные имплантаты? / А.Н. Коваленко, И.И. Шубняков, С.С. Билык, Р.М. Тихилов // Политравма. 2017. № 1. С. 72-81.
14. Позиционирование индивидуальных вертлужных компонентов при ревизиях тазобедренного сустава: действительно ли они подходят как «ключ к замку»? / А.Н. Коваленко, Р.М. Тихилов, С.С. Билык, И.И. Шубняков, М.А. Черкасов, А.О. Денисов // Вестник травматологии и ортопедии им. Н.Н. Приорова. 2017. № 4. С. 31-37.
15. Are custom triflange acetabular components effective for reconstruction of catastrophic bone loss? / C.C. Berasi 4th, K.R. Berend, J.B. Adams, E.L. Ruh, A.V. Lombardi Jr. // Clin. Orthop. Relat. Res. 2015. Vol. 473, No 2. P. 528-535. DOI: 10.1007/s11999-014-3969-z.
16. Hogan C., Ries M. Treatment of massive acetabular bone loss and pelvic discontinuity with a custom triflange component and ilio-sacral fixation based on preoperative CT templating. A report of 2 cases // Hip Int. 2015. Vol. 25, No 6. P. 585-588. DOI: 10.5301/hipint.5000247.

REFERENCES

1. Kavalerskii G.M., Murylev V.Iu., Rukin Ia.A., Lychagin A.V., Elizarov P.M. Primenenie individualnykh vertluzhnykh komponentov pri revizionnom endoprotezirovanii tazobedrennogo sustava [The use of individual acetabular components for revision arthroplasty of the hip]. *Travmatologiia i Ortopediia Rossii*, 2016, vol. 22, no. 4, pp. 114-121. (in Russian)
2. Tikhilov R.M., Shubniakov I.I., Kovalenko A.N., Chernyi A.Zh., Muraveva Iu.V., Goncharov M.Iu. Dannye registra endoprotezirovaniia tazobedrennogo sustava RNIITO im. R.R. Vredena za 2007-2012 gody [Data of The Hip Arthroplasty Registry of Russian Vreden Scientific Research Institute of Traumatology and Orthopaedics for the period of 2007-2012]. *Travmatologiia i Ortopediia Rossii*, 2013, no. 3, pp. 167-190. (in Russian)
3. 13th Annual Report 2016: National Joint Registry for England, Wales, Northern Ireland and the Isle of Man. Surgical data to 31 December 2015, ISSN 2054-183X (Online). URL: http://www.njrreports.org.uk/Portals/0/PDFdownloads/NJR 2013th 20 Annual 20Report 202016.pdf
4. Korytkin A.A., Zakharova D.V., Novikova Ia.S., Gorbatov R.O., Kovaldov K.A., El Mudni Iu.M. Opyt primeneniia individualnykh trekhflantsevykh vertluzhnykh komponentov pri revizionnom endoprotezirovanii tazobedrennogo sustava [The experience of using triflange acetabular components in performing the hip revision arthroplasty]. *Travmatologiia i Ortopediia Rossii*, 2017, vol. 23, no. 4, pp. 101-111. (in Russian)
5. Kavalerskii G.M., Murylev V.Iu., Rukin Ia.A., Elizarov P.M., Dzhenzhera E. 3d-tekhnologii pri revizionnom endoprotezirovanii tazobedrennogo sustava [3D-technologies in the hip revision arthroplasty]. *Vrach*, 2016, no. 11, pp. 47-49. (in Russian)
6. Rukin Ia., Murylev V., Lychagin A., Elizarov P., Gritsiuk A., Iavlieva R. Revizionnoe endoprotezirovanie tazobedrennogo sustava u patsientov s dissotsiatsiei kostei taza [Revision arthroplasty of the hip in patients with pelvic bone dissociation]. *Vrach*, 2017, no. 12, pp. 66-70. (in Russian)
7. Pavlov V.V., Pronskikh A.A., Efimenko M.V., Mamuladze T.Z., Bazlov V.A., Zhilenko V.Iu., Tsegelnikov M.M. Lechenie patsienta s obshirnym postimplantatsionnym defektom kostei taza putem provedeniia autoosteoplastiki i endoprotezirovaniia s ispolzovaniem individualnoi konstruktsii [Treatment of a patient with an extensive post-implantation defect of pelvic bones by performing auto-osteoplasty and arthroplasty using individual structure]. *Materialy XI vseros. sezda travmatologov-ortopedov "Dostizheniia Rossiiskoi Travmatologii i Ortopedii* [Proc. XI All-Russian Congress of Traumatologists-orthopedists "Achievements of Russian Traumatology and Orthopaedics"]. In 3 Vol. SPb., 2018, vol. 1, pp. 260-263. (in Russian)
8. Baauw M., Van Hellemondt G.G., Van Hooff M.L., Spruit M. The accuracy of positioning of a custom-made implant within a large acetabular defect at revision arthroplasty of the hip. *Bone Joint J*., 2015, vol. 97-B, no. 6, pp. 780-785. DOI: 10.1302/0301-620X.97B6.35129.
9. Shesternia N.A., Lazarev A.F., Ivannikov S.V., Zharova T.A., Solod E.I., Abdul A.-M. Endoprotezirovanie tazobedrennogo sustava v slozhnykh sluchaiakh [The hip arthroplasty in difficult cases]. *Kafedra Travmatologii i Ortopedii*, 2016, no. 1 (17), pp. 30-35. (in Russian)
10. Gudz A.I., Lasunskii S.A., Denisov A.O., Shilnikov V.A., Stafeev D.V. Optimalnyi metod pervichnogo endoprotezirovaniia tazobedrennogo sustava pri posledstviiakh slozhnykh perelomov vertluzhnoi vpadiny [The optimal method of primary arthroplasty of the hip for consequences of complex acetabular fractures]. *Sovremennye Problemy Nauki i Obrazovaniia*, 2017, no. 5. (in Russian) Available at: https://www.science-education.ru/ru/article/view?id=26971 (accessed 12.11.2018)
11. Wright G., Paprosky W.G. *Acetabular Reconstruction: Classification of Bone Defects and Treatment Options*. Available at: https://musculoskeletalkey.com/acetabular-reconstruction-classification-of-bone-defects-and-treatment-options/ (accessed 09.11.2018).
12. Boiarov A.A., comp. *Posttravmaticheskii koksartroz (m.16.4; m.16.5): klinicheskii protocol* [Posttraumatic coxarthrosis (M.16.4; M.16.5). Clinical protocol]. FGBU «RNIITO im. R.R. Vredena [FSBI Russian Vreden Scientific Research Institute of Traumatology and Orthopaedics]. SPb., 2013. 14 p. (in Russian) Available at: http://docplayer.ru/51526006-Posttravmaticheskiy-koksartroz.html (accessed 15.04.2019).
13. Kovalenko A.N., Shubniakov I.I., Bilyk S.S., Tikhilov R.M. Sovremennye tekhnologii lecheniia tiazhelykh kostnykh defektov v oblasti vertluzhnoi vpadiny: kakie problemy reshaiut individualnye implantaty? [Current technologies of treating severe bone defects in the zone of acetabulum: what problems do individual implants solve?]. *Politravma*, 2017, no. 1, pp. 72-81. (in Russian)
14. Kovalenko A.N., Tikhilov R.M., Bilyk S.S., Shubniakov I.I., Cherkasov M.A., Denisov A.O. Pozitsionirovanie individualnykh vertluzhnykh komponentov pri reviziiakh tazobedrennogo sustava: deistvitelno li oni podkhodiat kak «kliuch k zamku»? [Positioning individual acetabular components in the hip revisions: do they really fit like "a key to the lock"?]. *Vestnik Travmatologii i Ortopedii im. N.N. Priorova*, 2017, no. 4, pp. 31-37. (in Russian)
15. Berasi C.C. 4th, Berend K.R., Adams J.B., Ruh E.L., Lombardi A.V. Jr. Are custom triflange acetabular components effective for reconstruction of catastrophic bone loss? *Clin. Orthop. Relat. Res*., 2015, vol. 473, no. 2, pp. 528-535. DOI: 10.1007/s11999-014-3969-z.

16. Hogan C., Ries M. Treatment of massive acetabular bone loss and pelvic discontinuity with a custom triflange component and ilio-sacral fixation based on preoperative CT templating. A report of 2 cases. *Hip Int*., 2015, vol. 25, no. 6, pp. 585-588. DOI: 10.5301/hipint.5000247.

Рукопись поступила 15.02.2019

Сведения об авторах:

1. Николаев Николай Станиславович, д. м. н., профессор, ФГБУ «Федеральный центр травматологии, ортопедии и эндопротезирования» Минздрава России, г. Чебоксары, Россия, Email: nikolaev@orthoscheb.com
2. Малюченко Леонид Игоревич, ФГБУ «Федеральный центр травматологии, ортопедии и эндопротезирования» Минздрава России, г. Чебоксары, Россия, Email: lmalyuchenko@orthoscheb.com
3. Преображенская Елена Васильевна, ФГБУ «Федеральный центр травматологии, ортопедии и эндопротезирования» Минздрава России, г. Чебоксары, Россия, Email: epreobrazhenskaya@orthoscheb.com
4. Карпухин Алексей Сергеевич, ФГБУ «Федеральный центр травматологии, ортопедии и эндопротезирования» Минздрава России, г. Чебоксары, Россия, Email: a_karpukhin@orthoscheb.com
5. Яковлев Вадим Валерьевич, ФГБУ «Федеральный центр травматологии, ортопедии и эндопротезирования» Минздрава России, г. Чебоксары, Россия, Email: vyakovlev@orthoscheb.com
6. Максимов Александр Леонидович, ФГБУ «Федеральный центр травматологии, ортопедии и эндопротезирования» Минздрава России, г. Чебоксары, Россия, Email: amaksimov@orthoscheb.com

Information about the authors:

1. Nikolay S. Nikolaev, M.D., Ph.D., Professor, Federal Center of Traumatology, Orthopedics and Endoprothesis, Cheboksary, Russian Federation, Email: nikolaev@orthoscheb.com
2. Leonid I. Malyuchenko, M.D., Federal Center of Traumatology, Orthopedics and Endoprothesis, Cheboksary, Russian Federation, Email: lmalyuchenko@orthoscheb.com
3. Elena V. Preobrazhenskaia, M.D., Federal Center of Traumatology, Orthopedics and Endoprothesis, Cheboksary, Russian Federation, Email: epreobrazhenskaya@orthoscheb.com
4. Alexei S. Karpukhin, M.D., Federal Center of Traumatology, Orthopedics and Endoprothesis, Cheboksary, Russian Federation, Email: a_karpukhin@orthoscheb.com
5. Vadim V. Yakovlev, M.D., Federal Center of Traumatology, Orthopedics and Endoprothesis, Cheboksary, Russian Federation, Email: vyakovlev@orthoscheb.com
6. Alexander L. Maximov, M.D., Federal Center of Traumatology, Orthopedics and Endoprothesis, Cheboksary, Russian Federation, Email: amaksimov@orthoscheb.com