© Барсуков Д.Б., Баиндурашвили А.Г., Поздникин И.Ю., Басков В.Е., Краснов А.И., Бортулёв П.И., 2018

УДК 616.718.41-001.512-089.85-053.2

DOI 10.18019/1028-4427-2018-24-4-450-459

Новый метод корригирующей остеотомии бедра у детей с юношеским эпифизеолизом головки бедренной кости

Д.Б. Барсуков, А.Г. Баиндурашвили, И.Ю. Поздникин, В.Е. Басков, А.И. Краснов, П.И. Бортулёв

Федеральное государственное бюджетное учреждение
«Научно-исследовательский детский ортопедический институт им. Г. И. Турнера»
Министерства здравоохранения Российской Федерации, г. Санкт-Петербург, Россия

New method of corrective femoral osteotomy in children with slipped capital femoral epiphysis

D.B. Barsukov, A.G. Baindurashvili, I.Yu. Pozdnikin, V.E. Baskov, A.I. Krasnov, P.I. Bortulev

The Turner Scientific and Research Institute for Children's Orthopedics, Saint Petersburg, Russian Federation

Введение. Внесуставные корригирующие остеотомии бедра с вращательным компонентом коррекции позволяют полностью восстановить или приблизить к норме пространственное положение эпифиза головки бедра и соотношения последнего с вертлужной впадиной при стабильной форме юношеского эпифизеолиза головки бедренной кости (ЮЭГБК) с типичными видами смещения эпифиза средней степени тяжести. **Цель**. Оценка эффективности нового метода корригирующей остеотомии бедра, исключающего возникновение в ходе операции подвывиха в пораженном суставе и штыкообразной деформации проксимального отдела бедренной кости, при лечении детей с ЮЭГБК. **Материалы и методы**. Проведен анализ данных пред- и послеоперационного клинико-рентгенологического обследования 80 пациентов в возрасте от 11 до 15 лет, страдающих стабильной формой ЮЭГБК с типичными видами смещения эпифиза средней степени тяжести. Разработанный метод корригирующей остеотомии бедра, примененный у 40 пациентов (40 операций), отличается пространственным положением оси вращения проксимального фрагмента бедренной кости и характером выполняемого костного сечения. **Результаты**. При использовании нового метода подвывих в пораженном суставе и штыкообразная деформация проксимального отдела бедренной кости не получены ни в одном из 24 наблюдений с максимальной ротацией проксимального фрагмента бедренной кости кпереди (45°), в то время как при ранее применявшейся операции типа Imhauser – в 8 и 12 из 24 наблюдений соответственно. Средняя продолжительность послеоперационного наблюдения составила 4 года (от 2 до 7 лет). Клинико-рентгенологическое обследование через 2 года после применения разработанного метода показало отсутствие проявлений коксартроза в 38 из 40 наблюдений, а через 6 лет – в 9 из 10 наблюдений. **Выводы**. Новый метод корригирующей остеотомии бедра исключает возникновение в ходе операции подвывиха в пораженном суставе и штыкообразной деформации проксимального отдела бедренной кости, а также позволяет уменьшить величину (либо полностью избежать) остаточного укорочения нижней конечности. Операция относительно проста в исполнении, менее продолжительна и травматична в сравнении с ранее применявшимися модификациями и обеспечивает профилактику феморо-ацетабулярного импинджмента во многих клинических наблюдениях.
Ключевые слова: тазобедренный сустав, юношеский эпифизеолиз головки бедренной кости, корригирующая остеотомия бедра, подвывих головки бедренной кости, феморо-ацетабулярный импинджмент

Introduction Extra-articular corrective rotational femoral osteotomies enable to completely restore or approximate to the normal the spatial position of the femoral epiphysis and its balance with the acetabulum in patients with most common types of slippage in moderate stable slipped capital femoral epiphysis (SCFE). **Aim** Evaluation of the effectiveness of a new corrective femoral osteotomy technique that excludes hip subluxation and bayonet deformity of the proximal femur during surgery in children with SCFE. **Materials and methods** Pre- and postoperative findings of clinical and radiographic examination of 80 patients aged from 11 to 15 years with most common types of moderate stable femoral epiphyseal slippage were analyzed. The technique of corrective femoral osteotomy developed which was applied in 40 patients (40 interventions) differs in spatial position of the rotation axis of the proximal femur and type of bone cut. **Results** Subluxation and bayonet deformity of the proximal femur in the affected joint were obtained in none of the 24 cases with a maximum anterior rotation of the proximal femur fragment (45°) operated with the new technique while with the Imhauser osteotomy, previously used in group 2, they were seen in eight and 12 out of 24 cases, respectively. Average postoperative follow-up period was four years (range, 2-7 years).Clinical examination and X-ray study after this surgery showed no signs of coxarthrosis in 38 out of 40 cases after two years, and in 9 cases out of 10 after six years. **Conclusions** New method of corrective femoral osteotomy avoids hip subluxation and bayonet deformity during the surgery of the proximal femur as well as reduces (or completely avoids) lower limb residual shortening. This technique is relatively simple, shorter in time and less invasive than previous modifications. It also prevents femoroacetabular impingement in many clinical cases.
Keywords: hip joint, slipped capital femoral epiphysis, corrective femoral osteotomy, femoral head subluxation, femoroacetabular impingement

ВВЕДЕНИЕ

При лечении детей со стабильной формой юношеского эпифизеолиза головки бедренной кости (ЮЭГБК) в настоящее время применяются различные разновидности внесуставной корригирующей остеотомии бедра без отсечения и с отсечением большого вертела [1–4]. Рассматриваемая операция позволяет полностью восстановить или приблизить к норме пространственное положение эпифиза головки бедра и соотношения последнего с вертлужной впадиной в клинических случаях, характеризующихся смещением эпифиза средней степени тяжести.

Различают типичные и редкие виды хронического смещения эпифиза при ЮЭГБК – к первым относится смещение кзади-книзу и только кзади, ко вторым – только книзу, кзади-кнаружи (т.н. «вальгусное» смещение) и только кпереди [5–8].

Многочисленные литературные данные и наши собственные наблюдения подтверждают, что типичные

Барсуков Д.Б., Баиндурашвили А.Г., Поздникин И.Ю., Басков В.Е., Краснов А.И., Бортулёв П.И. Новый метод корригирующей остеотомии бедра у детей с юношеским эпифизеолизом головки бедренной кости // Гений ортопедии. 2018. Т. 24. № 4. С. 450-459. DOI 10.18019/1028-4427-2018-24-4-450-459

виды смещения эпифиза лёгкой степени (не более 30° кзади) не требуют коррекции, поскольку небольшая остаточная деформация бедренного компонента сустава может уменьшиться и даже полностью устраниться в результате его ремоделирования, происходящего в ходе продолжающегося роста [9–12]. В тех случаях, когда в отдаленном периоде наблюдения эта остаточная деформация становится причиной феморо-ацетабулярного импинджмента (ФАИ), она может быть ликвидирована за счет операции относительно небольшого объема с применением артроскопической техники. В то же время, при типичных видах смещения эпифиза тяжелой степени (более 75° кзади) корригирующая остеотомия бедра не позволяет добиться достаточной коррекции соотношений суставных компонентов без возникновения грубых ишемических нарушений в суставе [13–18].

Корригирующая остеотомия бедра используется только при отсутствии ранних осложнений ЮЭГБК – хондролиза тазобедренного сустава и асептического некроза головки бедра [19–22]. Помимо текущего ЮЭГБК данное вмешательство применяется при последствиях стабильной и нестабильной форм заболевания в виде деформации бедренного компонента сустава.

Все современные модификации корригирующей остеотомии бедра, используемые при смещении эпифиза головки бедра кзади-книзу и только кзади, включают вращательный (переднеротационный) компонент коррекции. В НИДОИ им. Г.И. Турнера методы корригирующей остеотомии бедра с переднеротационным компонентом коррекции применяются на протяжении нескольких десятилетий, в частности, выполнялись операции А.Н. Кречмара и А.И. Краснова, предполагающие отсечение большого вертела [5, 23–25]. Данные вмешательства давали, в основном, хорошие результаты, но были сложными в исполнении, продолжительными и травматичными, так как включали два фигурных сечения бедренной кости. В дальнейшем в большинстве клинических наблюдений они были заменены операцией типа Imhauser с иссечением в межвертельной области бедренной кости переднего или передне-латерального клина и фиксацией фрагментов углообразной пластиной или фиксатором Ю.И. Поздникина.

Следует отметить, что в некоторых случаях применения вышеупомянутых хирургических методов, при вращении проксимального фрагмента кпереди на угол, близкий к 45°, особенно в сочетании с увеличением шеечно-диафизарного угла (ШДУ), возникал подвывих головки бедра (рис. 1). Для устранения последнего приходилось уменьшать созданный ШДУ, что приводило к появлению варусной деформации шейки бедра той или иной выраженности с высоким стоянием большого вертела и дополнительным укорочением конечности. В других случаях, в ходе операции требовалось значительно увеличить угол антеверзии (УАВ) шейки бедра, что приводило к возникновению штыкообразной деформации проксимального отдела бедренной кости (рис. 2), которая создаёт существенные технические трудности при последующем тотальном эндопротезировании тазобедренного сустава, требующемся некоторым пациентам в отдаленном периоде наблюдения [26–29]. Данные обстоятельства побудили нас к разработке нового метода корригирующей остеотомии бедра.

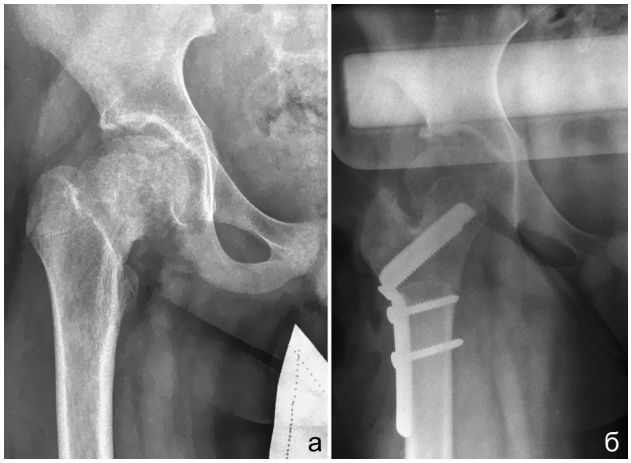

Рис. 1. Подвывих головки бедра, полученный при операции типа Imhauser. Рентгенограммы правого тазобедренного сустава в переднезадней проекции больного Л., 11 лет 8 мес. Диагноз: юношеский эпифизеолиз головки бедренной кости 3 стадии справа и 1 стадии слева: а – до операции; б – во время операции после предварительной фиксации фрагментов

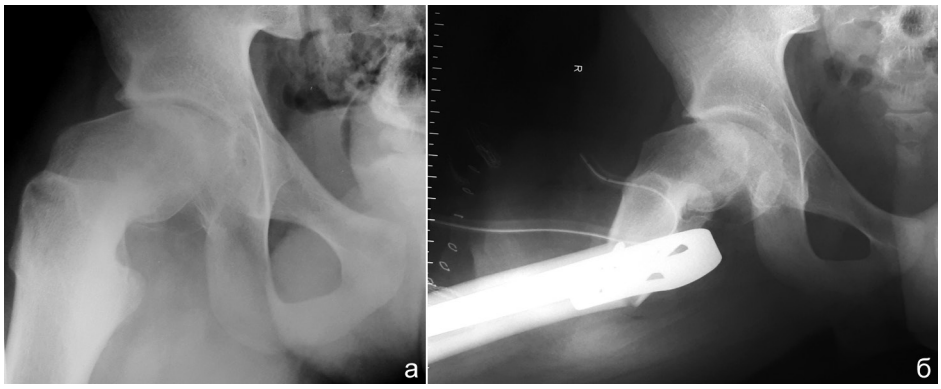

Рис. 2. Штыкообразная деформация проксимального отдела бедренной кости, полученная при операции типа Imhauser. Рентгенограммы правого тазобедренного сустава в проекции Lauenstein больного Р., 14 лет 9 мес. Диагноз: юношеский эпифизеолиз головки бедренной кости 3 стадии справа и 1 стадии слева: а – до операции; б – непосредственно после операции

Цель исследования – оценка эффективности нового метода корригирующей остеотомии бедра, исключающего возникновение в ходе операции подвывиха в пораженном суставе и штыкообразной деформации проксимального отдела бедренной кости, при лечении детей с ЮЭГБК.

МАТЕРИАЛЫ И МЕТОДЫ

С 2011 года в НИДОИ им. Г.И. Турнера детям с ЮЭГБК, характеризующимся смещением эпифиза кзади-книзу и только кзади, корригирующая остеотомия бедра выполнялась по разработанному нами методу (Патент РФ № 2604039 «Способ корригирующей остеотомии бедра при юношеском эпифизеолизе головки бедренной кости» от 10.12.2016 г., авторы: И.Ю. Поздникин, Д.Б. Барсуков) [30], оценке эффективности которого и посвящено данное исследование.

Исследование выполнено в соответствии с этическими стандартами Хельсинской декларации Всемирной медицинской ассоциации с поправками Минздрава РФ, одобрено этическим комитетом ФГБУ «НИДОИ им. Г.И. Турнера» Минздрава РФ. Все больные подписали информированное согласие на публикацию данных без идентификации личности.

В работе использовалась классификация А.Н. Кречмара (1982) [5], в соответствии с которой течение ЮЭГБК разделяется на 4 стадии и имеется пятая стадия – исхода. При 1 стадии заболевания смещение эпифиза отсутствует, а при двух последующих – носит хронический характер: смещение кзади не более 30° относится ко второй, а более 30° – к третьей стадии.

С целью упрощения оценки эффективности нового метода корригирующей остеотомии бедра для анализа отобраны только пациенты, у которых на момент вмешательства имела место 3 стадия ЮЭГБК с одной стороны и 1 стадия – с другой (40 детей – 1 группа). С одной стороны этим детям выполнялась передне-ротационная (27 (67,5 %) операций) или ротационно-вальгизирующая (13 (32,5 %) операций) остеотомия бедра, а с другой – фиксация эпифиза головки бедра винтом. Проведено сравнение результатов лечения этих пациентов и 40 пациентов (2 группа) с таким же сочетанием стадий заболевания, получавших лечение до 2011 года, которым с одной стороны выполнялась операция типа Imhauser (в 29 случаях (72,5 %) – без увеличения ШДУ и в 11 (27,5 %) – с увеличением ШДУ), а с другой – также фиксация эпифиза головки бедра винтом. Все 80 детей (43 мальчика и 37 девочек) на момент вмешательства находились в возрасте от 11 до 15 лет и на момент сравнения имели с обеих сторон стадию исхода, то есть полное синостозирование на уровне эпифизарной ростковой пластинки.

Выраженность анатомо-функциональных нарушений в пораженных суставах в пред- и послеоперационном периодах оценивалась на основании данных клинического и рентгенологического (рентгенография) методов исследования, а планирование операции производилось при помощи мультиспиральной компьютерной томографии.

Показанием к корригирующей остеотомии бедра по разработанному методу считали стабильную форму ЮЭГБК с типичными видами смещения эпифиза средней степени тяжести: а) кзади более 30°, но не более 75°, при наличии смещения книзу (передне-ротационная или ротационно-вальгизирующая); б) кзади более 30°, но не более 75°, при отсутствии смещения книзу (передне-ротационная). Противопоказанием к операции являлась: а) нестабильная форма ЮЭГБК; б) стабильная форма с типичными видами смещения эпифиза лёгкой (не более 30° кзади) или тяжелой (более 75° кзади) степени; в) стабильная форма с редкими видами смещения, а также г) появление вышеупомянутых ранних осложнений заболевания. Операция типа Imhauser, выполнявшаяся до 2011 года, имела такие же показания и противопоказания.

Важно отметить, что во всех клинических наблюдениях корригирующая остеотомия бедра производилась без предварительной фиксации эпифиза головки бедра, при этом ни в одном из наблюдений не отмечено прогрессирования смещения в послеоперационном периоде.

Разработанный метод выполнения передне-ротационной и ротационно-вальгизирующей остеотомии бедра отличается, в основном, пространственным положением оси вращения проксимального фрагмента бедренной кости и характером выполняемого костного сечения (рис. 3). Для фиксации фрагментов в ходе вмешательства использовались углообразная пластина без медиализирующего изгиба или пластина LCP. В отличие от ранее применявшихся методов, клинок углообразной пластины или шеечные винты пластины LCP вводились в бедренную кость не с наружной, а с передне-наружной, а иногда, и с передней поверхности шейки, и, что особенно важно, не по оси шейки, а строго в направлении центра смещенного эпифиза. В результате несколько изменялось положение оси вращения, а, следовательно, и направление вращения проксимального фрагмента бедренной кости, что позволяло избежать возникновения подвывиха головки бедра даже в ситуациях, когда вращение фрагмента кпереди на угол, близкий к 45°, сочеталось с увеличением ШДУ. Во всех случаях выполнялось одно высокое (межвертельное) и строго поперечное сечение бедренной кости, вследствие чего значительно упрощался процесс остеосинтеза фрагментов после перемещения их в положение коррекции, и не появлялось дополнительное укорочение конечности. Введение элементов фиксатора в бедренную кость с передне-наружной или с передней поверхности шейки давало возможность произвести более высокое сечение в сравнении с известными методами. Помимо прочего, такое высокое сечение позволяло избежать штыкообразной деформации проксимального отдела бедренной кости при необходимости значительного увеличения УАВ. Передний клиновидный диастаз фрагментов после остеосинтеза заполнялся соответствующим по форме аутотрансплантатом, полученным при резекции выступающей задней части проксимального фрагмента.

В процессе изучения литературы и многолетних собственных наблюдений мы пришли к выводу о нецелесообразности вращения проксимального фрагмента бедренной кости кпереди более чем на 45°, ввиду резко возрастающего количества ишемических осложнений. Из этого следует, что в случаях смещения эпифиза кзади от 31° до 45° возможна полная коррекция положения эпифиза, а в случаях смещения от 46° до 75° – лишь

частичная, однако остаточное смещение, при этом, не будет превышать допустимые 30°. В результате отказа от вращения проксимального фрагмента бедренной кости кпереди более чем на 45° отпала необходимость отсечения большого вертела.

ШДУ увеличивали только при ротационно-вальгизирующей остеотомии бедра, в то время как УАВ – при обеих разновидностях вмешательства. Для декомпрессии пораженного сустава в ходе операции от малого вертела всегда отсекалось сухожилие пояснично-подвздошной мышцы. В некоторых случаях с этой же целью перед остеосинтезом производилось укорочение бедренной кости на 1,0–1,5 см за счет дистального фрагмента.

Планирование хирургического вмешательства осуществлялось с использованием персонального компьютера с программным обеспечением, позволяющим создать 3D-модель реконструируемого тазобедренного сустава на основе проведенной мультиспиральной компьютерной томографии. На 3D-принтере печатался полимерный шаблон, который в ходе операции накладывался на бедренную кость с целью более точного и быстрого введения элементов фиксатора в шейку и определения места остеотомии, что существенно уменьшало вероятность технических ошибок и сокращало время операции (рис. 4).

При обработке данных использовались статистические методы, включающие в себя оценку среднего арифметического (M), средней ошибки среднего значения (m), определение параметрического t-критерия Стьюдента. Статистическая значимость различий средних величин определялась в соответствии с таблицей критических значений t-критерия в зависимости от размера выборки. Критический уровень значимости при проверке статистических гипотез принимался равным 95 % ($p \leqslant 0{,}05$).

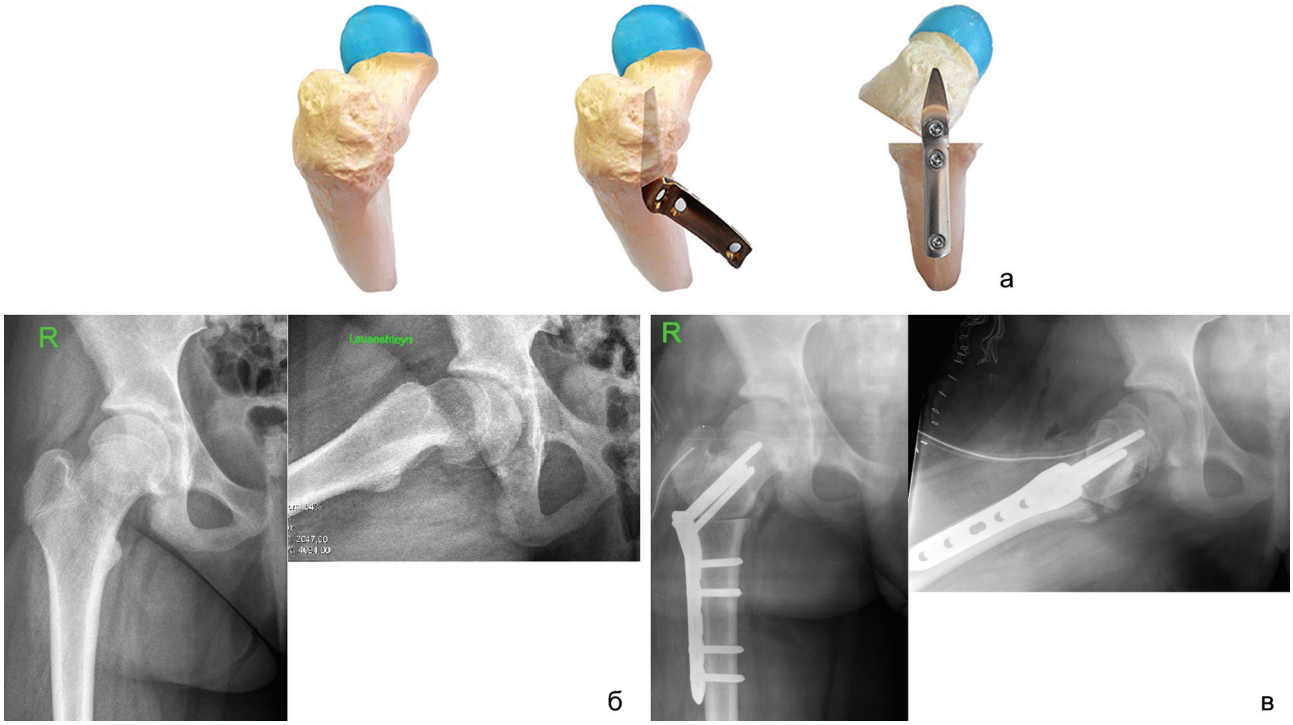

Рис. 3. Разработанный метод передне-ротационной остеотомии бедра. Моделирование операции на муляже правой бедренной кости (а). Рентгенограммы правого тазобедренного сустава в переднезадней проекции и в проекции Lauenstein больной Р., 11 лет 8 мес. Диагноз: юношеский эпифизеолиз головки бедренной кости 3 стадии справа и 1 стадии слева: б – до операции; в – непосредственно после операции. Объяснение в тексте

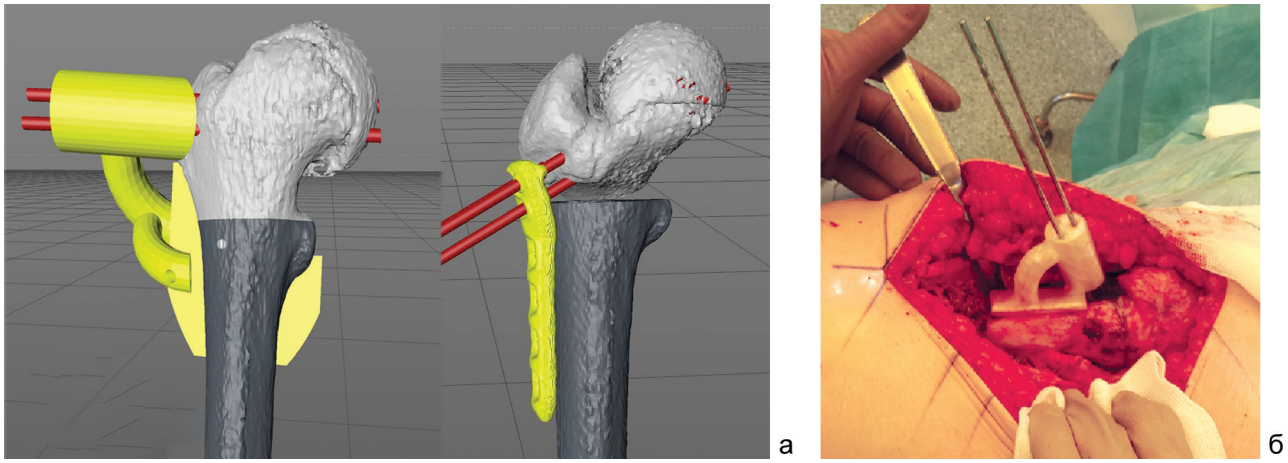

Рис. 4. 3D-модель реконструируемого тазобедренного сустава на основе мультиспиральной компьютерной томографии (а). Полимерный шаблон, наложенный на бедренную кость в ходе операции (б)

РЕЗУЛЬТАТЫ И ОБСУЖДЕНИЕ

Клиническое исследование в предоперационном периоде, в связи с высоким риском острого смещения эпифиза, осуществлялось только в горизонтальном положении пациента и без проведения impingement-теста. При 1 стадии патологического процесса (80 суставов у пациентов обеих групп) во всех наблюдениях клинические признаки заболевания отсутствовали, конечность находилась в физиологическом положении наружной ротации – в среднем 16,56 ± 0,62°, поэтому имелась возможность оценки клинических параметров на противоположной стороне в сравнении с индивидуальной нормой. При 3 стадии патологического процесса (80 суставов у пациентов обеих групп) во всех случаях выявлено порочное положение наружной ротации конечности – в среднем 39,0 ± 1,53°. Разница длины нижних конечностей за счет имевшегося относительного укорочения присутствовала у всех детей и составляла в среднем 1,38 ± 0,06 см. Во всех наблюдениях отмечалась избыточная амплитуда наружной ротации (в среднем 71,0 ± 1,46°) и ограниченная амплитуда отведения (в среднем 30,56 ± 1,0°) бедра. Положительный симптом Drehmann имел место у всех пациентов, при этом порочное положение наружной ротации бедра при его сгибании на 90° составляло в среднем 34,19 ± 0,96°. Симптом Hofmeister-Drehmann и тест Thomas во всех случаях были отрицательными.

Рентгенография тазобедренных суставов в предоперационном периоде производилась в переднезадней проекции и в проекции Lauenstein. При выполнении переднезадней проекции укладка одной из конечностей была нарушена за счет неустранимого положения наружной ротации. Помимо этого, анализировались ранее выполненные рентгенограммы тазобедренных суставов, имевшиеся у большинства обследуемых пациентов. При 1 стадии заболевания в обеих проекциях у всех детей ростковая эпифизарная хрящевая пластинка, имеющая в норме четкие контуры, ограничивающие полоску просветления, расширялась и теряла четкость этих краеобразующих линий, они становились расплывчатыми, размытыми, особенно контур пластинки, обращенный к метафизу. В 26 суставах (32,5 %) в шейке бедра в непосредственной близости к ростковому хрящу костная структура теряла свой трабекулярный рисунок, и на этом фоне были видны отдельные и сливающиеся очаги остеопороза, прилегающие снизу к измененной ростковой пластинке (симптом «шкуры леопарда»). При 3 стадии заболевания в переднезадней проекции у 49 пациентов (61,3 %) отмечалась резорбция верхне-медиального края шейки бедра, вследствие чего верхний контур приобретал выпуклую форму. В 21 случае (26,3 %) по нижнему краю шейки бедра от эпифиза к малому вертелу наблюдалась отслойка надкостницы, и край выглядел двуконтурным. Однако данный признак не был длительным: через 1–3 месяца у этих детей между отслоенной надкостницей и кортикальным слоем шейки откладывалось костное вещество, и появлялся новый анатомический симптом заболевания и смещения – утолщение нижнего кортикального слоя шейки бедра, полуовальный контур которой терял свою изящную форму. По нашим наблюдениям, эпифиз, имеющий в норме форму полумесяца, соскальзывая при самом распространенном направлении смещения кзади-книзу за шейку бедра и поворачиваясь вокруг сагиттальной оси, «закатывался» и как бы проходил фазы луны, приобретая всё более округлую форму. Вследствие наслоения шейки и эпифиза все вышеописанные структуральные изменения в верхнем отделе метафиза несколько стушевывались, хотя линия расширенной эпифизарной пластинки была видна всегда. В проекции Lauenstein эти структуральные изменения прослеживались значительно дольше, очаги остеопороза, обычно продолговатой формы, располагались параллельно эпифизарной пластинке, сливаясь с последней. Передне-верхний край шейки в 41 наблюдении (51,3 %) резорбировался и контур её становился выпуклым, а задне-нижний, также резорбировался, размягчался и как бы стёсывался сползающим кзади эпифизом. В промежуток между эпифизом и задней поверхностью шейки также откладывалось костное вещество. Между тем, в 14 случаях (17,5 %) наблюдался выраженный уступообразный переход передней поверхности шейки бедра в головку (рис. 5), при этом выступающий передне-верхний край шейки приближался к переднему краю вертлужной впадины. В 17 суставах (21,3 %) отмечалась диффузная костная атрофия головки бедра, подчёркнутая её более резким контуром.

Рис. 5. Выраженный уступообразный переход передней поверхности шейки бедра в головку при юношеском эпифизеолизе головки бедренной кости 3 стадии. Рентгенограмма левого тазобедренного сустава в проекции Lauenstein больного Ш., 13 лет 1 мес. Объяснение в тексте

Характер смещения эпифиза оценивали на основании показателей проекционного ШДУ и эпифизо-диафизарного угла (ЭДУ) в переднезадней проекции и эпифизарного угла (ЭУ) в проекции Lauenstein. Величину угла смещения кзади определяли по разнице значений ЭУ в суставе с 1 стадией заболевания и в суставе с 3 стадией. Величину угла смещения книзу определяли по разнице значений ШДУ и ЭДУ в суставе с 3 стадией. В суставах с 1 стадией ЮЭГБК (80 суставов), в связи с отсутствием смещения эпифиза, значения ШДУ и ЭДУ совпадали, а ЭУ соответствовал возрастной норме. В суставах с 3 стадией (80 суставов) выявлено 2 вида смещения эпифиза: кзади-книзу (56 (70,0 %) суставов) и только кзади (24 (30,0 %) сустава). Средние значения оцениваемых углов отражены в таблице 1.

Таблица 1

Средние значения ШДУ, ЭДУ, ЭУ и углов смещения эпифиза в градусах

	Суставы с 1 стадией	Суставы с 3 стадией
ШДУ и ЭДУ	134,4 ± 0,72	
ЭУ	81,0 ± 0,31	38,3 ± 0,16
ШДУ		139,7 ± 0,83
ЭДУ		121,3 ± 0,58
Угол смещения эпифиза книзу		15,8 ± 0,49
Угол смещения эпифиза кзади		45,9 ± 1,33
Кол-во суставов	80	80
Всего	160	

Из таблицы видно, что средняя величина проекционного ШДУ в суставах с 3 стадией была больше, чем в суставах с 1 стадией, что обусловлено нарушением укладки соответствующей конечности у детей с положительным симптомом Drehmann.

Смещение эпифиза кзади более 45° выявлено в 48 суставах (60,0 %), у этих пациентов отмечался наиболее выраженный симптом Drehmann.

Результат лечения в обеих исследуемых группах пациентов оценивался ретроспективно в стадии исхода (после наступления полного синостоза на уровне эпифизарной ростковой пластинки) в среднем через 4 года (от 2 до 7 лет) на основании клинических и рентгенологических данных. Клинико-рентгенологическое обследование детей в послеоперационном периоде в течение первого года проводили через 1, 6, 9 и 12 месяцев, в последующие два года – 1 раз в 6 месяцев, в дальнейшем – 1 раз в год.

Рентгенологическое исследование показало, что во всех 56 суставах (70,0 %) с 3 стадией ЮЭГБК, в которых отмечалось смещение эпифиза книзу, оно было полностью устранено – величина ЭДУ в этих суставах соответствовала индивидуальной норме, то есть совпадала с величиной ШДУ в контралатеральном суставе с 1 стадией заболевания. Смещение эпифиза кзади полностью устранено только в 32 суставах (40,0 %), в которых оно составляло не более 45°, при этом величина ЭУ в этих суставах также соответствовала индивидуальной норме – величине ЭУ в контралатеральном суставе. В 48 наблюдениях (60,0 %) со смещением эпифиза кзади более 45° остаточное смещение составляло в среднем 14,75 ± 1,44°. Во всех 14 суставах (17,5 %) с уступообразным переходом передней поверхности шейки бедра в головку, последний сохранялся, его выраженность в послеоперационном периоде оставалась прежней. Между тем, в результате проведенной коррекции выступающий передне-верхний край шейки значительно отстоял от переднего края вертлужной впадины.

Необходимо отметить, что, несмотря на все меры предосторожности, в послеоперационном периоде в 2 суставах (2,5 %) из 1 группы развился асептический некроз головки бедра, а в 2 суставах (2,5 %) из 2 группы – тотальный хондролиз покровного хряща. В последующем в возрасте 17-ти лет этим пациентам выполнено тотальное эндопротезирование тазобедренного сустава. Однако в остальных 76 наблюдениях (95,0 %) ни в одном из суставов с 3 стадией заболевания (даже при наличии остаточного смещения) в обозначенный период наблюдения не отмечено рентгенологических проявлений коксартроза. В частности, отсутствовали признаки субхондрального склероза в головке бедра, а рентгеновская суставная щель сохраняла нормальную высоту (рис. 6). Большинство авторов [31–34] подтверждает отсутствие артротических изменений в суставе в первые годы наблюдения после корригирующей остеотомии бедра с вращательным компонентом коррекции и объясняет это непродолжительным сроком наблюдения.

Наиболее показательным представляется сравнение 24 пациентов из 1 группы и 24 пациентов из 2 группы, у которых в суставе с 3 стадией заболевания смещение эпифиза кзади составляло более 45°.

Ни у одного из детей 1 группы, несмотря на максимальную ротацию проксимального фрагмента бедренной кости кпереди (45°), в ходе операции не был получен подвывих головки бедра. Подвывих отсутствовал даже в 13 случаях выполнения ротационно-вальгизирующей остеотомии бедра, когда максимальная ротация фрагмента кпереди сочеталась с увеличением ШДУ. В то же время, у 8 детей 2 группы (33,3 %) на рентгенограмме, выполненной на операционном столе после предварительной фиксации фрагментов бедренной кости в положении коррекции, обнаружен подвывих в оперируемом суставе. При этом в 6 случаях из 8, помимо максимальной ротации фрагмента кпереди, производилось увеличение ШДУ, а в 2 – он не изменялся. Подвывих головки бедра у данных пациентов устранялся непосредственно после выявления за счет уменьшения созданного ШДУ, что приводило к появлению варусной деформации шейки бедра (средний ШДУ – 102,63 ± 1,69°) с высоким стоянием большого вертела и дополнительным укорочением конечности.

Всем 48 пациентам со смещением эпифиза кзади более 45° в ходе коррекции приходилось значительно увеличивать УАВ, чтобы сохраняющееся у них остаточное смещение эпифиза не проявлялось клинически наружно-ротационным положением конечности, оказывающим отрицательное влияние на походку. Порочное положение наружной ротации конечности и положительный синдром Drehmann свидетельствует о наличии в пораженном суставе ФАИ, а последний, в свою очередь, по данным современной литературы [35–38], является причиной раннего коксартроза. Во 2 группе у 12 детей (50,0 %) с наибольшим смещением эпифиза кзади, увеличение УАВ привело к появлению штыкообразной деформации проксимального отдела бедренной кости, в то время как в 1 группе рассматриваемая деформация не отмечалась ни в одном из наблюдений.

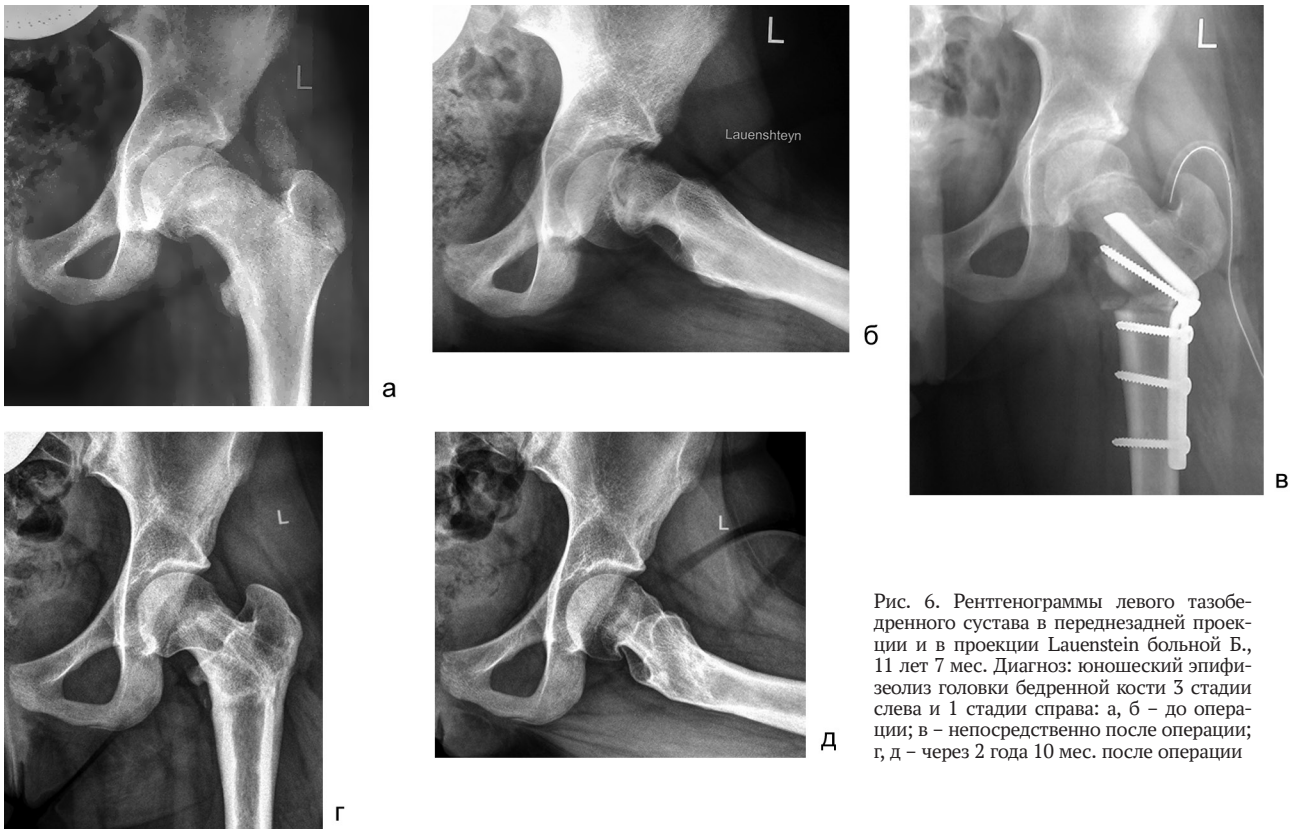

Рис. 6. Рентгенограммы левого тазобедренного сустава в переднезадней проекции и в проекции Lauenstein больной Б., 11 лет 7 мес. Диагноз: юношеский эпифизеолиз головки бедренной кости 3 стадии слева и 1 стадии справа: а, б – до операции; в – непосредственно после операции; г, д – через 2 года 10 мес. после операции

Различия, выявленные в результате сравнения двух групп пациентов на предмет наличия подвывиха в оперируемом суставе и штыкообразной деформации проксимального отдела бедренной кости, были статистически значимы ($p < 0,05$).

Клиническое исследование 76 пациентов (по 38 детей из каждой группы), избежавших ранних осложнений ЮЭГБК, через 2 года после операции показало отсутствие или незначительную выраженность проявлений заболевания в 38 наблюдениях в 1 группе (100,0 %) и в 30 наблюдениях во 2 группе (79,0 %). В частности, во всех этих случаях отсутствовали отмечавшиеся в предоперационном периоде порочное положение наружной ротации конечности и положительный симптом Drehmann, а амплитуда пассивной внутренней ротации бедра составляла в среднем 27,1 ± 1,4° у пациентов 1 группы и 27,7 ± 1,7° у пациентов 2 группы ($p > 0,05$). Несущественная разница в длине нижних конечностей (относительное укорочение) имела место у 18 детей из 1 группы (47,4 %) и у 27 детей из 2 группы (90,0 %) и составляла в среднем 0,75 ± 0,06 см и 1,26 ± 0,05 см соответственно ($p > 0,05$). Во всех суставах отмечались нормальная амплитуда отведения и отрицательный impingement-тест. Только у 6 пациентов 1 группы (15,8 %) и у 5 пациентов 2 группы (16,7 %) наблюдалось незначительное нарушение походки, не связанное с болевым синдромом, а у 4 пациентов 1 группы (10,5 %) и у 4 пациентов 2 группы (13,3 %) – слабоположительный симптом Duchenne-Trendelenburg ($p > 0,05$). Однако в 8 наблюдениях из 2 группы (21,1 %) с варусной деформацией шейки бедра, созданной во время операции для устранения подвывиха в суставе, отмечалась выраженная хромота и положительный симптом Duchenne-Trendelenburg. Относительное укорочение конечности на стороне деформации наблюдалось у всех этих детей и в среднем составляло 2,75 ± 0,25 см. Ограничение амплитуды движений бедра за счет отведения (в среднем 19,38 ± 1,58°), имевшее место во всех случаях, свидетельствовало о высоком стоянии большого вертела. Между тем, симптом Drehmann и impingement-тест у этих пациентов, как и у остальных 68, были отрицательными, и не определялось значительного ограничения амплитуды пассивной внутренней ротации бедра. В последующем пяти из этих 8 детей произведено низведение большого вертела, а 2 – вмешательства с целью уравнивания длины нижних конечностей.

Данные очередного клинического исследования 20 пациентов (по 10 детей из каждой группы) из числа 68 с отсутствием или незначительной выраженностью проявлений заболевания, проведенного через 6 лет после операции, в целом соответствовали данным предыдущих исследований. Однако у 2 пациентов в возрасте 19 и 20 лет со смещением эпифиза кзади-книзу (смещение кзади 54° и 63°) и уступообразным переходом передней поверхности шейки бедра в головку отмечались периодические боли в области пораженного сустава и положительный impingement-тест.

ВЫВОДЫ

1. Разработанный метод корригирующей (переднеротационной и ротационно-вальгизирующей) остеотомии бедра при ЮЭГБК исключает появление подвывиха в пораженном суставе не только при максимальной ротации проксимального фрагмента бедренной кости кпереди (45°), но и при сочетании максимальной ротации с увеличением ШДУ.

2. Новый метод корригирующей остеотомии бедра позволяет предотвратить образование штыкообразной деформации проксимального отдела бедренной кости

при необходимости значительного увеличения УАВ и уменьшить величину (либо полностью избежать) остаточного укорочения нижней конечности.

3. Разработанный метод корригирующей остеотомии бедра отличается относительной простотой в исполнении, а также меньшей продолжительностью и травматичностью в сравнении с ранее применявшимися модификациями рассматриваемого хирургического вмешательства, включающими отсечение большого вертела.

4. Новый метод корригирующей остеотомии бедра обеспечивает профилактику ФАИ при ЮЭГБК с типичными видами хронического смещения эпифиза (кзади-книзу и только кзади) у пациентов со смещением кзади от 31° до 45° при отсутствии уступообразного перехода передней поверхности шейки бедренной кости в головку.

ЛИТЕРАТУРА

1. Salvati E.A., Robinson J.H. Jr., O'Down T.J. Southwick osteotomy for severe chronic slipped capital femoral epiphysis: results and complications // J. Bone Joint Surg. Am. 1980. Vol. 62, No 4. P. 561-570.
2. Kartenbender K., Cordier W., Katthagen B.D. Long-term follow-up study after corrective Imhäuser osteotomy for severe slipped capital femoral epiphysis // J. Pediatr. Orthop. 2000. Vol. 20, No 6. P. 749-756.
3. Otani T., Kawaguchi Y. Trochanteric osteotomy for slipped capital femoral epiphysis; Three dimensional osteotomy based on flexion osteotomy planned with new technologies // Kokansetsu Kotsukirijutsu no Subete (Frontline of Hip Osteotomy) / Ed. I. Moritoshi. Tokyo: Medical View Co., Ltd. 2013. P. 263-275 (in Japanese).
4. Thawrani D.P., Feldman D.S., Sala D.A. Current practice in the management of slipped capital femoral epiphysis // J. Pediatr. Orthop. 2016. Vol. 36, No 3. P. e27-e37. DOI: 10.1097/BPO.0000000000000496.
5. Кречмар А.Н. Юношеский эпифизеолиз головки бедра (клинико-экспериментальное исследование): автореф. дис. … д-ра мед. наук. Л., 1982. 34 с.
6. Шкатула Ю.В. Этиология, патогенез, диагностика и принципы лечения юношеского эпифизеолиза головки бедренной кости (аналитический обзор литературы) // Вестник СумГУ. Серия «Медицина». 2007. № 2. С. 122-135. URL: http://essuir.sumdu.edu.ua/handle/123456789/2271 (дата обращения: 12.05.2018)
7. Shank C.F., Thiel E.J., Klingele K.E. Valgus slipped capital femoral epiphysis: prevalence, presentation, and treatment options // J. Pediatr. Orthop. 2010. Vol. 30, No 2. P. 140-146. DOI: 10.1097/BPO.0b013e3181d076b6.
8. Biomechanics of Slipped Capital Femoral Epiphysis: Evaluation of the Posterior Sloping Angle / J.M. Bellemore, E.C. Carpenter, N.Y. Yu, O. Birke, D.G. Little // J. Pediatr. Orthop. 2016. Vol. 36, No 6. P. 651-655. DOI: 10.1097/BPO.0000000000000512.
9. Continued growth of the hip after fixation of slipped capital femoral epiphysis using a single cannulated screw with a proximal threading / F. Sailhan, A. Courvoisier, O. Brunet, F. Chotel, J. Berard // J. Child. Orthop. 2011. Vol. 5, No 2. P. 83-88. DOI: 10.1007/s11832-010-0324-0.
10. Management of slipped capital femoral epiphysis: results of a survey of the members of the European Paediatric Orthopaedic Society / R.J. Sonnega, J.A. van der Sluijs, A.M. Wainwright, A. Roposch, F. Hefti // J. Child. Orthop. 2011. Vol. 5, No 6. P. 433-438. DOI: 10.1007/s11832-011-0375-x.
11. Slipped upper femoral epiphysis: Outcome after in situ fixation and capital realignment technique / S. Arora, V. Dutt, T. Palocaren, V. Madhuri // Indian J. Orthop. 2013. Vol. 47, No 3. P. 264-271. DOI: 10.4103/0019-5413.111492.
12. Continued Growth of the Femoral Neck Leads to Improved Remodeling After In Situ Fixation of Slipped Capital Femoral Epiphysis / J. Örtegren, L. Björklund-Sand, M. Engbom, C.J. Tiderius // J. Pediatr. Orthop. 2018. Vol. 38, No 3. P. 170-175. DOI: 10.1097/BPO.0000000000000797.
13. Osteotomy does not improve early outcome after slipped capital femoral epiphysis / M. Diab, S. Daluvoy, B.D. Snyder, J.R. Kasser // J. Pediatr. Orthop. B. 2006. Vol. 15, No 2. P. 87-92.
14. Arthroscopic treatment of femoroacetabular impingement secondary to paediatric hip disorders / V.M. Ilizaliturri Jr., J.M. Nossa-Barrera, E. Acosta-Rodriguez, J. Camacho-Galindo // J. Bone Joint Surg. Br. 2007. Vol. 89, No 8. P. 1025-1030. DOI: 10.1302/0301-620X.89B8.19152.
15. In situ pinning with arthroscopic osteoplasty for mild SCFE: A preliminary technical report / M. Leunig, K. Horowitz, H. Manner, R. Ganz // Clin. Orthop. Relat. Res. 2010. Vol. 468, No 12. P. 3160-3167. DOI: 10.1007/s11999-010-1408-3.
16. Минеев В.В. Хирургическое лечение тяжелых нестабильных форм юношеского эпифизеолиза головки бедренной кости: автореф. дис…. канд. мед. наук. Курган, 2012. 24 с.
17. The effect of femoral and acetabular version on clinical outcomes after arthroscopic femoroacetabular impingement surgery / P.D. Fabricant, K.G. Fields, S.A. Taylor, E. Magennis, A. Bedi, B.T. Kelly // J. Bone Joint Surg. Am. 2015. Vol. 97, No 7. P. 537-543. DOI: 10.2106/JBJS.N.00266.
18. Intraoperative monitoring of epiphyseal perfusion in slipped capital femoral epiphysis / T. Schrader, C.R. Jones, A.M. Kaufman, M.M. Herzog // J. Bone Joint Surg. Am. 2016. Vol. 98, No 12. P. 1030-1040. DOI: 10.2106/JBJS.15.01002.
19. Southwick W.O. Osteotomy through the lesser trochanter for slipped capital femoral epiphysis // J. Bone Joint Surg. Am. 1967. Vol. 49, No 5. P. 807-835.
20. Lowe H.G. Necrosis of articular cartilage after slipping of the capital femoral epiphysis. Report of six cases with recovery // J. Bone Joint Surg. Br. 1970. Vol. 52, No 1. P. 108-118.
21. Intertrochanteric corrective osteotomy for moderate and severe chronic slipped capital femoral epiphysis / K. Parsch, H. Zehender, T. Bühl, S. Weller // J. Pediatr. Orthop. B. 1999. Vol. 8, No 3. P. 223-230.
22. Yildirim Y., Bautista S., Davidson R.S. The effect of slip grade and chronicity on the development of femur avascular necrosis in surgically treated slipped capital femoral epiphyses // Acta Orthop. Traumatol. Turc. 2007. Vol. 41, No 2. P. 97-103.
23. Диагностика, хирургическое и восстановительное лечение юношеского эпифизеолиза головки бедренной кости у подростков : метод. рекомендации / МЗ РФ. С.-Петерб. НИ дет. ортопед. ин-т ; сост.: Е. С. Тихоненков, А. И. Краснов. СПб. : [б. и.], 1994. 39 с.
24. Mooney J.F. 3rd, Podeszwa D.A. The management of slipped capital femoral epiphysis // J. Bone Joint Surg. Br. 2005. Vol. 87, No 7. P. 1024. DOI: 10.1302/0301-620X.87B7.16660.
25. Планирование корригирующей остеотомии бедренной кости с использованием 3D - моделирования. Часть I / А.Г. Баиндурашвили, В.Е. Басков, А.В. Филиппова, П.И. Бортулёв, Д.Б. Барсуков, И.Ю. Поздникин, С.Ю. Волошин, Т.В. Баскаева, М.С. Познович // Ортопедия, травматология и восстановительная хирургия детского возраста. 2016. Т. 4, Вып. 3. С. 52-58. DOI: 10.17816/PTORS4352-58.
26. El-Mowafi H., El-Adl G., El-Lakkany M.R. Extracapsular base of neck osteotomy versus Southwick osteotomy in treatment of moderate to severe chronic slipped capital femoral epiphysis // J. Pediatr. Orthop. 2005. Vol. 25, No 2. P. 171-177.
27. Management outcome and the role of manipulation in slipped capital femoral epiphysis / S.S. Al-Nammari, S. Tibrewal, E.M. Britton, N.G. Farrar // J. Orthop. Surg. (Hong Kong). 2008. Vol. 16, No 1. P. 131. DOI: 10.1177/230949900801600134.
28. Thawrani D.P., Feldman D.S., Sala D.A. Current practice in the management of slipped capital femoral epiphysis // J. Pediatr. Orthop. 2016. Vol. 36, No 3. P. e27-e37. DOI: 10.1097/BPO.0000000000000496.
29. Планирование корригирующей остеотомии бедренной кости с использованием 3D - моделирования. Часть II / В.Е. Басков, А.Г. Баиндурашвили, А.В. Филиппова, Д.Б. Барсуков, А.И. Краснов, И.Ю. Поздникин, П.И. Бортулёв // Ортопедия, травматология и восстановительная хирургия детского возраста. 2017. Т. 5, Вып. 3. С. 74-79. doi: 10.17816/PTORS5374-79.
30. Способ корригирующей остеотомии бедра при юношеском эпифизеолизе головки бедренной кости: пат. 2604039 Рос. Федерация. № 2015118569/14; заявл. 18.05.2015; опубл. 10.12.2016, Бюл. № 31.
31. Clinical implications of anatomical wear characteristics in slipped capital femoral epiphysis and primary osteoarthritis / E. Abraham, M.H. Gonzalez, S. Pratap, F. Amirouche, P. Atluri, P. Simon // J. Pediatr. Orthop. 2007. Vol. 27, No 7. P. 788-795. DOI: 10.1097/BPO.0b013e3181558c94.
32. Slipped capital femoral epiphysis: an ultrastructural study before and after osteosynthesis / F. Falciglia, A.G. Aulisa, M. Giordano, R. Boldrini,

V. Guzzanti // Acta Orthop. 2010. Vol. 81, No 3. P. 331-336. DOI: 10.3109/17453674.2010.483987.
33. Wensaas A., Svenningsen S., Terjesen T. Long-term outcome of slipped capital femoral epiphysis: a 38-year follow-up of 66 patients // J. Child. Orthop. 2011. Vol. 5, No 2. P. 75-82. DOI: 10.1007/s11832-010-0308-0.
34. Планирование операций на проксимальном отделе бедренной кости / А.М. Соколовский, О.А. Соколовский, Р.К. Гольдман, А.Б. Деменцов // Медицинские новости. 2005. №10. С. 26-29. URL: http://www.mednovosti.by/journal.aspx?article=1043 (дата обращения: 06.07.16)
35. Femoral morphology due to impingement influences the range of motion in slipped capital femoral epiphysis / T.C. Mamisch, Y.J. Kim, J.A. Richolt, M.B.Millis, J. Kordelle // Clin. Orthop. Relat. Res. 2009. Vol. 467, No 3. P. 692-698. DOI: 10.1007/s11999-008-0477-z.
36. Slipped capital femoral epiphysis: relevant pathophysiological findings with open surgery / K. Ziebarth, M. Leunig, T. Slongo, Y.J. Kim, R. Ganz // Clin. Orthop. Relat. Res. 2013. Vol. 471, No 7. P. 2156-2162. DOI: 10.1007/s11999-013-2818-9.
37. The treatment of severe slipped capital femoral epiphysis via the Ganz surgical dislocation and anatomical reduction: a prospective study / S.S. Madan, A.P. Cooper, A.G. Davies, J.A. Fernandes // Bone Joint J. 2013. Vol. 95-B, No 3. P. 424-429. DOI: 10.1302/0301-620X.95B3.30113.
38. Leunig M., Ganz R. The evolution and concepts of joint-preserving surgery of the hip // Bone Joint J. 2014. Vol. 96-B, No 1. P. 5-18. DOI: 10.130 2/0301-620X.96B1.32823.

REFERENCES

1. Salvati E.A., Robinson J.H. Jr., O'Down T.J. Southwick osteotomy for severe chronic slipped capital femoral epiphysis: results and complications. *J. Bone Joint Surg. Am*., 1980, vol. 62, no. 4, pp. 561-570.
2. Kartenbender K., Cordier W., Katthagen B.D. Long-term follow-up study after corrective Imhäuser osteotomy for severe slipped capital femoral epiphysis. *J. Pediatr. Orthop*., 2000, vol. 20, no. 6, pp. 749-756.
3. Otani T., Kawaguchi Y. Trochanteric osteotomy for slipped capital femoral epiphysis; Three dimensional osteotomy based on flexion osteotomy planned with new technologies. In: Moritoshi I., ed. *Kokansetsu Kotsukirijutsu no Subete (Frontline of Hip Osteotomy)*. Tokyo, Medical View Co., Ltd., 2013, pp. 263-275 (in Japanese).
4. Thawrani D.P., Feldman D.S., Sala D.A. Current practice in the management of slipped capital femoral epiphysis. *J. Pediatr. Orthop*., 2016, vol. 36, no. 3, pp. e27-e37. DOI: 10.1097/BPO.0000000000000496.
5. Krechmar A.N. *Iunosheskii epifizeoliz golovki bedra (kliniko-eksperimentalnoe issledovanie)*. Avtoref. diss. dokt. med. nauk [Juvenile epiphyseolysis of the femoral head (clinical-and-experimental study).Synopsis. Dr. med. sci. diss.]. L., 1982, 34 p. (in Russian)
6. Shkatula Iu.V. Etiologiia, patogenez, diagnostika i printsipy lecheniia iunosheskogo epifizeoliza golovki bedrennoi kosti (analiticheskii obzor literatury) [Etiology, pathogenesis, diagnosis and principles of treatment of juvenile epiphyseolysis of the femoral head (analytical review of the literature)]. *Vestnik SumGU. Seriia «Meditsina»*, 2007, no. 2, pp. 122-135. (in Russian) Available at: http://essuir.sumdu.edu.ua/handle/123456789/2271 (accessed 12.05.2018)
7. Shank C.F., Thiel E.J., Klingele K.E. Valgus slipped capital femoral epiphysis: prevalence, presentation, and treatment options. *J. Pediatr. Orthop*., 2010, vol. 30, no. 2. P. 140-146. DOI: 10.1097/BPO.0b013e3181d076b6.
8. Bellemore J.M., Carpenter E.C., Yu N.Y., Birke O., Little D.G. Biomechanics of Slipped Capital Femoral Epiphysis: Evaluation of the Posterior Sloping Angle . *J. Pediatr. Orthop*., 2016, vol. 36, no. 6, pp. 651-655. DOI: 10.1097/BPO.0000000000000512.
9. Sailhan F., Courvoisier A., Brunet O., Chotel F., Berard J. Continued growth of the hip after fixation of slipped capital femoral epiphysis using a single cannulated screw with a proximal threading. *J. Child. Orthop*., 2011, vol. 5, no. 2, pp. 83-88. DOI: 10.1007/s11832-010-0324-0.
10. Sonnega R.J., Van der Sluijs J.A., Wainwright A.M., Roposch A., Hefti F. Management of slipped capital femoral epiphysis: results of a survey of the members of the European Paediatric Orthopaedic Society. *J. Child. Orthop*., 2011, vol. 5, no. 6, pp. 433-438. DOI: 10.1007/s11832-011-0375-x.
11. Arora S., Dutt V., Palocaren T., Madhuri V. Slipped upper femoral epiphysis: Outcome after in situ fixation and capital realignment technique. *Indian J. Orthop*., 2013, vol. 47, no. 3, pp. 264-271. DOI: 10.4103/0019-5413.111492.
12. Örtegren J., Björklund-Sand L., Engbom M., Tiderius C.J. Continued Growth of the Femoral Neck Leads to Improved Remodeling After In Situ Fixation of Slipped Capital Femoral Epiphysis. *J. Pediatr. Orthop*., 2018, vol. 38, no. 3, pp. 170-175. DOI: 10.1097/BPO.0000000000000797.
13. Diab M., Daluvoy S., Snyder B.D., Kasser J.R. Osteotomy does not improve early outcome after slipped capital femoral epiphysis. *J. Pediatr. Orthop*. B, 2006, vol. 15, no. 2, pp. 87-92.
14. Ilizaliturri V.M. Jr., Nossa-Barrera J.M., Acosta-Rodriguez E., Camacho-Galindo J. Arthroscopic treatment of femoroacetabular impingement secondary to paediatric hip disorders. *J. Bone Joint Surg. Br*., 2007, vol. 89, no. 8, pp. 1025-1030. DOI: 10.1302/0301-620X.89B8.19152.
15. Leunig M., Horowitz K., Manner H., Ganz R. In situ pinning with arthroscopic osteoplasty for mild SCFE: A preliminary technical report. *Clin. Orthop. Relat. Res*., 2010, vol. 468, no. 12, pp. 3160-3167. DOI: 10.1007/s11999-010-1408-3.
16. Mineev V.V. *Khirurgicheskoe lechenie tiazhelykh nestabilnykh form iunosheskogo epifizeoliza golovki bedrennoi kosti*. Avtoref. diss. kand. med. nauk [Surgical treatment of severe instable forms of juvenile epiphyseolysis of the femoral head. Synopsis. Cand. med. sci. diss.]. Kurgan, 2012, 24 p. (in Russian)
17. Fabricant P.D., Fields K.G., Taylor S.A., Magennis E., Bedi A., Kelly B.T. The effect of femoral and acetabular version on clinical outcomes after arthroscopic femoroacetabular impingement surgery. *J. Bone Joint Surg. Am*., 2015, vol. 97, no. 7, pp. 537-543. DOI: 10.2106/JBJS.N.00266.
18. Schrader T., Jones C.R., Kaufman A.M., Herzog M.M. Intraoperative monitoring of epiphyseal perfusion in slipped capital femoral epiphysis. *J. Bone Joint Surg. Am*., 2016, vol. 98, no. 12, pp. 1030-1040. DOI: 10.2106/JBJS.15.01002.
19. Southwick W.O. Osteotomy through the lesser trochanter for slipped capital femoral epiphysis. *J. Bone Joint Surg. Am*., 1967, vol. 49, no. 5, pp. 807-835.
20. Lowe H.G. Necrosis of articular cartilage after slipping of the capital femoral epiphysis. Report of six cases with recovery. *J. Bone Joint Surg. Br*., 1970, vol. 52, no. 1, pp. 108-118.
21. Parsch K., Zehender H., Bühl T., Weller S. Intertrochanteric corrective osteotomy for moderate and severe chronic slipped capital femoral epiphysis. *J. Pediatr. Orthop. B*, 1999, vol. 8, no. 3, pp. 223-230.
22. Yildirim Y., Bautista S., Davidson R.S. The effect of slip grade and chronicity on the development of femur avascular necrosis in surgically treated slipped capital femoral epiphyses. *Acta Orthop. Traumatol. Turc*., 2007, vol. 41, no. 2, pp. 97-103.
23. Tikhonenkov E.S., Krasnov A.I., comp. *Diagnostika, khirurgicheskoe i vosstanovitelnoe lechenie iunosheskogo epifizeoliza golovki bedrennoi kosti u podrostkov: metod. rekomendatsii* [Diagnosis, surgical and restorative treatment of juvenile epiphyseolysis of the femoral head in adolescents: technique manual]. *MZ RF S.-Peterb. NI Det. Ortoped. In-t* [St. Petersburg Scientific Research Pediatr. Orthopedic Institute of the RF Ministry of Health]. SPb., 1994, 39 p. (in Russian)
24. Mooney J.F. 3rd, Podeszwa D.A. The management of slipped capital femoral epiphysis. *J. Bone Joint Surg. Br*., 2005, vol. 87, no. 7, pp. 1024. DOI: 10.1302/0301-620X.87B7.16660.
25. Baindurashvili A.G., Baskov V.E., Filippova A.V., Bortulev P.I., Barsukov D.B., Pozdnikin I.Iu., Voloshin S.Iu., Baskaeva T.V., Poznovich M.S. Planirovanie korrigiruiushchei osteotomii bedrennoi kosti s ispolzovaniem 3D-modelirovaniia. Chast I [Planning correcting osteotomy of the femur using 3D-modeling. Part I]. *Ortopediia, Travmatologiia i Vosstanovitelnaia Khirurgiia Detskogo Vozrasta*, 2016, vol. 4, no. 3, pp. 52-58. (in Russian) DOI: 10.17816/PTORS4352-58.
26. El-Mowafi H., El-Adl G., El-Lakkany M.R. Extracapsular base of neck osteotomy versus Southwick osteotomy in treatment of moderate to severe chronic slipped capital femoral epiphysis. *J. Pediatr. Orthop*., 2005, vol. 25, no. 2, pp. 171-177.
27. Al-Nammari S.S., Tibrewal S., Britton E.M., Farrar N.G. Management outcome and the role of manipulation in slipped capital femoral epiphysis. *J. Orthop. Surg*. (Hong Kong), 2008, vol. 16, no. 1, pp. 131. DOI: 10.1177/230949900801600134.
28. Thawrani D.P., Feldman D.S., Sala D.A. Current practice in the management of slipped capital femoral epiphysis. *J. Pediatr. Orthop*., 2016, vol. 36, no. 3, pp. e27-e37. DOI: 10.1097/BPO.0000000000000496.

29. Baskov V.E., Baindurashvili A.G., Filippova A.V., Barsukov D.B., Krasnov A.I., Pozdnikin I.Iu., Bortulev P.I. Planirovanie korrigiruiushchei osteotomii bedrennoi kosti s ispolzovaniem 3D-modelirovaniia. Chast II [Planning correcting osteotomy of the femur using 3D-modeling. Part II]. *Ortopediia, Travmatologiia i Vosstanovitelnaia Khirurgiia Detskogo Vozrasta*, 2017, vol. 5, no. 3, pp. 74-79. (in Russian) DOI: 10.17816/PTORS5374-79.
30. Pozdnikin I.Iu., Barsukov D.B. *Sposob korrigiruiushchei osteotomii bedra pri iunosheskom epifizeolize golovki bedrennoi kosti* [The technique of correcting femoral osteotomy for juvenile epiphyseolysis of the femoral head]. Patent RF, no. 2604039, 2016. (in Russian)
31. Abraham E., Gonzalez M.H., Pratap S., Amirouche F., Atluri P., Simon P. Clinical implications of anatomical wear characteristics in slipped capital femoral epiphysis and primary osteoarthritis. *J. Pediatr. Orthop.*, 2007, vol. 27, no. 7, pp. 788-795. DOI: 10.1097/BPO.0b013e3181558c94.
32. Falciglia F., Aulisa A.G., Giordano M., Boldrini R., Guzzanti V. Slipped capital femoral epiphysis: an ultrastructural study before and after osteosynthesis. *Acta Orthop.*, 2010, vol. 81, no. 3, pp. 331-336. DOI: 10.3109/17453674.2010.483987.
33. Wensaas A., Svenningsen S., Terjesen T. Long-term outcome of slipped capital femoral epiphysis: a 38-year follow-up of 66 patients. *J. Child. Orthop.*, 2011, vol. 5, no. 2, pp. 75-82. DOI: 10.1007/s11832-010-0308-0.
34. Sokolovskii A.M., Sokolovskii O.A., Goldman R.K., Dementsov A.B. Planirovanie operatsii na proksimalnom otdele bedrennoi kosti [Planning the surgery of proximal femur]. *Meditsinskie Novosti*, 2005, no. 10, pp. 26-29. (in Russian) Available at: http://www.mednovosti.by/journal.aspx?article=1043 (accessed 06.07.16)
35. Mamisch T.C., Kim Y.J., Richolt J.A., Millis M.B., Kordelle J. Femoral morphology due to impingement influences the range of motion in slipped capital femoral epiphysis. *Clin. Orthop. Relat. Res.*, 2009, vol. 467, no. 3, pp. 692-698. DOI: 10.1007/s11999-008-0477-z.
36. Ziebarth K., Leunig M., Slongo T., Kim Y.J., Ganz R. Slipped capital femoral epiphysis: relevant pathophysiological findings with open surgery. *Clin. Orthop. Relat. Res.*, 2013, vol. 471, no. 7, pp. 2156-2162. DOI: 10.1007/s11999-013-2818-9.
37. Madan S.S., Cooper A.P., Davies A.G., Fernandes J.A. The treatment of severe slipped capital femoral epiphysis via the Ganz surgical dislocation and anatomical reduction: a prospective study. *Bone Joint J.*, 2013, vol. 95-B, no. 3, pp. 424-429. DOI: 10.1302/0301-620X.95B3.30113.
38. Leunig M., Ganz R. The evolution and concepts of joint-preserving surgery of the hip. *Bone Joint J.*, 2014, vol. 96-B, no. 1, pp. 5-18. DOI: 10.1302/0301-620X.96B1.32823.

Рукопись поступила 04.09.2018

Сведения об авторах:

1. Барсуков Дмитрий Борисович, к. м. н.,
   ФГБУ «НИДОИ им. Г.И. Турнера» Минздрава России,
   г. Санкт-Петербург, Россия,
   Email: dbbarsukov@gmail.com
2. Баиндурашвили Алексей Георгиевич, д. м. н., профессор, академик РАН,
   ФГБУ «НИДОИ им. Г.И. Турнера» Минздрава России,
   г. Санкт-Петербург, Россия,
   Email: turner01@mail.ru
3. Поздникин Иван Юрьевич, к. м. н.,
   ФГБУ «НИДОИ им. Г.И. Турнера» Минздрава России,
   г. Санкт-Петербург, Россия,
   Email:pozdnikin@gmail.com
4. Басков Владимир Евгеньевич, к. м. н.,
   ФГБУ «НИДОИ им. Г.И. Турнера» Минздрава России,
   г. Санкт-Петербург, Россия,
   Email: dr.baskov@mail.ru
5. Краснов Андрей Иванович, к. м. н.,
   ФГБУ «НИДОИ им. Г.И. Турнера» Минздрава России,
   г. Санкт-Петербург, Россия,
   Email: turner02@mail.ru
6. Бортулев Павел Игоревич,
   ФГБУ «НИДОИ им. Г.И. Турнера» Минздрава России,
   г. Санкт-Петербург, Россия,
   Email: pavel.bortulev@yandex.ru

Information about the authors:

1. Dmitry B. Barsukov, M.D., Ph.D.,
   The Turner Scientific and Research Institute for Children's Orthopedics, Saint Petersburg, Russian Federation,
   Email: dbbarsukov@gmail.com
2. Alexey G. Baindurashvili, M.D., Ph.D., Professor, Academician of RAS,
   The Turner Scientific and Research Institute for Children's Orthopedics, Saint Petersburg, Russian Federation,
   Email: turner01@mail.ru
3. Ivan Yu. Pozdnikin, M.D., Ph.D.,
   The Turner Scientific and Research Institute for Children's Orthopedics, Saint Petersburg, Russian Federation,
   Email:pozdnikin@gmail.com
4. Vladimir E. Baskov, M.D., Ph.D.,
   The Turner Scientific and Research Institute for Children's Orthopedics, Saint Petersburg, Russian Federation,
   Email: dr.baskov@mail.ru
5. Andrey I. Krasnov, M.D., Ph.D.,
   The Turner Scientific and Research Institute for Children's Ort hopedics, Saint Petersburg, Russian Federation,
   Email: turner02@mail.ru
6. Pavel I. Bortulev, M.D.,
   The Turner Scientific and Research Institute for Children's Orthopedics, Saint Petersburg, Russian Federation,
   Email: pavel.bortulev@yandex.ru