© Группа авторов, 2018

УДК 616.711.6-001.6-044.342-089.227.84

DOI 10.18019/1028-4427-2018-24-2-221-228

# *Особенности хирургической тактики при лечении больных с поясничным дегенеративным спондилолистезом*

**В.В. Хоминец, К.А. Надулич, Е.Б. Нагорный, А.Л. Кудяшев, А.В. Теремшонок**

Федеральное государственное бюджетное военное образовательное учреждение высшего образования «Военно-медицинская академия имени С.М. Кирова» Министерства обороны Российской Федерации, г. Санкт-Петербург, Россия

# *Special aspects of surgical tactics in treatment of patients with lumbar degenerative spondylolisthesis*

**V.V. Khominets, K.A. Nadulich, E.B. Nagorny, A. L. Kudyashev, A.V. Teremshonok**

Kirov Military Medical Academy, Saint Petersburg, Russian Federation

**Цель**. Провести сравнительный анализ эффективности хирургического лечения больных с дегенеративным спондилолистезом I степени с применением ригидной транспедикулярной и динамической интерламинарной фиксации. **Материалы и методы**. Проведен анализ хирургического лечения больных с дегенеративным спондилолистезом L4 позвонка I степени. Критериями включения в исследование были спондилолистез L4 позвонка до 5 мм; трансляционное смещение ≤ 3 мм; сегментарный кифоз на уровне L4–L5 ≤ 17 градусов, локальный сколиоз ≤ 10 градусов, отсутствие тяжелого остеопороза (Т-критерий при денситометрии выше –2,5). Больным I группы (n = 24) выполняли декомпрессию и динамическую стабилизацию позвоночника имплантатами «Coflex», «Interfix». Во II группу вошли 20 пациентов, которые были оперированы с применением транспедикулярной фиксации и заднебокового спондилодеза. Всем больным выполняли стандартную и функциональную спондилографию, МРТ. Оценку дегенеративных изменений смежных межпозвонковых дисков проводили по модифицированной классификации Pfirrmann. Измеряли величину смещения тела L4 позвонка и поясничного лордоза, величину смещения при сгибании/разгибании, высоту межпозвонкового диска и сегментарный угол L4–L5. **Результаты**. Значения индекса ODI были незначительно ниже в группе больных с динамической фиксацией. Интенсивность боли в ноге и спине в контрольные сроки после операции была сопоставима. У больных I группы синдром смежного сегмента развивался гораздо реже и не превышал 5 стадию (по Pfirrmann). Величина поясничного лордоза изменялась незначительно в обеих группах больных. Преимуществами динамической интерламинарной фиксации являются снижение операционной травмы и кровопотери, уменьшение времени оперативного вмешательства, снижение риска осложнений и перегрузки смежного уровня. **Заключение**. Использование методики интерламинарной фиксации при лечении больных с дегенеративным спондилолистезом I степени при соблюдении определенных условий отбора пациентов имеет преимущества перед ригидной транспедикулярной фиксацией. Однако расширение показаний к использованию таких фиксаторов при лечении больных рассматриваемой категории требует дальнейшего изучения.
**Ключевые слова**: спондилолистез, спондилодез, динамическая фиксация, транспедикулярная фиксация

**Purpose** Carry out a comparative study of the effectiveness of surgical treatment of patients with grade I degenerative spondylolisthesis treated with rigid transpedicular and dynamic interlaminar fixation. **Material and methods** Surgical treatment of patients with grade I degenerative spondylolisthesis at L4 vertebra was reviewed. The inclusion criteria were as follows, L4 spondylolisthesis measuring up to 5 mm; translation of ≤ 3 mm; L4-L5 segmental kyphosis of ≤ 17 degrees, local scoliosis of ≤ 10 degrees, absence of severe osteoporosis (T-score of > – 2.5). Decompression and dynamic stabilization of the spine was produced in group I (n = 24) with Coflex and Interfix implants. Group II included 20 patients who underwent transpedicular fixation and posterolateral spondylodesis. Standard and functional spondylography, MRI were performed for all the cases. Modified Pfirrmann grading system was used to assess intervertebral disk degeneration. L4 vertebral slippage and lumbar lordosis, intervertebral disc height, L4-L5 angle, translation at lumbar flexion/extension were measured. **Results** Oswestry Disability Index (ODI) score was insignificantly lower in the group of dynamic fixation. Pain intensity in the leg and the spine was comparable at follow-up. Adjacent segment syndrome was not common in group I and graded not more than Pfirrmann V. Both groups showed slight changes in lumbar lordosis. Advantages of dynamic interlaminar fixation included decrease in surgical trauma, blood loss and surgical time, and lower risk of complications avoiding overstress to adjacent level. **Conclusion** The use of interlaminar fixation for selective patients with grade I degenerative spondylolisthesis showed advantages over rigid transpedicular fixation. However, further research is needed for extended indications to the fixators to be used for this cohort of patients.
**Keywords**: spondylolisthesis, spondylodesis, dynamic fixation, transpedicular fixation

## ВВЕДЕНИЕ

К дегенеративному спондилолистезу относят вариант смещения позвонка с интактной межсуставной частью дужки на фоне дегенеративных изменений нижележащего межпозвонкового диска. Преимущественно дегенеративным спондилолистезом страдают больные в возрасте старше 50-60 лет. Исследования показали, что это состояние встречается наиболее часто у женщин, а также в основном на уровне L4 позвонка [1, 2].

Основным элементом операции при дегенеративном спондилолистезе является декомпрессия нервно-сосудистых элементов, находящихся в позвоночном канале, и заднебоковой (межпоперечный) спондилодез. Ретроспективный анализ большого количества клинических наблюдений показал, что ближайшие результаты лечения больных с дегенеративным спондилолистезом после изолированной задней декомпрессии и ее сочетании с транспедикулярной фиксацией вполне сопоставимы. Однако оценка результатов лечения в сроки от 3 до 5 лет после хирургического вмешательства в большинстве исследований обнаруживает преимущества стабилизирующих операций [1, 2, 3, 4]. Низкое качество костной ткани и значительная коррекция смещенного позвонка предрас-

Хоминец В.В., Надулич К.А., Нагорный Е.Б., Кудяшев А.Л., Теремшонок А.В. Особенности хирургической тактики при лечении больных с поясничным дегенеративным спондилолистезом // Гений ортопедии. 2018. Т. 24. № 2. С. 221-228. DOI 10.18019/1028-4427-2018-24-2-221-228

полагают к дополнительному выполнению переднего межтелового спондилодеза [5].

Несмотря на очевидные преимущества жесткой фиксации позвоночника при лечении дегенеративного спондилолистеза, имеются недостатки, характерные для данного метода в целом. Среди них выделяют увеличение травматичности традиционного хирургического вмешательства, связанное со значительным отслоением мышц спины при установке транспедикулярной системы, а также возрастание нагрузки на смежные позвоночно-двигательные сегменты (ПДС), преимущественно верхний.

В последнее десятилетие многие авторы отмечают перспективность использования динамических стабилизаторов при хирургическом лечении дегенеративного спондилолистеза в качестве основного фиксатора ПДС после прецизионного декомпрессионного пособия [6, 7]. Данный интерес обусловлен тем, что динамические интраламинарные фиксаторы лишены недостатков, присущих ригидным системам. Их установка достаточно проста и не требует значительного скелетирования мышц спины, что реально снижает травматичность и время операции. Кроме того, за счет сохранения амплитуды движений в оперированном сегменте уменьшается нагрузка на смежные ПДС и, следовательно, количество клинически значимых случаев «болезни смежного уровня» [8].

**Цель исследования** – провести сравнительный анализ эффективности хирургического лечения больных с дегенеративным спондилолистезом I степени с применением ригидной транспедикулярной и динамической интерламинарной фиксации (ДИФ).

## МАТЕРИАЛЫ И МЕТОДЫ

Авторами проведен проспективный анализ хирургического лечения 24 больных (I группа), оперированных в 2009-2013 гг. по поводу дегенеративного спондилолистеза L4 позвонка I степени (по классификации Мейердинга), который сопровождался дегенеративным стенозом позвоночного канала и неврологическими нарушениями в виде синдрома нейрогенной перемежающейся хромоты и (или) радикулопатии. Всем больным выполнили декомпрессию по методике «port-hole» и заднюю интерламинарную динамическую стабилизацию позвоночника. Критериями включения в исследование являлись спондилолистез L4 позвонка до 5 мм; трансляционное смещение на функциональных рентгенограммах не более 3 мм; сегментарный кифоз на уровне L4–L5 не более 17 градусов, локальный сколиоз до 10 градусов, отсутствие тяжелого остеопороза (Т-критерий при денситометрии выше –2,5). В группу сравнения (II группа) вошли 20 пациентов, которые были оперированы ранее в 2005–2009 гг. по поводу дегенеративного спондилолистеза с применением ТПФ и заднебокового спондилодеза и соответствовали приведенным выше критериям отбора.

Всем больным до и после операции, а также через 3 года выполняли рентгенографию в стандартных проекциях, функциональную рентгенографию (сгибание, разгибание), МРТ. Измеряли величину смещения тела позвонка и поясничного лордоза, высоту межпозвонкового диска L4–L5, величину смещения L4 при сгибании/разгибании.

Признаки дегенеративного стеноза позвоночного канала, неврологические нарушения, а также боль в спине различной интенсивности имели все больные обеих групп.

Оценку дегенеративных изменений смежных межпозвонковых дисков на основании МРТ проводили по модифицированной классификации Pfirrmann [9]. До операции 2 больных (8,3 %) I группы и 3 больных (15 %) второй группы имели начальные дегенеративные изменения смежных межпозвонковых дисков (Pfirrmann 2–5 стадии).

В I и II группах средний возраст больных составил 61,4 ± 9,4 и 63,0 ± 8,0 лет; степень смещения L4 позвонка – 7,3 % и 8,6 % соответственно. Перед операцией у больных I и II групп величина поясничного лордоза составила 40,7° (30,2–48,2°) и 38,7° (28,2–50,1°); значения ODI – 62,3 ± 15,8 и 61,7 ± 17,8; уровень боли по VAS «в спине» – 7,2 ± 3,0 и 6,9 ± 2,9; уровень боли «в ноге» – 6,7 ± 1,2 и 7,1 ± 1,7 соответственно.

## РЕЗУЛЬТАТЫ

Результаты хирургического лечения были оценены сразу после операции и в сроки до 3 лет. Для оценки функциональных результатов лечения был использован Oswestry Disability Index (ODI), интенсивность болевого синдрома «в спине» и «в ноге» оценивали по шкале VAS [10, 11].

В указанные периоды показатели значений индекса ODI были незначительно ниже в группе больных с динамической фиксацией и составили 26,5 ± 14 и 19,3 ± 14,4; во II группе – 35,8 ± 16,6 и 27,3 ± 18,7. В обеих группах интенсивность боли в ноге и спине в контрольные сроки была сопоставима: в I группе – 1,7 ± 1,4 и 1,9 ± 3,4; 1,8 ± 1,4 и 2,0±1,2, во II группе – 2,0 ± 1,1 и 2,8 ± 1,8, а также 1,9 ± 1,2 и 2,1 ± 1,6 соответственно.

Распределение больных по основным клиническим, рентгенологическим характеристикам и виду выполненной операции представлено в таблице 1.

У 2 больных I группы (8,3 %) в отдаленные сроки после операции было отмечено формирование спонтанного костного блока на уровне смещения, во II группе – у 7 (35 %) прооперированных. Следует отметить, что у этих пациентов не было отмечено значимого сужения межпозвонковых отверстий с компрессией нервных корешков.

Через 1 год дегенеративные изменения вышележащего межпозвонкового диска были отмечены у 4-х больных II группы (20 %), через 3 года – у 10 больных (50 %), у троих из которых – 7–9 стадии. Двоим пациентам была выполнена повторная операция на смежном уровне. У больных I группы синдром смежного сегмента развивался гораздо реже: у 2 (8,3 %) через 1 год наблюдений, у 4 (16,6 %) - через 3 года, причем степень дегенеративных изменений не превышала 5 стадию.

Величина поясничного лордоза изменялась незначительно в обеих группах больных на протяжении всего срока наблюдения: в I группе – 37,2° (28,7–46,3°) и 39,4° (30,4–48,5°), во II группе – 42,5° (32,3–48,2°) и 40,7° (31,2–49,5°). Моносегментарная ТПФ не позволяла значимо изменять поясничный профиль, в то же время незначительное уменьшение величины поясничного лордоза в результате установки динамического фиксатора со временем компенсировалось за счет смежных сегментов.

Таблица 1

Распределение больных по основным клинико-рентгенологическим характеристикам и виду выполненной операции

| Параметры | Группа I (n=24), ДИФ (Non fusion) | Группа II (n=20), ТРПФ (Fusion) |
|---|---|---|
| Муж. | 10 | 7 |
| Жен. | 14 | 13 |
| Возраст, годы | 61,4 ± 9,4 | 63,0 ± 8,0 |
| *Степень смещения, %* | | |
| Перед операцией | 7,3 % (5–14) | 8,6 % (6,1–15) |
| После операции | 7,3 % (5–14) | 1,2 % (0–12) |
| Через 3 года | 8,5 % (7–21) | 2,3 % (0–15) |
| *Трансляционное смещение, мм* | | |
| Перед операцией | 1,9 ± 1,0 | 2,2 ± 0,4 |
| После операции | 2,0 | 0 |
| Через 3 года | 2,1±1,4 | 0 |
| *Динамический сегментарный угол L4-L5, °* | | |
| Перед операцией | 7,4 ± 2,7 | 6,5 ± 3,8 |
| После операции | 1,6 ± 1,1 | 0 |
| Через 3 года | 1,8 ± 0,9 | 0 |
| *Величина поясничного лордоза, °* | | |
| Перед операцией | 40,7° (30,2–48,2) | 38,7° (28,2–50,1) |
| После операции | 37,2° (28,7–46,3) | 42,5° (32,3–48,2) |
| Через 3 года | 39,4° (30,4–48,5) | 40,7° (31,2–49,5) |
| *Боль в спине (0–10 graphic rating scale)* | | |
| Перед операцией | 7,2 ± 3,0 (65 %) | 6,9 ± 2,9 (72 %) |
| После операции | 1,7 ± 1,4 | 2,0 ± 1,1 |
| Через 3 года | 1,9 ± 3,4 | 2,8 ± 1,8 |
| *Боль в ноге (0–10 graphic rating scale)* | | |
| Перед операцией | 6,7 ± 1,2 | 7,1 ± 1,7 |
| После операции | 1,8 ± 1,4 | 1,9 ± 1,2 |
| Через 3 года | 2,0 ± 1,2 | 2,1 ± 1,6 |
| *Oswestry Disability Index* | | |
| Перед операцией | 62,3 ± 15,8 | 61,7 ± 17,8 |
| После операции | 26,5 ± 14,3 | 35,8 ± 16,6 |
| Через 3 года | 19,3 ± 14,4 | 27,3 ± 18,7 |

В результате операции у большинства больных II группы смещение L4 позвонка было устранено. В I группе степень спондилолистеза после операции не изменилась, а через 3 года увеличилась незначительно (до 8,5 %).

Время операции у больных I группы, в среднем, составило 120 мин., объем интраоперационной кровопотери – 150 мл, у пациентов II группы – 150 мин. и 200 мл соответственно.

Осложнений не было. В группе больных с динамической фиксацией переломов остистых отростков также отмечено не было.

## ОБСУЖДЕНИЕ

Несмотря на неослабевающий интерес к динамической стабилизации как самостоятельному методу фиксации при лечении дегенеративного спондилолистеза, в современной литературе отсутствует однозначное мнение об ее эффективности [12]. Более того, некоторые авторы указывают на высокую частоту (до 58 %) неудовлетворительных исходов после операций с использованием динамических межостистых стабилизаторов. Однако анализ материалов этих статей свидетельствует о том, что при отборе пациентов для применения данной методики не учитывалась исходная сегментарная нестабильность, не выполняли открытую декомпрессию, а степень смещения позвонков в ряде случаев превышала 25 % [13]. Ряд авторов в своих публикациях утверждает, что интерламинарная стабилизация в комбинации с открытой декомпрессией является приемлемой альтернативой транспедикулярной фиксации (ТПФ) при лечении пациентов со стенозом позвоночного канала, в т.ч. с дегенеративным спондилолистезом, не превышающим I степень [14, 15]. Пятилетние результаты наблюдения пациентов показали, что интерламинарный имплантат поддерживает движения в позвоночно-двигательном сегменте, сохраняет высоту межпозвонковых отверстий, способствует значительному уменьшению болевого синдрома как в ногах, так и в спине [14, 16, 17].

На положительные результаты хирургического лечения, как представляется, влияет и тип используемого фиксатора. В отличие от межостистых стабилизаторов «DIAM», «X-STOP», интерламинарные имплантаты изготовлены из металла, что обеспечивает больший фиксирующий эффект. По данным Postacchini F. с соавт. (2016), применение современных ригидных имплантов ILIF (Interlaminar Lumbar Instrumented Fusion) в сочетании с костной аутопластикой при дегенеративном спондилолистезе позволяет добиваться формирования межостистого спондилодеза в 84 % случаев [16].

Проведенная нами оценка результатов хирургического лечения с использованием ригидной (ТПФ) и динамической фиксации ПДС при дегенеративном спондилолистезе продемонстрировала возможность применения технологии динамической интерламинарной фиксации у пациентов рассматриваемого профиля. Однако необходимо обсудить ряд параметров, которые характеризуют состояние позвоночника при дегенеративном спондилолистезе и могут влиять на выбор хирургической технологии.

**Параметр «высота межпозвонкового диска»**. Анализ литературы показывает, что сохранение высоты межпозвонкового диска (больше 50 %) является показанием к ТПФ для профилактики нарастания спондилолистеза [2]. В то же время следует учитывать, что потенциал соскальзывания тела позвонка определяется стабильностью ПДС в целом, включая состояние заднего опорно-связочного комплекса. Нередко гипертрофированные фасетки дугоотростчатых суставов, находящиеся в состоянии фиброзного анкилоза, обеспечивают достаточную сегментарную стабильность, несмотря на относительно высокий межпозвонковый диск. Именно с таким состоянием ПДС при дегенеративном спондилолистезе чаще имеют дело хирурги, поскольку основным показанием к оперативному лечению данной патологии является сужение позвоночного канала, обусловленное, в первую очередь, гипертрофией фасеточных суставов. По мнению многих авторов, только оценка патологической подвижности в пораженном ПДС при помощи функциональной рентгенографии или МРТ позволяет оценить стабильность и вероятность прогрессирования спондилолистеза [18]. При выборе метода стабилизации позвоночника также необходимо принимать во внимание то, что современные локальные методики декомпрессии, например, «port-hole technique» в подавляющем большинстве случаев (при горизонтальной ориентации суставных фасеток) сохраняют стабильность оперированного сегмента на уровне, близком к дооперационному [19]. Учитывая вышесказанное, при предоперационном планировании мы рассматривали параметр высоты межпозвонкового диска, как правило, в аспекте возможности использования динамического стабилизатора.

Сохранение высоты межпозвонкового диска 50 % и более от исходной при отсутствии признаков сегментарной нестабильности на функциональных рентгенограммах служило показанием к применению данных имплантатов [6]. Клиническое наблюдение с применением вышеописанной хирургической тактики с хорошим клиническим эффектом через 4 года после операции представлено на рисунке 1.

**Параметр «кифоз»**. Наличие «истинного» кифоза на уровне дегенеративного антелистеза приводит к нарушению сагиттального баланса позвоночника, изменяет его биомеханику и, как правило, свидетельствует о нестабильном характере смещения. Использование межостистых динамических стабилизаторов в такой ситуации нецелесообразно, так как их установка неизбежно приводит к нарастанию локальной кифотической деформации [2]. В данном случае метод ТПФ позвоночника абсолютно показан и безальтернативен.

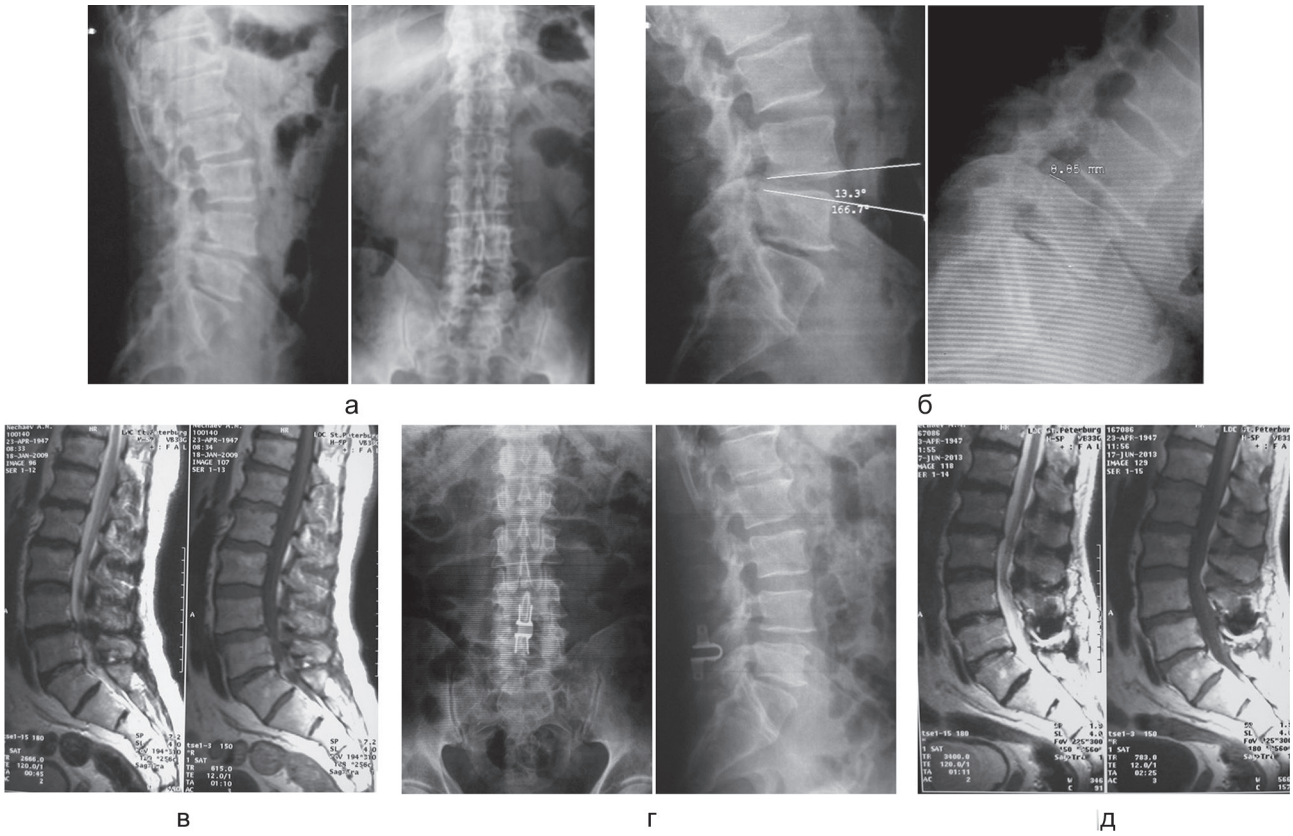


Рис. 1. Рентгенограммы и МРТ позвоночника больного Н., 62 лет, со стенозом позвоночного канала на уровне L4–L5, дегенеративным спондилолистезом L4 позвонка I степени: а – стандартные рентгенограммы в прямой и боковой проекции до опеации; б – функциональная рентгенография; в – МРТ поясничного отдела перед операцией; г – стандартные рентгенограммы поясничного отдела позвоночника после операции; д – МРТ поясничного отдела через 4 года после операции

**Параметр «дегенеративный сколиоз»**. Выбор метода фиксации позвоночника при сочетании дегенеративного антелистеза и сколиоза, помимо анатомо-функциональных характеристик самого спондилолистеза, зависит от степени сколиоза и наличия нарушений фронтального баланса туловища. Если на фоне стабильного спондилолистеза I степени величина локальной сколиотической деформации не превышает 8 градусов, отсутствуют латеролистез тела вышележащего позвонка и нарушения фронтального баланса, то в таком случае допустимо использование динамических фиксаторов для стабилизации пораженного сегмента позвоночника. В случае локального дегенеративного сколиоза (I–II степени), сопровождающегося незначительными нарушениями фронтального баланса туловища и латеролистезами, не превышающими 2 мм, необходимо использовать ТПФ. Наличие дегенеративного сколиоза III степени и более делает данную патологию основной в определении тактики хирургического лечения таких больных.

**Сегментарная нестабильность**. Избыточная патологическая сегментарная подвижность при дегенеративном спондилолистезе является безусловным показанием к выполнению стабилизации позвоночника. С этим утверждением согласно большинство хирургов-вертебрологов [2]. Истинная (трансляционная) нестабильность, характеризующаяся смещением вышележащего позвонка кпереди на 4–5 мм при функциональных пробах, вызывает стойкую боль в спине, приводит к нарушению сагиттального баланса туловища, создает значительный риск прогрессирования спондилолистеза в послеоперационном периоде. Несомненно, для восстановления стабильности пораженного ПДС в таких случаях необходимо выполнять ТПФ позвоночника. В то же время менее выраженные нарушения подвижности в позвоночном сегменте в виде так называемой «гипермобильности» возможно устранить при помощи систем динамической стабилизации позвоночника. На функциональных рентгенограммах признаком гипермобильности является значительное увеличение (при разгибании) или уменьшение (при сгибании) угла между смежными замыкательными пластинками в исследуемом сегменте. Суммарно разница величины углов во время сгибания и разгибания по сравнению с нейтральным положением при гипермобильности превышает 10 градусов. Болевой вертеброгенный синдром в этом случае имеет незначительную интенсивность.

Актуальность применения динамических фиксаторов возрастает, когда гипермобильность выявляют не только на уровне спондилолистеза, но и на соседних с ним уровнях. Использование короткосегментарной ригидной фиксации в данной ситуации приводит к быстрому прогрессированию дегенеративного процесса в смежных ПДС, нередко с формированием нестабильности и стеноза позвоночного канала.

**Степень смещения позвонка**. Смещение позвонка при дегенеративном спондилолистезе на стандартных рентгенограммах редко превышает I степень. Использование межостистых фиксаторов при стабильных дегенеративных спондилолистезах со смещением до 5 мм не приводит к увеличению величины соскальзывания и нарушению сагиттального профиля позвоночника, что подтверждается результатами нашего исследования. В случаях более выраженных спондилолистезов, как правило, на фоне сегментарной нестабильности нередко возникает сагиттальная ротация смещенного позвонка. Выполнение межостистой дистракции в такой ситуации неизбежно приведет к усилению локального кифоза. Соответственно, оптимальным вариантом стабилизации позвоночника при смещениях более 5 мм является ТПФ.

**Состояние смежных ПДС**. Оценка состояния смежных позвоночных сегментов является важным фактором планирования хирургического вмешательства для достижения долговременного результата лечения. Анализ научной литературы последних 10 лет свидетельствует о том, что у 15–20 % больных, оперированных по поводу дегенеративных заболеваний позвоночника с использованием ТПФ, в течение нескольких лет после хирургического вмешательства развивается «болезнь смежного уровня». Данное патологическое состояние характеризуется быстрым возникновением или прогрессированием дегенеративного процесса в соседних с фиксированным транспедикулярной системой сегментах. Результаты обследования пациентов демонстрируют снижение высоты межпозвонкового диска, сегментарную нестабильность (гипермобильность), сужение позвоночного канала. Клинические проявления ограничиваются болью в спине различной интенсивности, а при неблагоприятном течении дегенеративного процесса к ней присоединяются неврологические нарушения [20].

Рецидив боли в поясничной области после успешных стабилизирующих операций по поводу дегенеративно-дистрофического заболевания позвоночника, как правило, обусловлен быстро прогрессирующими дегенеративными изменениями на смежном уровне и существенно снижает долгосрочный результат лечения. Установка динамического стабилизатора снижает нагрузку на соседние сегменты, уменьшая интенсивность дегенеративного процесса на смежных уровнях.

В тех случаях, когда смежный ПДС исходно имеет умеренные МРТ-признаки дегенеративных изменений и гипермобилен, возникают показания к его динамической стабилизации, независимо от метода фиксации «первичного» уровня. Наличие трансляционной нестабильности на смежном уровне требует применения ТПФ. Рентгенограммы пациента с использованием такой тактики лечения представлены на рисунке 2. Сроки наблюдения составили 3 года, отмечен стойкий хороший результат лечения.

**Состояние костной ткани**. Выраженный остеопороз является противопоказанием к имплантации динамических стабилизаторов из-за высокого риска перелома остистых отростков. В такой ситуации для достижения долговременной и надежной фиксации пораженного сегмента следует выбирать один из методов: ТПФ с усилением костным цементом и заднебоковым спондилодезом или ТПФ с «циркулярным» спондилодезом.

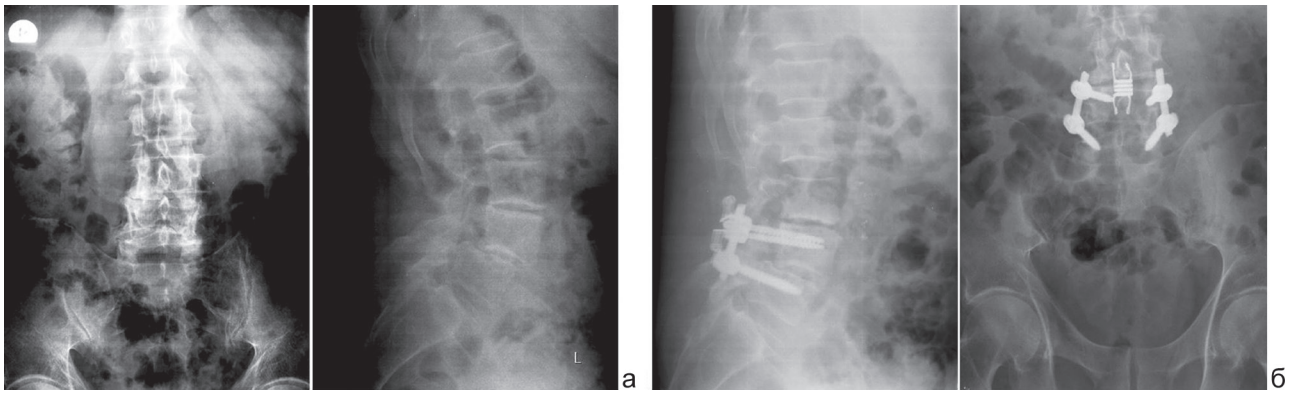


Рис. 2. Рентгенограммы позвоночника больного К., 62 лет: а – до хирургического лечения – нестабильный спондилолистез L4 позвонка I ст., дегенеративный субкомпенсированный стеноз позвоночного канала на уровне L4–L5; б – через 3 года после операции – двусторонней декомпрессивной интерламин(фасет)эктомии на уровне L3–L4, L4–L5, транспедикулярной фиксации позвоночника, заднебокового спондилодеза костными аутотрансплантатами на уровне L4–L5, динамической стабилизации сегмента L3–L4 интерламинарным имплантом

**Открытая декомпрессия**. Возможность использования интерламинарного динамического стабилизатора, несомненно, зависит от уровня нарушения сегментарной стабильности после декомпрессии. В большинстве случаев при выполнении медиальной фасетэктомии по поводу дегенеративного стеноза позвоночного канала производят резекцию избыточной костной ткани внутренней части гипертрофированного верхнего суставного отростка нижележащего позвонка. При нормальной анатомической ориентации суставных отростков величина резекции редко превышает 50 % ширины суставной фасетки в целом, учитывая то, что гипертрофия сустава затрагивает не только его внутренние, но и наружные отделы. Грубых нарушений сегментарной стабильности при этом не происходит. Однако противоположная ситуация возникает при сагиттальной ориентации дугоотростчатых суставов. В этом случае даже «экономная резекция» суставных фасеток может привести к ятрогенному перелому суставного отростка и выраженному нарушению стабильности оперированного сегмента. Соответственно наиболее оправданным методом фиксации позвоночника при сагиттальной ориентации суставных фасеток будет ТПФ. При пограничных ситуациях, планируя интерламинарную динамическую стабилизацию как метод фиксации позвоночника, хирург должен иметь подготовленный набор для установки транспедикулярных винтов и, при необходимости, его использовать.

**Передний межтеловой спондилодез**. В научной литературе доступны сообщения о необходимости выполнения переднего спондилодеза в сочетании с ТПФ всем больным, оперированным по поводу дегенеративного спондилолистеза. Авторы считают, что такой подход к лечению данной патологии является патогенетическим, как и при истинном спондилолистезе. Однако эти два вида антелистеза по патоморфологическим причинам имеют значимые различия в степени сегментарной нестабильности, по величине и прогнозу прогрессирования соскальзывания тела смещенного позвонка, вероятности возникновения нарушений сагиттального профиля позвоночника. Следует отметить, что стабильный дегенеративный спондилолистез, по сравнению с истинным, имеет более «доброкачественное» течение, характерное для изолированных дегенеративных стенозов позвоночного канала. Положительные результаты лечения больных обеих групп в нашем исследовании подтверждают заключение [5, 21, 22], что передний спондилодез показан при II степени смещения, выраженной трансляционной нестабильности (5 мм и более), сегментарном кифозе, превышающем 17 градусов, с нарушением сагиттального профиля позвоночника, выраженном остеопорозе.

## ВЫВОДЫ

Таким образом, применение технологии динамической интерламинарной фиксации при лечении определенной категории больных с дегенеративным спондилолистезом и традиционной методики ТПФ в сочетании с задним спондилодезом позволило добиться сравнимых с данными других исследователей функциональных результатов.

Показаниями для динамической интерламинарной фиксации при лечении больных с дегенеративным спондилолистезом являлись смещения менее 5 мм (не более 15 %), отсутствие выраженной трансляционной нестабильности, наличие нормального поясничного лордоза, выполнение декомпрессии по методике «port-hole technique».

Основные преимущества динамической интерламинарной фиксации заключаются в снижении операционной травмы и кровопотери, уменьшении времени оперативного вмешательства, снижении риска осложнений и перегрузки смежного уровня. При адекватной декомпрессии корешков спинного мозга целенаправленное выполнение редукции смещенного позвонка, по нашему мнению, не показано.

*Авторы заявляют об отсутствии конфликта интересов.*

## ЛИТЕРАТУРА

1. To fuse or not to fuse in lumbar degenerative spondylolisthesis: do baseline symptoms help provide the answer? / F.S. Kleinstueck, T.F. Fekete, A.F. Mannion, D. Grob, F. Porchet, U. Mutter, D. Jeszenszky // Eur. Spine J. 2012. Vol. 21, No 2. P. 268-275. DOI: 10.1007/s00586-011-1896-1.

2. Sengupta D.K., Herkowitz H.N. Degenerative spondylolisthesis: review of current trends and controversies // Spine. 2005. Vol. 30, No 6 Suppl. P. S71-S81.
3. The surgical management of degenerative lumbar spondylolisthesis: a systematic review / C.R. Martin, A.T. Gruszczynski, H.A. Braunsfurth, S.M. Fallatah, J. O'Neil, E.K. Wai // Spine. 2007. Vol. 32, No 16. P. 1791-1798. DOI: 10.1097/BRS.0b013e3180bc219e.
4. Пелеганчук А. В. Хирургическое лечение дегенеративного антеспондилолистеза: дис… канд. мед. наук. Новосибирск, 2014. 105 с.
5. Stand-alone anterior lumbar interbody fusion for treatment of degenerative spondylolisthesis / P.J. Rao, F. Ghent, K. Phan, K. Lee, R. Reddy, R.J. Mobbs // J. Clin. Neurosci. 2015. Vol. 22, No 10. P. 1619-1624. DOI: 10.1016/j.jocn.2015.03.034.
6. Decompression and Coflex interlaminar stabilization compared with decompression and instrumented spinal fusion for spinal stenosis and low-grade degenerative spondylolisthesis: two-year results from the prospective, randomized, multicenter, Food and Drug Administration Investigational Device Exemption trial / R.J. Davis, T.J. Errico, H. Bae, J.D. Auerbach // Spine. 2013. Vol. 38, No 18. P. 1529-1539. DOI: 10.1097/BRS.0b013e31829a6d0a.
7. Complications in degenerative lumbar disease treated with a dynamic interspinous spacer (Coflex) / C. Xu, W.F. Ni, N.F. Tian, X.Q. Hu, F. Li, H.Z. Xu // Int. Orthop. 2013. Vol. 37, No 11. P. 2199-2204. DOI: 10.1007/s00264-013-2006-2.
8. CoflexTM interspinous stabilisation: clinical and radiographic results from an international multicenter retrospective study / A. Dieter, J. Samani, W.K. Kim, M. Eif, L. Gary, R.J. Chomiak // Paradigm Spine Journal. 2007. Vol. 1. P. 1-4.
9. Modified Pfirrmann grading system for lumbar intervertebral disc degeneration / J.F. Griffith, Y.X. Wang, G.E. Antonio, K.C. Choi, A. Yu, A.T. Ahuja, P.C. Leung // Spine. 2007. Vol. 32, No 24. P. E708-E712. DOI: 10.1097/BRS.0b013e31815a59a0.
10. Fairbank J.C., Pynsent P.B. The Oswestry Disability Index // Spine. 2000. Vol. 25, No 22. P. 2940-2952.
11. McCormack H.M., Horne D.J., Sheather S. Clinical applications of visual analogue scales: a critical review // Psychol. Med. 1988. Vol. 18, No 4. P. 1007-1019.
12. A Systematic Review of Interspinous Dynamic Stabilization / S.H. Lee, A. Seol, T.Y. Cho, S.Y. Kim, D.J. Kim, H.M. Lim // Clin. Orthop. Surg. 2015. Vol. 7, No 3. P. 323-329. DOI: 10.4055/cios.2015.7.3.323.
13. High failure rate of the interspinous distraction device (X-Stop) for the treatment of lumbar spinal stenosis caused by degenerative spondylolisthesis / O.J. Verhoof, J.L. Bron, F.H. Wapstra, B.J. van Royen // Eur. Spine J. 2008. Vol. 17, No 2. P. 188-192. DOI: 10.1007/s00586-007-0492-x.
14. Evaluation of decompression and interlaminar stabilization compared with decompression and fusion for the treatment of lumbar spinal stenosis: 5-year follow-up of a prospective, randomized, controlled trial / M.J. Musacchio, C. Lauryssen, R.J. Davis, H.W. Bae, J.H. Peloza, R.D. Guyer, J.E. Zigler, D.D. Ohnmeiss, S. Leary // Int. J. Spine Surg. 2016. Vol. 10. P. 6. DOI: 10.14444/3006.
15. Role of coflex as an adjunct to decompression for symptomatic lumbar spinal stenosis / N. Kumar, S.M. Shah, Y.H. Ng, V.K. Pannierselvam, S. Dasde, L. Shen // Asian Spine J. 2014. Vol. 8, No 2. P. 161-169. DOI: 10.4184/asj.2014.8.2.161.
16. Lumbar Interspinous Process Fixation and Fusion with Stand-Alone Interlaminar Lumbar Instrumented Fusion Implant in Patients with Degenerative Spondylolisthesis Undergoing Decompression for Spinal Stenosis / F. Postacchini, R. Postacchini, P.P. Menchetti, P. Sessa, M. Paolino, G. Cinotti // Asian Spine J. 2016. Vol. 10, No 1. P. 27-37. DOI: 10.4184/asj.2016.10.1.27.
17. Comparative cost effectiveness of Coflex® interlaminar stabilization versus instrumented posterolateral lumbar fusion for the treatment of lumbar spinal stenosis and spondylolisthesis / J.K. Schmier, M. Halevi, G. Maislin, K. Ong // Clinicoecon. Outcomes Res. 2014. Vol. 6. P. 125-131. DOI: 10.2147/CEOR.S59194.
18. Defining the inherent stability of degenerative spondylolisthesis: a systematic review / A.M. Simmonds, Y.R. Rampersaud, M.F. Dvorak, N. Dea, A.D. Melnyk, C.G. Fisher // J. Neurosurg. Spine. 2015. Vol. 23, No 2. P. 178-189. DOI: 10.3171/2014.11.SPINE1426.
19. Kleeman T.J., Hiscoe A.C., Berg E.E. Patient outcomes after minimally destabilizing lumbar stenosis decompression: the "Port-Hole" technique // Spine. 2000. Vol. 25, No 7. P. 865-870.
20. Оценка значимости сагиттального баланса и патологии межпозвонковых дисков в развитии дегенеративных изменений смежных позвоночно-двигательных сегментов после спондилодеза / М. Хао, С.В. Масевнин, Д.А. Пташников, Д.А. Михайлов // Фундаментальные исследования. 2014. № 10-9. С. 1811-1817.
21. Stand-alone anterior lumbar interbody fusion for treatment of degenerative spondylolisthesis / P.J. Rao, F. Ghent, K. Phan, K. Lee, R. Reddy, R.J. Mobbs // J. Clin. Neurosci. 2015. Vol. 22, No 10. P. 1619-1624. DOI: 10.1016/j.jocn.2015.03.034.
22. Stand-alone lateral interbody fusion procedure for the treatment of low-grade degenerative spondylolisthesis / L. Marchi, A. Nitamar, L. Oliveira, R. Amaral, E. Coutinho, L. Pimenta // Sci. World Journal. 2012. Vol. 2012, Art. ID 456346. 7 p.

## REFERENCES

1. Kleinstueck F.S., Fekete T.F., Mannion A.F., Grob D., Porchet F., Mutter U., Jeszenszky D. To fuse or not to fuse in lumbar degenerative spondylolisthesis: do baseline symptoms help provide the answer? *Eur. Spine J.*, 2012, vol. 21, no. 2, pp. 268-275. DOI: 10.1007/s00586-011-1896-1.
2. Sengupta D.K., Herkowitz H.N. Degenerative spondylolisthesis: review of current trends and controversies. *Spine*, 2005, vol. 30, no. 6 Suppl., pp. S71-S81.
3. Martin C.R., Gruszczynski A.T., Braunsfurth H.A., Fallatah S.M., O'Neil J., Wai E.K. The surgical management of degenerative lumbar spondylolisthesis: a systematic review. *Spine*, 2007, vol. 32, no. 16, pp. 1791-1798. DOI: 10.1097/BRS.0b013e3180bc219e.
4. Peleganchuk A.V. Khirurgicheskoe lechenie degenerativnogo antespondilolisteza. Dis. kand. med. nauk [Surgical treatment of degenerative antespondylolisthesis. Cand. med. sci. diss.]. Novosibirsk, 2014. 105 p. (In Russian)
5. Rao P.J., Ghent F., Phan K., Lee K., Reddy R., Mobbs R.J. Stand-alone anterior lumbar interbody fusion for treatment of degenerative spondylolisthesis. *J. Clin. Neurosci.*, 2015, vol. 22, no. 10, pp. 1619-1624. DOI: 10.1016/j.jocn.2015.03.034.
6. Davis R.J., Errico T.J., Bae H., Auerbach J.D. Decompression and Coflex interlaminar stabilization compared with decompression and instrumented spinal fusion for spinal stenosis and low-grade degenerative spondylolisthesis: two-year results from the prospective, randomized, multicenter, Food and Drug Administration Investigational Device Exemption trial. *Spine*, 2013, vol. 38, no. 18, pp. 1529-1539. DOI: 10.1097/BRS.0b013e31829a6d0a.
7. Xu C., Ni W.F., Tian N.F., Hu X.Q., Li F., Xu H.Z. Complications in degenerative lumbar disease treated with a dynamic interspinous spacer (Coflex). *Int. Orthop.*, 2013, vol. 37, no. 11, pp. 2199-2204. DOI: 10.1007/s00264-013-2006-2.
8. Dieter A., Samani J., Kim W.K., Eif M., Gary L., Chomiak R.J. CoflexTM interspinous stabilisation: clinical and radiographic results from an international multicenter retrospective study. *Paradigm Spine Journal*, 2007, vol. 1, pp. 1-4.
9. Griffith J.F., Wang Y.X., Antonio G.E., Choi K.C., Yu A., Ahuja A.T., Leung P.C. Modified Pfirrmann grading system for lumbar intervertebral disc degeneration. *Spine*, 2007, vol. 32, no. 24, pp. E708-E712. DOI: 10.1097/BRS.0b013e31815a59a0.
10. Fairbank J.C., Pynsent P.B. The Oswestry Disability Index. *Spine*, 2000, vol. 25, no. 22, pp. 2940-2952.
11. McCormack H.M., Horne D.J., Sheather S. Clinical applications of visual analogue scales: a critical review. *Psychol. Med.*, 1988, vol. 18, no. 4, pp. 1007-1019.
12. Lee S.H., Seol A., Cho T.Y., Kim S.Y., Kim D.J., Lim H.M. A Systematic Review of Interspinous Dynamic Stabilization. *Clin. Orthop. Surg.*, 2015, vol. 7, no. 3, pp. 323-329. DOI: 10.4055/cios.2015.7.3.323.
13. Verhoof O.J., Bron J.L., Wapstra F.H., Van Royen B.J. High failure rate of the interspinous distraction device (X-Stop) for the treatment of lumbar spinal stenosis caused by degenerative spondylolisthesis. *Eur. Spine J.*, 2008, vol. 17, no. 2, pp. 188-192. DOI: 10.1007/s00586-007-0492-x.
14. Musacchio M.J., Lauryssen C., Davis R.J., Bae H.W., Peloza J.H., Guyer R.D., Zigler J.E., Ohnmeiss D.D., Leary S. Evaluation of decompression and interlaminar stabilization compared with decompression and fusion for the treatment of lumbar spinal stenosis: 5-year follow-up of a prospective, randomized, controlled trial. *Int. J. Spine Surg.*, 2016, vol. 10, pp. 6. DOI: 10.14444/3006.
15. Kumar N., Shah S.M., Ng Y.H., Pannierselvam V.K., Dasde S., Shen L. Role of coflex as an adjunct to decompression for symptomatic lumbar spinal stenosis. *Asian Spine J.*, 2014, vol. 8, no. 2, pp. 161-169. DOI: 10.4184/asj.2014.8.2.161.
16. Postacchini F., Postacchini R., Menchetti P.P., Sessa P., Paolino M., Cinotti G. Lumbar Interspinous Process Fixation and Fusion with Stand-Alone Interlaminar Lumbar Instrumented Fusion Implant in Patients with Degenerative Spondylolisthesis Undergoing Decompression for Spinal Stenosis. *Asian Spine J.*, 2016, vol. 10, no. 1, pp P. 27-37. DOI: 10.4184/asj.2016.10.1.27.

17. Schmier J.K., Halevi M., Maislin G., Ong K. Comparative cost effectiveness of Coflex® interlaminar stabilization versus instrumented posterolateral lumbar fusion for the treatment of lumbar spinal stenosis and spondylolisthesis. *Clinicoecon. Outcomes Res.*, 2014, vol. 6, pp. 125-131. DOI: 10.2147/CEOR.S59194.
18. Simmonds A.M., Rampersaud Y.R., Dvorak M.F., Dea N., Melnyk A.D., Fisher C.G. Defining the inherent stability of degenerative spondylolisthesis: a systematic review. *J. Neurosurg. Spine*, 2015, vol. 23, no. 2, pp. 178-189. DOI: 10.3171/2014.11.SPINE1426.
19. Kleeman T.J., Hiscoe A.C., Berg E.E. Patient outcomes after minimally destabilizing lumbar stenosis decompression: the "Port-Hole" technique. *Spine*, 2000, vol. 25, no. 7, pp. 865-870.
20. Khao M., Masevnin S.V., Ptashnikov D.A., Mikhailov D.A. Otsenka znachimosti sagittal'nogo balansa i patologii mezhpozvonkovykh diskov v razvitii degenerativnykh izmenenii smezhnykh pozvonochno-dvigatel'nykh segmentov posle spondilodeza [Evaluation of sagittal balance significance and intervertebral disk pathology in developing the changes in adjacent spinal motor segments after spondylodesis]. *Fundamental'nye Issledovaniia*, 2014, no. 10-9, pp. 1811-1817. (In Russian)
21. Rao P.J., Ghent F., Phan K., Lee K., Reddy R., Mobbs R.J. Stand-alone anterior lumbar interbody fusion for treatment of degenerative spondylolisthesis. *J. Clin. Neurosci.*, 2015, vol. 22, no. 10, pp. 1619-1624. DOI: 10.1016/j.jocn.2015.03.034.
22. Marchi L., Nitamar A., Oliveira L., Amaral R., Coutinho E., Pimenta L. Stand-alone lateral interbody fusion procedure for the treatment of low-grade degenerative spondylolisthesis. *Sci. World Journal*, 2012, vol. 2012, Art. ID 456346. 7 p.

Рукопись поступила 22.11.2017

**Сведения об авторах:**

1. Хоминец Владимир Васильевич, д. м. н., доцент, ФГБВОУ ВО «Военно-медицинская академия имени С.М. Кирова» МО РФ, г. Санкт-Петербург, Россия
2. Надулич Константин Алексеевич, к. м. н., ФГБВОУ ВО «Военно-медицинская академия имени С.М. Кирова» МО РФ, г. Санкт-Петербург, Россия
3. Нагорный Евгений Борисович, к. м. н., ФГБВОУ ВО «Военно-медицинская академия имени С.М. Кирова» МО РФ, г. Санкт-Петербург, Россия, Email: polartravma@rambler.ru
4. Кудяшев Алексей Леонидович, к. м. н., ФГБВОУ ВО «Военно-медицинская академия имени С.М. Кирова» МО РФ, г. Санкт-Петербург, Россия
5. Теремшонок Андрей Васильевич, к. м. н., доцент, ФГБВОУ ВО «Военно-медицинская академия имени С.М. Кирова» МО РФ, г. Санкт-Петербург, Россия

**Information about the authors:**

1. Vladimir V. Khominets, M.D., Ph.D., Docent, Kirov Military Medical Academy, Saint Petersbur, Russian Federation
2. Konstantin A. Nadulich, M.D., Ph.D., Kirov Military Medical Academy, Saint Petersbur, Russian Federation
3. Evgeny B. Nagorny, M.D., Ph.D., Kirov Military Medical Academy, Saint Petersbur, Russian Federation, Email: polartravma@rambler.ru
4. Alexey L. Kudyashev, M.D., Ph.D., Kirov Military Medical Academy, Saint Petersbur, Russian Federation
5. Andrei V. Teremshonok, M.D., Ph.D., Docent, Kirov Military Medical Academy, Saint Petersbur, Russian Federation