© Группа авторов, 2018

УДК [616.831-009.11+616.718.41-001.6]-053.2-089-073.7

DOI 10.18019/1028-4427-2018-24-1-24-32

Клинико-рентгенологические результаты многоуровневых оперативных вмешательств при подвывихе и вывихе бедра у детей с ДЦП

А.Д. Томов, К.А. Дьячков, Д.А. Попков

Федеральное государственное бюджетное учреждение
«Российский научный центр "Восстановительная травматология и ортопедия" им. акад. Г.А. Илизарова»
Министерства здравоохранения Российской Федерации, г. Курган, Россия

Clinical and radiographic results of multilevel surgical interventions forhip subluxation and dislocation in children with cerebral palsy

A.D. Tomov, K.A. Diachkov, D.A. Popkov

Russian Ilizarov Scientific Center for Restorative Traumatology and Orthopaedics, Kurgan, Russia

Введение. Целью данного исследования явилось изучение результатов коррекции ортопедических нарушений, выполненной у пациентов с вывихом бедренной кости и осуществленной по принципам многоуровневого одномоментного оперативного вмешательства. **Материал и методы**. Нами исследованы результаты оперативного ортопедического лечения у 50 детей, страдающих ДЦП (IV, V GMFCS, средний возраст 6,2 ± 1,4 года на начало лечения), которым производилось многоуровневое вмешательство с целью реконструкции тазобедренного сустава и коррекции других ортопедических осложнений ДЦП в области коленного сустава и стопы. Изучались параметры ортопедического статуса, а также рентгенографические данные: индекс Reimers, ацетабулярный индекс, индекс фронтальной глубины впадины, проекционный ШДУ, индекс Wiberg, большеберцово-таранный угол, угол таранно-пяточной дивергенции в сагиттальной и фронтальной плоскостях, степень покрытия головки таранной кости ладьевидной костью. Средний период наблюдения составил 2,8 ± 1,7 года. **Результаты**. Пациентам за период наблюдения было выполнено 91 реконструктивное вмешательство, содержавшее 461 хирургический элемент (в среднем, 5,07 на 1 операцию). Цели оперативной коррекции патологии были достигнуты во всех случаях. У всех больных к концу первого года после операции отмечали амплитуду отведения бедра более 30˚, сгибание – более 100˚. Возможность комфортной позы сидя и правильной пассивной симметричной вертикализации, устранение болевого синдрома в повседневной жизни отмечены во всех случаях. Форма и позиция стопы позволяли использовать удобную обычную обувь в момент вертикализации, а также при прогулках. К концу второго года наблюдения мы отметили уменьшение амплитуды отведения бедра до 20° лишь у 2 пациентов. Еще в двух случаях отмечен частичный рецидив вальгусной деформации стопы, возникавший при осевой нагрузке конечностей, что потребовало использования ортезных изделий. Все исследуемые рентгенологические показатели после оперативного лечения оставались в рамках нормальных значений в период наблюдения. Но отмечалась слабая тенденция на снижение достигнутой гиперкоррекции, не выходящая за границы нормы. **Заключение**. Многоуровневые операции у детей с тяжелыми формами ДЦП, где ведущим звеном патологии является вывих бедра, направлены на достижение коррекции всех имеющихся ортопедических проблем на нижних конечностях. Результатом таких вмешательств является не только достижение нормальных анатомических параметров, но и создание условий для проведения реабилитационных мероприятий, в особенности, постурального менеджмента, что крайне важно для нормального развития тазобедренных суставов и предотвращения рецидива подвывихов и вывихов бедер у детей.
Ключевые слова: детский церебральный паралич, вывих бедра, многоуровневые одномоментные ортопедические вмешательства

Introduction The purpose of this work was to study the results of orthopedic correction performed according to the principles of one-stage multilevel surgical intervention in cerebral palsy patients with hip dislocation. **Material and methods** We studied the results of operative orthopedic treatment in 50 children suffering from cerebral palsy (GMFCS levels IV and V, mean age 6.2 ± 1.4 years at the beginning of treatment) who underwent multilevel interventions with the purpose of hip joint reconstruction and correction of other orthopedic complications of cerebral palsy in the knee and foot. The parameters of the orthopedic status were studied as well as such radiographic data as the Reimers index, acetabular index, acetabular frontal depth index, projection neck-to-shaft angle, Wiberg index, tibiotalar angle, angle of the talocalcaneal divergence in the sagittal and frontal planes, coverage of the head of the talus with the navicular bone. The mean follow-up period was 2.8 ± 1.7 years. **Results** Patients underwent 91 reconstructive interventions during the study period involving 461 surgical elements (5.07 per operation on average). The goals of the pathology correction were achieved in all cases. In all patients, by the end of the first year after the operation, hip abduction was more than 30 degrees and flexion was more than 100 degrees. Comfortable sitting posture and correct passive symmetrical verticalization, pain relief in everyday life were reported in all cases. The shape and position of the foot made it possible to use comfortable regular footwear during verticalization, as well as during walking. By the end of the second follow-up year, a decrease in hip abduction to 20 ° was detected in only two patients. In two cases, a partial recurrence of foot valgus was observed which occurred by axial limb loading and required the use of an orthotic appliance. All radiological indicators examined after the treatment remained within the limits of normal values during the follow-up period. But there was a mild tendency to reduction of hypercorrection achieved which was within the normal boundaries. **Conclusion** Multilevel operations in children with severe types of cerebral palsy and hip dislocation as the leading pathology are aimed at achieving correction of all orthopedic problems in the lower limbs. The result of such interventions is not only normal anatomical parameters but also the creation of conditions for rehabilitation measures, especially postural management, which is extremely important for normal hip joint development and prevention of hip subluxation and dislocation recurrence in children.
Keywords: cerebral palsy, hip dislocation, one-stage multilevel orthopedic surgery

ВВЕДЕНИЕ

По определению Russman BS et al (1997), церебральный паралич (Cerebral Palsy) – статичная энцефалопатия, характеризующаяся нарушениями движений и контроля позы, появляющаяся в самом раннем периоде жизни вследствие повреждений, заболеваний или дисфункции головного мозга и не являющаяся результатом прогрессирующего или дегенеративного заболевания головного мозга [1]. Отечественные авторы под термином «детский церебральный паралич» (ДЦП) подразумевают группу нарушений развития движений

Томов А.Д., Дьячков К.А., Попков Д.А. Клинико-рентгенологические результаты многоуровневых оперативных вмешательств при подвывихе и вывихе бедра у детей с ДЦП // Гений ортопедии. 2018. Т. 24. № 1. С. 24-32. DOI 10.18019/1028-4427-2018-24-1-24-32

и положения тела, вызывающих ограничения активности, которые обусловлены непрогрессирующим поражением развивающегося мозга плода или ребенка [2].

Детский церебральный паралич является наиболее частой причиной двигательных нарушений в детском возрасте [3, 4]. У пациентов с тяжелыми спастическими формами ДЦП (соответствующих IV, V уровням по Gross Motor Function Classification System – GMFCS [5]) одним из наиболее частных и весьма серьезным осложнением является вывих бедра [4, 6–9]. Частота встречаемости вывиха бедра при спастических формах тяжелых степеней ДЦП (GMFCS IV, V) варьирует от 33 до 70 % [8, 10, 11]. Данное состояние сопровождается снижением функциональных возможностей, потерей возможности пассивной вертикализации, отсутствием условий для комфортной позы сидя, предрасполагает к развитию раннего коксартроза с тяжелым болевым синдромом [9, 11, 12]. Ортопедические нарушения на уровне тазобедренных суставов сопровождаются выраженными контрактурами коленных и голеностопных суставов, деформациями стоп, что существенно снижает функциональные способности ребенка, затрудняет пассивную вертикализацию, использование обуви, что, в свою очередь, ухудшает качество жизни [4, 13–15]. Мы полагаем, что принцип многоуровневых ортопедических вмешательств должен использоваться при лечении ортопедической патологии у детей с тяжелыми двигательными нарушениями (уровни IV, V GMFCS), где основным элементом является реконструктивная операция на тазобедренном суставе, но сочетающаяся с обязательной коррекцией сопутствующих ортопедических проблем на уровне коленного сустава и стопы.

Целью данного исследования явилось изучение результатов коррекции ортопедических нарушений, выполненной у пациентов с вывихом бедренной кости и осуществленной по принципам многоуровневого одномоментного оперативного вмешательства.

МАТЕРИАЛ И МЕТОДЫ

Нами исследованы результаты оперативного ортопедического лечения у 50 детей (спастическая диплегия, IV и V уровни по GMFCS, средний возраст 6,2 ± 1,37 года на начало лечения). Критериями включения явились следующие параметры:

– пациенты с ДЦП (IV и V уровни по GMFCS) прооперированы по поводу вывиха бедра;

– оперативное вмешательство проводилось на двух и более анатомических областях для коррекции элементов ортопедической патологии в области коленного и/или голеностопного сустава и стопы;

– возраст больных не старше 9 лет;

– на тазобедренном суставе выполнялись реконструктивные вмешательства;

– период наблюдения пациентов был не менее 2 лет.

Случаи, не соответствующие вышеперечисленным критериям, не вошли в исследование.

При оценке ортопедического статуса помимо клинических данных (контрактуры в суставах нижних конечностей, деформации стоп, возможность комфортной пассивной позы сидя, стоя) учитывали следующие рентгенологические параметры: индекс Reimers, ацетабулярный индекс (АИ), индекс фронтальной глубины впадины (ИФГВ), проекционный ШДУ, индекс Wiberg. Рентгенография выполнялась всем пациентам до и после оперативного лечения в стандартной укладке при нейтральной ротации бедер (при возможности) и с учетом сгибательных контрактур в тазобедренных суставах (при их наличии) [16, 17]. Рентгенография стоп проводилась при наличии показаний к оперативному вмешательству на костях стопы в условиях осевой нагрузки. Учитывались следующие рентгеновские показатели: большеберцово-таранный угол (ББТУ), угол таранно-пяточной дивергенции в сагиттальной и фронтальной плоскостях (сТПД, фТПД), степень покрытия головки таранной кости ладьевидной костью (%).

Полученные количественные данные подвергали статистической обработке с использованием программы AtteStat 13.1 (Россия). Статистическое исследование включало в себя описательную статистику: средние значения (M) и стандартное отклонение (SD). Сравнительные исследования производили с применением критерия Стьюдента и Вилкоксона для парных (для проверки различий между двумя выборками парных изменений, в том числе, проверки равенства средних, между показателями до лечения и в отдаленном периоде) выборок. Разницу измерений значений между исследователями оценивали с помощью коэффициента вариации. Различия показателей считали статистически значимыми при $p \leq 0,05$.

РЕЗУЛЬТАТЫ

Оперативные вмешательства были выполнены в период 2012-2015 гг. Средний период наблюдения составил 2,8 ± 1,7 года.

Ввиду развившихся ортопедических осложнений ДЦП все пациенты испытывали выраженные сложности для достижения комфортной позы сидя, у всех пациентов пассивная вертикализация с нагрузкой на конечности с использованием передне- или заднеопорных вертикализаторов была невозможной. Боли в области тазобедренных суставов во время стандартных манипуляций повседневной жизни уже испытывали 19 детей (38 %), затруднения при ношении обуви – 39 пациентов (78 %).

В таблице 1 представлены элементы ортопедической патологии у детей, потребовавшие хирургической коррекции.

Отметим, что патология, требовавшая оперативной коррекции, как правило, была двусторонней, что предопределило двухэтапность оперативного лечения. При двусторонних вывихах бедер оперативное вмешательство выполнялось последовательно на обеих конечностях, при односторонних поражениях тазобедренного сустава – одностороннее реконструктивное вмешательство на тазобедренном суставе, но двустороннее – на мягких тканях и стопах. Элементы оперативных вмешательств представлены в таблице 2.

Таблица 1

Ортопедические нарушения на нижних конечностях

Элемент ортопедической патологии	Количество случаев / сегментов
Двусторонний вывих бедра	31 / 62
Односторонний вывих бедра	19 / 29*
Двусторонняя сгибательно-приводящая контрактура тазобедренного сустава	45 / 90
Приводящая контрактура одного и отводящая контрактура другого тазобедренного сустава («симптом ветерка»)	5
Сгибательная контрактура коленного сустава	32 / 64
Контрактура голеностопного сустава вследствие ретракции трицепса/икроножной мышцы	23 / 46
Плоско-вальгусная деформация стоп	34 / 68
Вальгусная девиация первого пальца стопы более 25°	12 / 19
Эквино-варусная деформация стоп	8 / 14

Примечание: * – включая 10 случаев, потребовавших коррекции деформации проксимального отдела бедра с целью улучшения постурального менеджмента.

Таблица 2

Элементы оперативных вмешательств

Элемент операции	Количество
Деторсионно-варизирующая остеотомия	91
Ацетабулопластика по San Diego	40
Тройная остеотомия таза	2
Удлинение приводящих мышц бедра	95
Удлинение сгибателей коленного сустава	64
Низведение надколенника	21
Удлинение трицепса голеней	81
Укорочение сухожилия задней б/б мышцы	10
Подтаранный артроэрез по Grice	32
Коррекция вальгусной девиации первого пальца	19
Внутренний релиз стопы	6
Итого	461

При двусторонней форме вывиха промежуток между операциями составил 38,1 ± 25,8 дня. В случае одностороннего подвывиха бедра, но с двусторонней вальгусной деформацией и патологической антеверсией шейки деротационно-варизирующая остеотомия на противоположном бедре произведена в 9 из 19 случаев, включая 5 случаев при симптоме «ветерка». Промежуток между операциями в таких случаях составил 9,7 ± 3,3 мес. Данное вмешательство было выполнено для улучшения постурального менеджмента, даже при значениях индекса Reimers менее 30 %. Еще в одном случае деротационно-варизирующая остеотомия бедренной кости была выполнена через год после первого вмешательства в связи с развитием подвывиха исходно правильно центрированного бедра.

Таким образом, пациентам за период наблюдения было выполнено 91 реконструктивное вмешательство, содержавшее 461 хирургический элемент (в среднем, 5,07 на 1 операцию). Добавим также, что удлинение подвздошно-поясничной мышцы являлось обязательным компонентом при коррекции подвывиха или вывиха бедра.

В раннем послеоперационном периоде использование А-образной гипсовой иммобилизации и блокируемых элементов остеосинтеза позволяло нам осуществлять ранний постуральный менеджмент: вертикализацию, симметричную позу стоя, сидя, лежа, укладку на животе. После снятия гипсовой повязки (в среднем, через 6 недель) вертикализацию и постуральный менеджмент мы проводили с использованием ортезных изделий (заявка на изобретение № 2017104934 «Отводящая ротационная система», приоритет от 15.02.2017, Томов А.Д., Попков Д.А., Чураков М.В., Вольский Г.Б., Мазаев М.С.; рис. 1), удерживающих нижние конечности в требуемом положении.

Все оперативные вмешательства прошли без осложнений. В 42 случаях (46,2 %) выполнялось переливание эритроцитарной массы, из них в 7 случаях – в течение операции, в остальных – в течение первых 24 часов после вмешательства. Планируемые цели хирургического вмешательства по коррекции ортопедических осложнений ДЦП у пациентов данной выборки были достигнуты.

Параметры рентгенологического исследования тазобедренных суставов до и после операции, также их динамика через 1 и 2 года представлены в таблице 3.

В целом, все рентгенологические показатели после оперативного лечения оставались в рамках нормальных значений в период наблюдения. Но наблюдалась слабая тенденция на снижение достигнутой гиперкоррекции, не выходящая за границы нормы (рис. 2).

Рентгенологическая динамика параметров стоп, на которых были выполнены вмешательства, представлена в таблице 4.

Рис. 1. Примеры использования отводящей ротационной системы: а – использование ортеза при симптоме «ветерка», используется модуль, ограничивающий патологическое отведение бедра; б – ортез, определяющий позицию в тазобедренных, коленных и голеностопных суставах

Таблица 3

Показатели коксометрии

Параметр	До операции	После вмешательства	Через 1 год	Через 2 года
Индекс Reimers; %	73,9 ± 15,9	4,2 ± 7,3	3,5 ± 5,8	10,4 ± 8,9
АИ; °	29,3 ± 8,9	20,4 ± 6,7	18,2 ± 6,1	20,8 ± 3,8
ИФГВ	5,4 ± 1,1	4,4 ± 0,25	4,5 ± 0,9	4,6 ± 0,4
ШДУ; °	160 ± 13,2	118,6 ± 11,4	123,6 ± 8,4	131,1 ± 17,0
Индекс Wiberg; °	-	33,8 ± 6,9	35,7 ± 7,1	31,5 ± 8,6

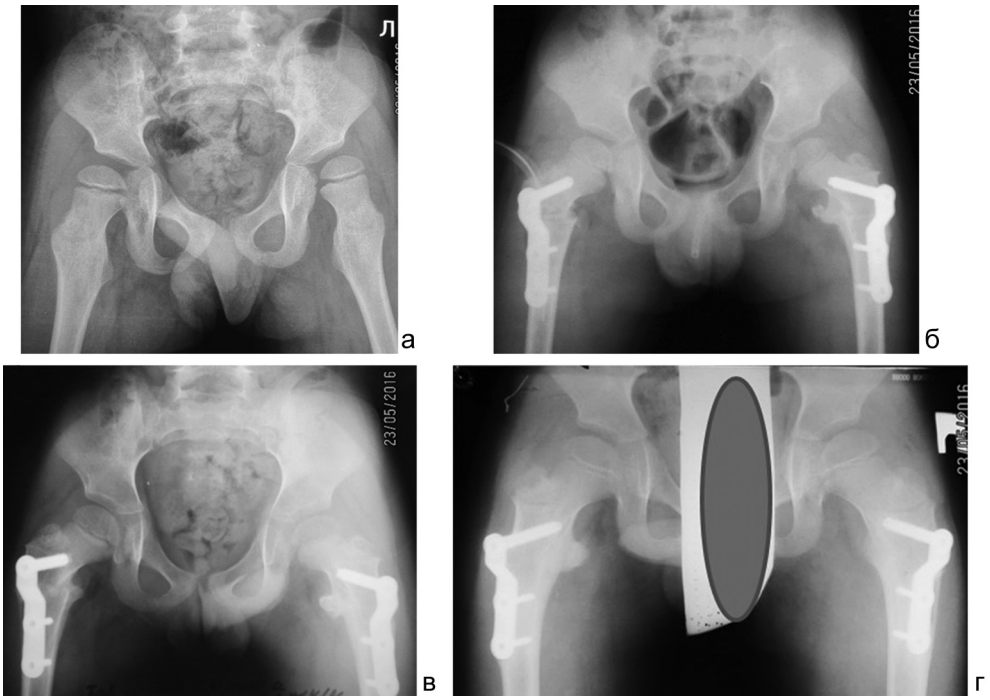

Рис. 2. Рентгенограммы таза: а – до операции (индекс Reimers 44 % (справа), 52 % (слева); АИ 29° (справа), 28° (слева); ШДУ 162° (справа), 170° (слева)); б – после деротационно-варизирующих остеотомий (индекс Reimers 12 % (справа), 14 % (слева); АИ 29° (справа), 28° (слева); ШДУ 127° (справа), 128° (слева); индекс Wiberg 31° (справа), 23° (слева)); в – через 1 год (индекс Reimers 25 % (справа), 14 % (слева); АИ 28° (справа), 29° (слева); ШДУ 133° (справа), 134° (слева); индекс Wiberg 24° (справа), 22° (слева)); г – через 2 года (индекс Reimers 25 % (справа), 22 % (слева); АИ 24° (справа), 26° (слева); ШДУ 137° (справа), 133° (слева); индекс Wiberg 22° (справа), 21° (слева))

Таблица 4

Рентгеновские параметры исследования стоп (M ± SD)

Параметр	До операции	После вмешательства	Через 1 год	Через 2 года
ББТУ; °	128 ± 8,4	102,3 ± 6,8	99,8 ± 5,5	96,8 ± 6,3
сТПД; °	37,3 ± 6,3	20,0 ± 5,1	19,5 ± 3,2	18,2 ± 5,4
фТПД; °	41,7 ± 5,9	26,3 ± 4,0	25,5 ± 4,3	25,8 ± 3,4
% покрытия головки таранной кости	59,5 ± 5,6	94,5 ± 4,8	90,8 ± 2,2	87,7 ± 3,9

Таким образом, все рентгенологические показатели как тазобедренных суставов, так и стоп оставались в рамках нормальных значений за весь период наблюдения. Но наблюдалась слабая тенденция на снижение достигнутой гиперкоррекции, не выходящая за границы нормы.

Во всех случаях к концу первого года после операции отмечали амплитуду отведения бедра более 30º, сгибание – более 100º. Возможность комфортной позы сидя и правильной пассивной симметричной вертикализации, устранение болевого синдрома в повседневной жизни отмечены во всех случаях. Форма и позиция стопы позволяли использовать удобную обычную обувь в момент вертикализации, а также при прогулках.

К концу второго года наблюдения мы отметили уменьшение амплитуды отведения бедра до 20° у 2 пациентов. Еще в двух случаях отмечен частичный рецидив вальгусной деформации стопы, возникавший при осевой нагрузке конечностей, что потребовало использования дополнительных ортезных изделий при пассивной вертикализации (рис. 3).

Необходимо отметить, что в период более года в 1 случае мы наблюдали наружную торсию бедра, которая потребовала коррекции. Было также выполнено вмешательство (интрамедуллярное эластичное армирование титановыми стержнями) перелома бедренной кости, произошедшего на уровне дистального винта пластины через 6 месяцев после реконструктивного вмешательства. Дополнительные оперативные вмешательства позволили сохранить полностью результат лечения.

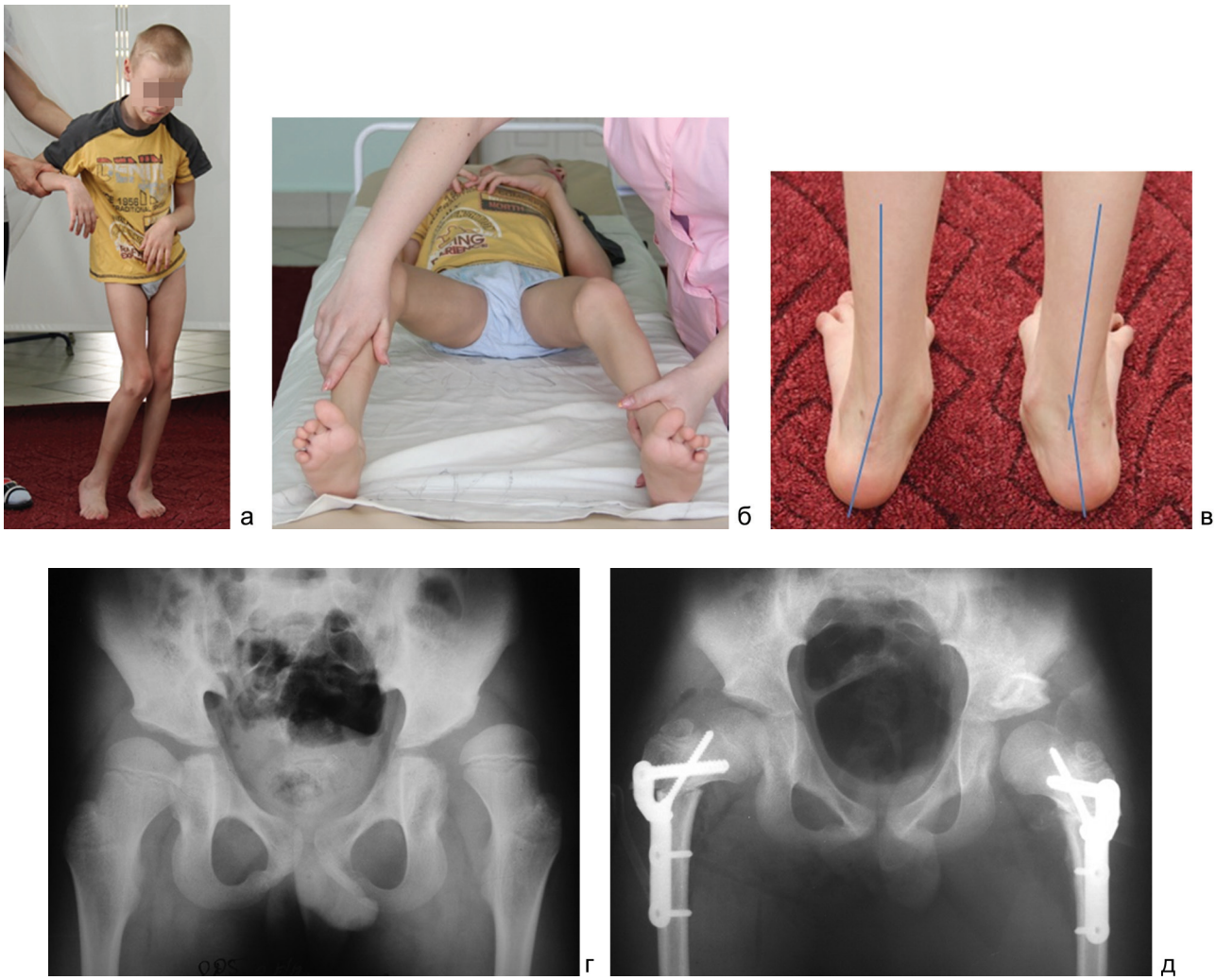

Рис. 3. Клинический пример, пациент П., 8 лет на начало лечения, GMFCS IV: а – поза стоя до лечения, асимметричная; б – амплитуда отведения бедер до лечения, менее 30°; в – форма стоп до лечения, вальгусная деформация заднего отдела; г – рентгенограмма таза до лечения (индекс Reimers 52 % (справа), 75 % (слева); АИ 28° (справа), 35° (слева); ШДУ 150° (справа), 154° (слева)); д – после деротационно-варизирующих остеотомий и ацетабулопластики (индекс Reimers 24 % (справа), 18 % (слева); АИ 26° (справа), 22° (слева); ШДУ 119° (справа), 122° (слева); индекс Wiberg 14° (справа), 24° (слева))

е

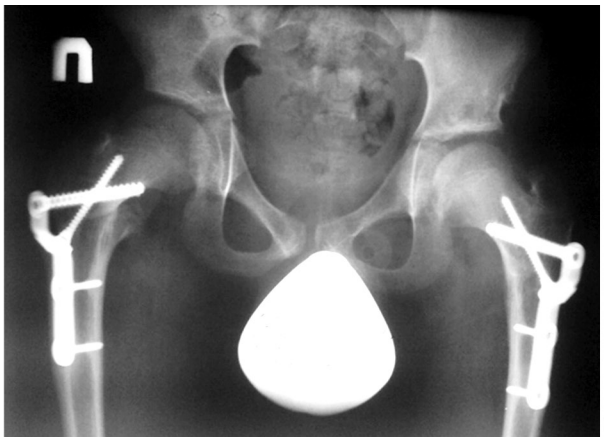

ж

з

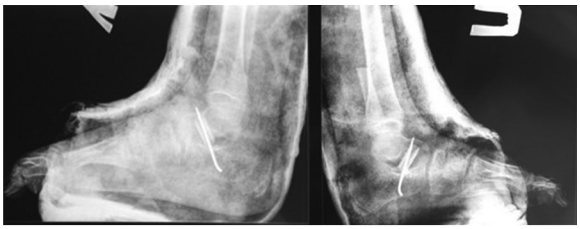

и

к

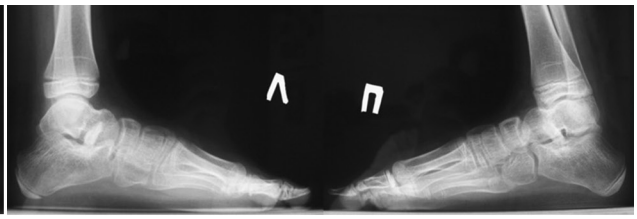

л

м

н

о

Продолжение рис. 3. Клинический пример, пациент П., 8 лет на начало лечения, GMFCS IV: е – через 1 год (индекс Reimers 14 % (справа), 13 % (слева); АИ 23° (справа), 23° (слева); ШДУ 115° (справа), 129° (слева); индекс Wiberg 17° (справа), 23° (слева)); ж – через 2 года (индекс Reimers 8 % (справа), 5 % (слева); АИ 18° (справа), 20° (слева); ШДУ 124° (справа), 132° (слева); индекс Wiberg 27° (справа), 33° (слева)); з – рентгенография стоп до операции, ББТУ 112° (справа), 120° (слева), сТПД 50° (справа), 54° (слева); и – рентгенография стоп после вмешательства, ББТУ 105° (справа), 116° (слева), сТПД 35° (справа), 36° (слева); к – через 1 год после лечения, ББТУ 108° (справа), 94° (слева), сТПД 26° (справа), 34° (слева); л – через 2 года после лечения, ББТУ 87° (справа), 105° (слева), сТПД 27° (справа), 36° (слева); м – поза стоя, симметрична, комфортна; н – отведение в тазобедренных суставах более 30°; о – деформаций стоп нет

ДИСКУССИЯ

Вмешательства при вывихах бедра у детей с ДЦП обусловлены необходимостью устранения порочного положения в тазобедренном суставе, увеличением объема движений, облегчения выполнения гигиенических процедур, необходимостью профилактики развития раннего коксартроза с выраженным болевым синдромом на фоне спастичности с целью придания ребенку способности сидеть самостоятельно или с помощью вспомогательных средств, для появления возможности вертикализации и осевой нагрузки на нижние конечности с целью предотвращения прогрессирования остеопороза, а в некоторых случаях – возвращение способности ходьбы с помощью вспомогательных средств [18–20]. Оптимальным возрастом выполнения реконструктивных вмешательств является 5–7 лет, когда потенциал ремоделирования вертлужной впадины и проксимального отдела бедра после вправления головки еще значителен, а ускорение прогрессирования снижения амплитуды движений в суставах еще не наступило [19–22]. В случае развития подвывиха и вывиха бедра раннее (в возрасте 3-9 лет) реконструктивное оперативное вмешательство, выполняемое на мягких тканях [23–25] или заключающееся в корригирующей остеотомии бедра в сочетании с вмешательством на сухожильно-мышечном аппарате с возможными различными вариантами остеотомий тазовых костей [19, 26–31], является эффективным. Именно такая тактика лечения у пациентов с ДЦП, имевших патологию тазобедренных суставов, вошедших в исследуемую группу, и была выбрана.

Однако, учитывая системный характер поражения при ДЦП, патология тазобедренного сустава является серьезным, но не единственным компонентом [14, 15, 32, 33]. Требуется выполнение вмешательства и в области коленного сустава, голеностопного сустава, стопы с целью улучшения позы сидя, возможности вертикализации, придания опороспособности стопе и возможности комфортного использования обуви при вертикализации и прогулках в кресле-коляске [14, 15, 34, 35]. В нашем исследовании у всех пациентов потребовалось вмешательство на двух и более анатомических областях, включая реконструкцию тазобедренного сустава: выполнено 91 реконструктивное вмешательство, содержавшее 461 хирургический элемент (в среднем, 5,07 на 1 операцию).

Известно, что вывихи бедра у детей с ДЦП сопровождаются контрактурами и болевым синдромом [36], сочетающимся с нарушениями позы сидя и невозможностью активной и пассивной позы стоя [37]. В работе Jung NH et al [38] показана прямая корреляционная связь у детей с ДЦП между степенью латерализации головки бедренной кости (индексом Reimers) и степенью ухудшения качества жизни, изученной с помощью Caregiver Priorities and Child Health Index of Life with Disabilities [39]. Было показано, что реконструктивные вмешательства на тазобедренном суставе при тяжелых формах ДЦП улучшают качество жизни детей с точки зрения снижения болевого синдрома, улучшения условий для мобильности, движений, ухода [19].

Полученные нами результаты подтверждают ранние исследования, показавшие, что устранение вывиха бедра способствует улучшению условий для вертикализации пациентов, увеличению амплитуды движений в тазобедренном суставе. Тем не менее, мы находим важным и обязательным одновременное устранение сгибательных контрактур коленного сустава и деформаций стопы с точки зрения как восстановления благоприятных условий для пассивной симметричной вертикализации с осевой нагрузкой на нижние конечности, так и для улучшения качества жизни таких больных. Соблюдение принципа одномоментных многоуровневых вмешательств при вывихе бедра у детей с тяжелыми формами ДЦП является предпочтительным [24, 25]. Именно такие условия обеспечивают правильное, комфортное проведение постурального менеджмента, кинезиотерапии и создают благоприятные условия для развития тазобедренного сустава в процессе последующего роста ребенка. Во всех наших случаях рентгенологические параметры коксометрии оставались в пределах нормальных значений, что сочеталось с достаточной амплитудой движений в тазобедренных суставах.

ЗАКЛЮЧЕНИЕ

Многоуровневые операции у детей с тяжелыми формами ДЦП, где ведущим звеном патологии является вывих бедра, направлены на достижение коррекции всех имеющихся ортопедических проблем на нижних конечностях. Результатом таких вмешательств является не только достижение нормальных анатомических параметров, но и создание условий для проведения реабилитационных мероприятий, в особенности, постурального менеджмента, что крайне важно для нормального развития тазобедренных суставов и предотвращения рецидива подвывихов и вывихов бедер у детей.

ЛИТЕРАТУРА

1. Russman B.S., Tilton A., Gormley M.E. Jr. Cerebral palsy: a rational approach to a treatment protocol, and the role of botulinum toxin in treatment // Muscle Nerve Suppl. 1997. Vol. 6. P. S181-S193.
2. Детский церебральный паралич / В.И. Гузева, А.Л. Куренков, В.А. Змановская, Т.Т. Батышева, К.А. Семенова, В.А. Жеребцова, Л.Н. Владыкина, Д.А. Попков // Федеральное руководство по детской неврологии : [рук. для врачей] / под ред. В.И. Гузевой. М. : Спец. изд-во мед. книг, 2016. С. 169-185.
3. Damiano D.L., Alter K.E., Chambers H. New clinical and research trends in lower extremity management for ambulatory children with cerebral palsy // Phys. Med. Rehabil. Clin. N. Am. 2009. Vol. 20, No 3. P. 469-491. DOI: 10.1016/j.pmr.2009.04.005.
4. Viehweger E. Importance of hip problems in daily activities for cerebral palsy patients // J. Child. Orthop. 2013. Vol. 7, No 5. P. 401-406. DOI: 10.1007/s11832-013-0514-7.
5. Development of the Gross Motor Function Classification System for cerebral palsy / P.L. Rosenbaum, R.J. Palisano, D.J. Bartlett, B.E. Galuppi, D.J. Russell // Dev. Med. Child. Neurol. 2008. Vol. 50, No 4. P. 249-253. DOI: 10.1111/j.1469-8749.2008.02045.x.
6. Cooke P.H., Cole W.G., Carey R.P. Dislocation of the hip in cerebral palsy. Natural history and predictability // J. Bone Joint Surg. Br. 1989. Vol. 71, No 3. P. 441-446.

7. Dislocation and subluxation of the hip in cerebral palsy. Pathogenesis, natural history and management / R.L. Samilson, P. Tsou, G. Aamoth, W.M. Green // J. Bone Joint Surg. Am. 1972. Vol. 54, No 4. P. 863-873.
8. Hip displacement in cerebral palsy / B. Soo, J.J. Howard, R.N. Boyd, S.M. Reid, A. Lanigan, R. Wolfe, D. Reddihough, H.K. Graham // J. Bone Joint Surg. Am. 2006. Vol. 88, No 1. P. 121-129. DOI: 10.2106/JBJS.E.00071.
9. Terjesen T. Development of the hip joints in unoperated children with cerebral palsy: a radiographic study of 76 patients // Acta Orthop. 2006. Vol. 77, No 1. P. 125-131. DOI: 10.1080/17453670610045803.
10. Proximal femoral resection for subluxation or dislocation of the hip in spastic quadriplegia / S. Ackerly, C. Vitztum, B. Rockley, B. Olney // Dev. Med. Child. Neurol. 2003. Vol. 45, No 7. P. 436-440.
11. Hägglund G., Lauge-Pedersen H., Wagner P. Characteristics of children with hip displacement in cerebral palsy // BMC Musculoskelet. Disord. 2007. Vol. 8. P. 101. DOI: 10.1186/1471-2474-8-101.
12. Jóźwiak M., Walczak M., Idzior M. Appearance of spastic hip pain in cerebral palsy children // Chir. Narzadow Ruchu Ortop. Pol. 2005. Vol. 70, No 2. P. 101-104.
13. Valencia F.G. Management of hip deformities in cerebral palsy // Orthop. Clin. North Am. 2010. Vol. 41, No 4. P. 549-559. DOI: 10.1016/j.ocl.2010.07.002.
14. Lebarbier P., Penneçot G. L'infirmité motrice d'origine cérébrale (IMOC) // Rev. Chir. Orthop. 2006. Vol. 92. P. 393-395.
15. Miller F. Cerebral Palsy. New York, NY, USA: Springer, 2005.
16. Mary P. Déformations acétabulaires – Comment les analyser? In: Les déformations des members inférieurs "de la consultation à l'acte opératoire" sous la direction de: Monographie du groupe d'étude en orthopédie pédiatrique / Eds. P. Lascombes, P. Journeau. Montpellier: Sauramps Médical, 2009. P. 101-108.
17. Scrutton D., Baird G. Surveillance measures of the hips of children with bilateral cerebral palsy // Arch. Dis. Child. 1997. Vol.76, No 4. P. 381-384.
18. Clark A.M., Redden J.F. Management of hip posture in cerebral palsy // J.R. Soc. Med. 1992. Vol. 85, No 3. P.150-151.
19. Krebs A., Strobl W.M., Grill F. Neurogenic hip dislocation in cerebral palsy: quality of life and results after hip reconstruction // J. Child. Orthop. 2008. Vol. 2, No 2. P. 125-131. DOI: 10.1007/s11832-008-0080-6.
20. Reichel H., Hein W. Dega acetabuloplasty combined with intertrochanteric osteotomies // Clin. Orthop. Relat. Res. 1996. No 323. P. 234-242.
21. Development of lower limb range of motion from early childhood to adolescence in cerebral palsy: a population-based study / E. Nordmark, G. Hägglund, H. Lauge-Pedersen, P. Wagner, L. Westbom // BMC Med. 2009. Vol. 7. P. 65. DOI: 10.1186/1741-7015-7-65.
22. Long-term follow-up after one-stage reconstruction of dislocated hips in patients with cerebral palsy / W.N. Sankar, D.A. Spiegel, J.R. Gregg, B.J. Sennett // J. Pediatr. Orthop. 2006. Vol. 26, No 1. P.1-7. DOI: 10.1097/01.bpo.0000190842.77036.d0.
23. Soft-tissue release for spastic hip subluxation in cerebral palsy / F. Miller, R. Cardoso Dias, K.W. Dabney, G.E. Lipton, M. Triana // J. Pediatr. Orthop. 1997. Vol. 17, No 5. P. 571-584.
24. Single-event multilevel surgery for children with cerebral palsy: a systematic review / J.L. McGinley, F. Dobson, R. Ganeshalingam, B.J. Shore, E. Rutz, H.K. Graham // Dev. Med. Child. Neurol. 2012. Vol. 54, No 2. P. 117-128. DOI: 10.1111/j.1469-8749.2011.04143.x.
25. Результаты многоуровневых одномоментных ортопедических операций и ранней реабилитации в комплексе с ботулинотерапией у пациентов со спастическими формами церебрального паралича / Д.А. Попков, В.А. Змановская, Е.Б. Губина, С.С. Леончук, М.Н. Буторина, О.Л. Павлова // Журн. неврологии и психиатрии им. С.С. Корсакова. 2015. Т. 115, № 4-1. С. 41-48.
26. Затравкина Т.Ю., Норкин И.А. Нестабильность тазобедренного сустава у детей с детским церебральным параличом (обзор литературы) // Гений ортопедии. 2015. № 3. С. 76-83.
27. Корольков А.И., Люткевич Н.И., Хащук А.В. Концептуальные подходы к диагностике и профилактическому лечению подвывиха и вывиха бедра у больных с детским церебральным параличом // Ортопедия, травматология и протезирование. 2013. № 3 (592). С. 20-27.
28. Умнов В.В. Тактика двухэтапного лечения сложных случаев нестабильности тазобедренного сустава у больных ДЦП // Ортопедия, травматология и восстановительная хирургия детского возраста. 2014. Т. 2, № 2, С. 66-69.
29. McNerney N.P., Mubarak S.J., Wenger D.R. One-stage correction of the dysplastic hip in cerebral palsy with the San Diego acetabuloplasty: results and complications in 104 hips // J. Pediatr. Orthop. 2000. Vol. 20, No 1. P. 93-103.
30. Popkov D., Journeau P., Popkov A. Comparative study on results of reconstructive surgery in 45 hip joints of 25 children with cerebral palsy // Eur. Orthop. Traumatol. 2014. Vol. 5, No 1. P. 57-63.
31. A balanced approach for stable hips in children with cerebral palsy: a combination of moderate VDRO and pelvic osteotomy / K. Reidy, C. Heidt, S. Dierauer, H. Huber // J. Child. Orthop. 2016. Vol. 10, No 4. P. 281-288. DOI: 10.1007/s11832-016-0753-5.
32. Distal femoral extension osteotomy and patellar tendon advancement to treat persistent crouch gait in cerebral palsy. Surgical technique / T.F. Novacheck, J.L. Stout, J.R. Gage, M.H. Schwartz // J. Bone Joint Surg. Am. 2009. Vol. 91, No Suppl. 2. P. 271-286. DOI: 10.2106/JBJS.I.00316.
33. Horstmann H.M., Hosalkar H., Keenan M.A. Orthopaedic issues in the musculoskeletal care of adults with cerebral palsy // Dev. Med. Child. Neurol. 2009. Vol. 51, No Suppl. 4. P. 99-105. DOI: 10.1111/j.1469-8749.2009.03417.x.
34. Kołodziej Ł., Dobiecki K., Sadlik B. Surgical treatment of advanced, stiff neurologic cavovarus foot in adults // Ortop. Traumatol. Rehabil. 2013. Vol. 15, No 4. P. 325-333. DOI: 10.5604/15093492.1073831.
35. Karamitopoulos M.S., Nirenstein L. Neuromuscular Foot: Spastic Cerebral Palsy // Foot Ankle Clin. 2015. Vol. 20, No 4. P. 657-668. DOI: 10.1016/j.fcl.2015.07.008.
36. Hip joint pain in spastic dislocation: aetiological aspects / A. Masłoń, M. Jóźwiak, M. Pawlak, T. Modrzewski, A. Grzegorzewski // Dev. Med. Child. Neurol. 2011. Vol. 53, No 11. P. 1019-1023. DOI: 10.1111/j.1469-8749.2011.04077.x.
37. Five-year outcome of state-wide hip surveillance of children and adolescents with cerebral palsy / M. Kentish, M. Wynter, N. Snape, R. Boyd // J. Pediatr. Rehabil. Med. 2011. Vol. 4, No 3. P. 205-217. DOI: 10.3233/PRM-2011-0176.
38. Does hip displacement influence health-related quality of life in children with cerebral palsy? / N.H. Jung, B. Pereira, I. Nehring, O. Brix, P. Bernius, S.A. Schroeder, G.J. Kluger, T. Koehler, A. Beyerlein, S. Weir, R. von Kries, U.G. Narayanan, S. Berweck, V. Mall // Dev. Neurorehabil. 2014. Vol. 17, No 6. P. 420-425. DOI: 10.3109/17518423.2014.941116.
39. Initial development and validation of the Caregiver Priorities and Child Health Index of Life with Disabilities (CPCHILD) / U.G. Narayanan, D. Fehlings, S. Weir, S. Knights, S. Kiran, K. Campbell // Dev. Med. Child. Neurol. 2006. Vol. 48, No 10. P. 804-812. DOI: 10.1017/S0012162206001745.

REFERENCES

1. Russman B.S., Tilton A., Gormley M.E. Jr. Cerebral palsy: a rational approach to a treatment protocol, and the role of botulinum toxin in treatment. *Muscle Nerve Suppl*., 1997, Vol. 6, pp. S181-S193.
2. Guzeva V.I., Kurenkov A.L., Zmanovskaia V.A., Batysheva T.T., Semenova K.A., Zherebtsova V.A., Vladykina L.N., Popkov D.A.; Ed. Guzeva V.I. Detskii tserebral'nyi paralich Federal'noe rukovodstvo po detskoi nevrologii: ruk. dlia vrachei [Children cerebral palsy. Federal Guideline for Pediatric Neurology: guide for physicians]. M., Spets. Izd-vo Med. Knig, 2016, pp. 169-185. (In Russ.)
3. Damiano D.L., Alter K.E., Chambers H. New clinical and research trends in lower extremity management for ambulatory children with cerebral palsy. *Phys. Med. Rehabil. Clin. N. Am*., 2009, vol. 20, no. 3, pp. 469-491. DOI: 10.1016/j.pmr.2009.04.005.
4. Viehweger E. Importance of hip problems in daily activities for cerebral palsy patients. *J. Child. Orthop*., 2013, vol. 7, no. 5, pp. 401-406. DOI: 10.1007/s11832-013-0514-7.
5. Rosenbaum P.L., Palisano R.J., Bartlett D.J., Galuppi B.E., Russell D.J. Development of the Gross Motor Function Classification System for cerebral palsy. *Dev. Med. Child. Neurol*., 2008, vol. 50, no. 4, pp. 249-253. DOI: 10.1111/j.1469-8749.2008.02045.x.
6. Cooke P.H., Cole W.G., Carey R.P. Dislocation of the hip in cerebral palsy. Natural history and predictability. *J. Bone Joint Surg. Br*., 1989, vol. 71, no. 3, pp. 441-446.
7. Samilson R.L., Tsou P., Aamoth G., Green W.M. Dislocation and subluxation of the hip in cerebral palsy. Pathogenesis, natural history and management. *J. Bone Joint Surg. Am*., 1972, vol. 54, no. 4, pp. 863-873.

8. Soo B., Howard J.J., Boyd R.N., Reid S.M., Lanigan A., Wolfe R., Reddihough D., Graham H.K. Hip displacement in cerebral palsy. *J. Bone Joint Surg. Am*., 2006, vol. 88, no. 1, pp. 121-129. DOI: 10.2106/JBJS.E.00071.
9. Terjesen T. Development of the hip joints in unoperated children with cerebral palsy: a radiographic study of 76 patients. *Acta Orthop*., 2006, vol. 77, no. 1, pp. 125-131. DOI: 10.1080/17453670610045803.
10. Ackerly S., Vitztum C., Rockley B., Olney B. Proximal femoral resection for subluxation or dislocation of the hip in spastic quadriplegia. *Dev. Med. Child. Neurol*., 2003, vol. 45, no. 7, pp. 436-440.
11. Hägglund G., Lauge-Pedersen H., Wagner P. Characteristics of children with hip displacement in cerebral palsy. *BMC Musculoskelet. Disord*., 2007, vol. 8, pp. 101. DOI: 10.1186/1471-2474-8-101.
12. Jóźwiak M., Walczak M., Idzior M. Appearance of spastic hip pain in cerebral palsy children. *Chir. Narzadow Ruchu Ortop. Pol*., 2005, vol. 70, no. 2, pp. 101-104.
13. Valencia F.G. Management of hip deformities in cerebral palsy. *Orthop. Clin. North Am*., 2010, vol. 41, no. 4, pp. 549-559. DOI: 10.1016/j.ocl.2010.07.002.
14. Lebarbier P., Penneçot G. L'infirmité motrice d'origine cérébrale (IMOC). *Rev. Chir. Orthop*., 2006, vol. 92, pp. 393-395.
15. Miller F. Cerebral Palsy. New York, NY, USA: Springer, 2005.
16. Mary P. Déformations acétabulaires – Comment les analyser? In: Lascombes P., Journeau P., eds. Les déformations des members inférieurs "de la consultation à l'acte opératoire" sous la direction de: Monographie du groupe d'étude en orthopédie pédiatrique. Montpellier: Sauramps Médical, 2009, pp. 101-108.
17. Scrutton D., Baird G. Surveillance measures of the hips of children with bilateral cerebral palsy. *Arch. Dis. Child*., 1997, vol.76, no. 4, pp. 381-384.
18. Clark A.M., Redden J.F. Management of hip posture in cerebral palsy. *J.R. Soc. Med*., 1992, vol. 85, no. 3, pp.150-151.
19. Krebs A., Strobl W.M., Grill F. Neurogenic hip dislocation in cerebral palsy: quality of life and results after hip reconstruction. *J. Child. Orthop*., 2008, vol. 2, no. 2, pp. 125-131. DOI: 10.1007/s11832-008-0080-6.
20. Reichel H., Hein W. Dega acetabuloplasty combined with intertrochanteric osteotomies. *Clin. Orthop. Relat. Res*., 1996, no. 323, pp. 234-242.
21. Nordmark E., Hägglund G., Lauge-Pedersen H., Wagner P., Westbom L. Development of lower limb range of motion from early childhood to adolescence in cerebral palsy: a population-based study. *BMC Med*., 2009, vol. 7, pp. 65. DOI: 10.1186/1741-7015-7-65.
22. Sankar W.N., Spiegel D.A., Gregg J.R., Sennett B.J. Long-term follow-up after one-stage reconstruction of dislocated hips in patients with cerebral palsy. *J. Pediatr. Orthop*., 2006, vol. 26, no. 1, pp. 1-7. DOI: 10.1097/01.bpo.0000190842.77036.d0.
23. Miller F., Cardoso Dias R., Dabney K.W., Lipton G.E., Triana M. Soft-tissue release for spastic hip subluxation in cerebral palsy. *J. Pediatr. Orthop*., 1997, vol. 17, no. 5, pp. 571-584.
24. McGinley J.L., Dobson F., Ganeshalingam R., Shore B.J., Rutz E., Graham H.K. Single-event multilevel surgery for children with cerebral palsy: a systematic review. *Dev. Med. Child. Neurol*., 2012, vol. 54, no. 2, pp. 117-128. DOI: 10.1111/j.1469-8749.2011.04143.x.
25. Popkov D.A., Zmanovskaia V.A., Gubina E.B., Leonchuk S.S., Butorina M.N., Pavlova O.L. Rezul'taty mnogourovnevykh odnomomentnykh ortopedicheskikh operatsii i rannei reabilitatsii v komplekse s botulinoterapiei u patsientov so spasticheskimi formami tserebral'nogo paralicha [The results of multilevel acute orthopedic surgeries and early rehabilitation in combination with botulinum therapy in patients with spastic cerebral palsy]. *Zhurn. Nevrologii i Psikhiatrii im. C.C. Korsakova*, 2015, vol. 115, no. 4-1, pp. 41-48. (In Russ.)
26. Zatravkina T.Iu., Norkin I.A. Nestabil'nost' tazobedrennogo sustava u detei s detskim tserebral'nym paralichom (obzor literatury) [The hip instability in children with infantile cerebral palsy (A review of literature)]. *Genij Ortopedii*, 2015, no. 3, pp. 76-83. (In Russ.)
27. Korol'kov A.I., Liutkevich N.I., Khashchuk A.V. Kontseptual'nye podkhody k diagnostike i profilakticheskomu lecheniiu podvyvikha i vyvikha bedra u bol'nykh s detskim tserebral'nym paralichom [Conceptual approaches to diagnosing and prophylactic treatment of the hip incomplete and complete dislocation in patients with cerebral palsy]. *Ortopediia, Travmatologiia i Protezirovanie*, 2013, no. 3 (592), pp. 20-27. (In Russ.)
28. Umnov V.V. Taktika dvukhetapnogo lecheniia slozhnykh sluchaev nestabil'nosti tazobedrennogo sustava u bol'nykh DTsP [The tactic of two-staged treatment of difficult cases of the hip instability in patients with cerebral palsy]. *Ortopediia, travmatologiia i Vosstanovitel'naia Khirurgiia Detskogo Vozrasta*, 2014, vol. 2, no. 2, pp. 66-69. (In Russ.)
29. McNerney N.P., Mubarak S.J., Wenger D.R. One-stage correction of the dysplastic hip in cerebral palsy with the San Diego acetabuloplasty: results and complications in 104 hips. *J. Pediatr. Orthop*., 2000, vol. 20, no. 1, pp. 93-103.
30. Popkov D., Journeau P., Popkov A. Comparative study on results of reconstructive surgery in 45 hip joints of 25 children with cerebral palsy. *Eur. Orthop. Traumatol*., 2014, vol. 5, no. 1, pp. 57-63.
31. Reidy K., Heidt C., Dierauer S., Huber H. A balanced approach for stable hips in children with cerebral palsy: a combination of moderate VDRO and pelvic osteotomy. *J. Child. Orthop*., 2016, vol. 10, no. 4, pp. 281-288. DOI: 10.1007/s11832-016-0753-5.
32. Novacheck T.F., Stout J.L., Gage J.R., Schwartz M.H. Distal femoral extension osteotomy and patellar tendon advancement to treat persistent crouch gait in cerebral palsy. Surgical technique. *J. Bone Joint Surg. Am*., 2009, vol. 91, no. Suppl. 2, pp. 271-286. DOI: 10.2106/JBJS.I.00316.
33. Horstmann H.M., Hosalkar H., Keenan M.A. Orthopaedic issues in the musculoskeletal care of adults with cerebral palsy. *Dev. Med. Child. Neurol*., 2009, vol. 51, no. Suppl. 4, pp. 99-105. DOI: 10.1111/j.1469-8749.2009.03417.x.
34. Kołodziej Ł., Dobiecki K., Sadlik B. Surgical treatment of advanced, stiff neurologic cavovarus foot in adults. *Ortop. Traumatol. Rehabil*., 2013, vol. 15, no. 4, pp. 325-333. DOI: 10.5604/15093492.1073831.
35. Karamitopoulos M.S., Nirenstein L. Neuromuscular Foot: Spastic Cerebral Palsy. *Foot Ankle Clin*., 2015, vol. 20, no. 4, pp. 657-668. DOI: 10.1016/j.fcl.2015.07.008.
36. Masłoń A., Jóźwiak M., Pawlak M., Modrzewski T., Grzegorzewski A. Hip joint pain in spastic dislocation: aetiological aspects. *Dev. Med. Child. Neurol*., 2011, vol. 53, no. 11, pp. 1019-1023. DOI: 10.1111/j.1469-8749.2011.04077.x.
37. Kentish M., Wynter M., Snape N., Boyd R. Five-year outcome of state-wide hip surveillance of children and adolescents with cerebral palsy. *J. Pediatr. Rehabil. Med*., 2011, vol. 4, no. 3, pp. 205-217. DOI: 10.3233/PRM-2011-0176.
38. Jung N.H., Pereira B., Nehring I., Brix O., Bernius P., Schroeder S.A., Kluger G.J., Koehler T., Beyerlein A., Weir S., Von Kries R., Narayanan U.G., Berweck S., Mall V. Does hip displacement influence health-related quality of life in children with cerebral palsy? *Dev. Neurorehabil*., 2014, vol. 17, no. 6, pp. 420-425. DOI: 10.3109/17518423.2014.941116.
39. Narayanan U.G., Fehlings D., Weir S., Knights S., Kiran S., Campbell K. Initial development and validation of the Caregiver Priorities and Child Health Index of Life with Disabilities (CPCHILD). *Dev. Med. Child. Neurol*., 2006, vol. 48, no. 10, pp. 804-812. DOI: 10.1017/S0012162206001745.

Рукопись поступила 25.07.2017

Сведения об авторах:

1. Томов Ахмед Даутович – ФГБУ «РНЦ «ВТО» им. акад. Г.А. Илизарова» Минздрава России, г. Курган, Россия, аспирант
2. Дьячков Константин Александрович – ФГБУ «РНЦ «ВТО» им. акад. Г.А. Илизарова» Минздрава России, г. Курган, Россия, ведущий научный сотрудник лаборатории рентгеновских и ультразвуковых методов диагностики, д. м. н.; Email: dka doc@mail.ru
3. Попков Дмитрий Арнольдович – ФГБУ «РНЦ «ВТО» им. акад. Г. А. Илизарова» Минздрава России, г. Курган, Россия, руководитель клиники нейроортопедии, д. м. н.; Email: dpopkov@mail.ru

Information about the authors:

1. Akhmed D. Tomov, M.D., Russian Ilizarov Scientific Center for Restorative Traumatology and Orthopaedics, Kurgan, Russia, postgraduate
2. Konstantin A. Diachkov, M.D., Ph.D., Russian Ilizarov Scientific Center for Restorative Traumatology and Orthopaedics, Kurgan, Russia, Laboratory of Radiological and Ultrasound Diagnostic Techniques, leading researcher; Email: dka doc@mail.ru
3. Dmitrii A. Popkov, M.D., Ph.D., Russian Ilizarov Scientific Center for Restorative Traumatology and Orthopaedics, Kurgan, Russia, Head of the Clinic of Neuroorthopaedics; Email: dpopkov@mail.ru