© Группа авторов, 2017

УДК 616.728.3-007.24-089.227.843-77

DOI 10.18019/1028-4427-2017-23-3-314-322

Эффективность и безопасность скользящей остеотомии наружного мыщелка бедренной кости при артропластике коленного сустава у пациентов с фиксированной вальгусной деформацией III типа по классификации Krakow

Д.В. Стафеев, Д.В. Чугаев, С.А. Ласунский, Н.Н. Корнилов, А.Д. Синеокий

Федеральное государственное бюджетное учреждение
«Российский научно-исследовательский институт травматологии и ортопедии им. Р.Р. Вредена»
Министерства здравоохранения Российской Федерации, г. Санкт-Петербург, Россия

Efficiency and safety of sliding osteotomy of the lateral femoral condyle in total knee arthroplasty in patients with fixed valgus deformity (Krackow type III)

D.V. Stafeev, D.V. Chugaev, S.A. Lasunsky, N.N. Kornilov, A.D. Sineoky

Vreden Russian Research Institute of Traumatology and Orthopedics, St. Petersburg, Russia

Введение. Статья посвящена проблеме тотального эндопротезирования коленного сустава у пациентов с тяжелой вальгусной деформацией коленного сустава III типа по Krakow. **Материалы и методы**. Произведена оценка среднесрочных результатов двенадцати артропластик коленного сустава, сочетающихся со скользящей остеотомией наружного мыщелка бедренной кости и дистализацией латеральной коллатеральной связки. Результаты проведенного лечения оценивали по шкалам KSS и Womac. **Результаты**. Проанализирована эффективность и безопасность слайд-остеотомии наружного мыщелка бедренной кости у пациентов с тяжелой вальгусной деформацией коленного сустава: в одиннадцати случаях были получены хорошие и отличные функциональные результаты, в одном случае зарегистрировано осложнение – перипротезный перелом бедренной кости. **Дискуссия**. В настоящее время предложено множество вариантов проведения мягкотканного релиза во время тотального эндопротезирования коленного сустава. Варианты релиза отличаются по точке приложения и степени воздействия, но при фиксированной вальгусной деформации адекватный баланс не всегда легко достижим, что может потребовать использования эндопротезов с повышенной фронтальной стабилизацией. Конфликт интересов: нет.
Ключевые слова: коленный сустав, эндопротезирование, вальгусная деформация, классификация по Krakow, мягкотканный релиз, дисбаланс, скользящая остеотомия, слайд-остеотомия, сложное эндопротезирование

Introduction This article is devoted to the problem of total knee arthroplasty in patients with severe valgus deformity (Krackow type III). **Methods** We analyzed mid-term results of 12 total knee arthroplasties combined with sliding osteotomy of the lateral femoral condyle and distalization of the lateral collateral ligament. Treatment results were measured with KSS and WOMAC scores. **Results** We had excellent and good results in 11 cases but one was complicated with periprosthetic fracture of the femur. **Discussion** Up-to-date, there are various techniques of soft-tissue release in total knee arthroplasty proposed. These techniques differ in the point of release and the power of effect. However, an adequate balance is not always achievable in severe valgus deformity. Therefore, implants providing enhanced frontal stabilization are required (CCK/VVC).
Keywords: total knee arthroplasty, valgus deformity, Krackow classification, soft-tissue release, instability, sliding osteotomy, complex arthroplasty

ВВЕДЕНИЕ

Деформирующий остеоартроз коленного сустава (гонартроз) кроме стойкого болевого синдрома и контрактуры, как правило, сопровождается формированием фронтальной варусной или вальгусной деформации [1]. Статистически вальгусная деформация на уровне коленного сустава встречается значительно реже варусной, и ее частота составляет около 10–15 % в общей популяции пациентов, подвергающихся тотальной артропластике коленного сустава [2].

Признаками вальгусной деформации являются отклонение механической оси конечности кнаружи от центра коленного сустава и увеличение вальгусного угла между бедренной и большеберцовой костями более 9º [3, 4]. У 5–30 % пациентов с деформирующим остеоартрозом коленного сустава, имеющих вальгусную деформацию, она относится к III типу по Krakow: деформация фиксированная, сопровождается выраженной фронтальной нестабильностью и с большим трудом поддаётся хирургической коррекции во время выполнения артропластики [5, 6]. Это связано со значительными деструктивными изменениями эпифизов бедренной и большеберцовой костей, контрагированием латерального отдела капсулы «вальгусного» коленного сустава, илио-тибиального тракта, латеральной коллатеральной связки, подколенной мышцы и ее сухожилия и сочетанием внутри- и внесуставных компонентов фронтальной деформации нижней конечности [7].

Оперативное лечение данной категории пациентов может быть сопряжено со значительными трудностями. Они заключаются в том, что во время операции эндопротезирования коленного сустава, кроме адекватного подбора размеров компонентов эндопротеза, устранения контрактуры и восстановления правильного трекинга надколенника, важнейшими из условий,

Стафеев Д.В., Чугаев Д.В., Ласунский С.А., Корнилов Н.Н., Синеокий А.Д. Эффективность и безопасность скользящей остеотомии наружного мыщелка бедренной кости при артропластике коленного сустава у пациентов с фиксированной вальгусной деформацией III типа по классификации Krakow // Гений ортопедии. 2017. Т. 23. № 3. С. 314-322. DOI 10.18019/1028-4427-2017-23-3-314-322

которые необходимо выполнить, являются создание правильной биомеханической оси нижней конечности и формирование изометричных и симметричных прямоугольных сгибательного и разгибательного промежутков [8]. Сложная комбинация патологических изменений в «вальгусном колене» не позволяет сформировать четкий алгоритм мягкотканного релиза, применимый для остеоартроза с варусной деформацией конечности. Указанные выше изменения, присущие «вальгусному колену», могут сделать успешное эндопротезирование труднодостижимым [9]. Только лишь формирование адекватных костных опилов эпифизов костей, формирующих коленный сустав, недостаточно для воссоздания правильной биомеханической оси конечности. Необходимо также выполнение мягкотканного релиза контрагированного латерального отдела коленного сустава. Поэтому, чем выше степень ригидности латерального отдела и фронтальной нестабильности, тем труднее добиться адекватной балансировки коленного сустава и тем вероятнее может понадобиться использование стабилизированного во фронтальной плоскости или связанного эндопротеза [10]. При этом обширный мягкотканный релиз также может оказаться неэффективным и завершиться имплантацией эндопротезов типа CCK/VVC [11]. Этому также способствует внесуставной компонент вальгусной деформации, который приходится корректировать с помощью костных опилов, увеличивающих трапециевидность сгибательного/разгибательного промежутков. Наличие конституциональной варусной деформации диафиза или вальгусной деформации дистального отдела бедренной кости и вальгусной деформации проксимального отдела большеберцовой кости, усугубляющих существующую вальгусную деформацию конечности на уровне коленного сустава, приводит к тому, что, даже если мягкотканные стабилизаторы не контрагированы, приходится выполнять их расширенный релиз, что может послужить причиной полной фронтальной дестабилизации коленного сустава [12].

Альтернативой использованию связанных конструкций и обширного «экстремального релиза» мягких тканей, применяемого для коррекции вальгусной деформации III типа по Krakow, является скользящая остеотомия латерального мыщелка бедренной кости с дистализацией места прикрепления латеральной коллатеральной связки и сухожилия подколенной мышцы.

При выполнении данного исследования была выдвинута следующая гипотеза: так как фиксированная вальгусная деформация III типа по Krakow имеет внесуставной компонент, то ее коррекция за счет обширного релиза мягких тканей может быть безуспешной, так как не влияет на патогенетический очаг деформации. В связи с этим, после проведения I и II этапов мягкотканного релиза, оставляя наружную боковую связку и сухожилие подколенной мышцы интактными, производили скользящую остеотомию наружного мыщелка бедренной кости с транспозицией точки фиксации латеральных стабилизаторов. Данная манипуляция, согласно гипотезе исследования, должна была позволить прецизионно сбалансировать сгибательный/разгибательный промежутки коленного сустава путем изменения длины латеральной коллатеральной связки и сухожилия подколенной мышцы на точно определенную величину без проведения элементов расширенного мягкотканного релиза. Данный подход, по нашему представлению, должен был сделать операцию эндопротезирования коленного сустава при фиксированной вальгусной деформации III типа по Krakow более прогнозируемой.

Цель. Изучить эффективность (воссоздание нейтральной оси конечности, формирование симметричных сгибательного/разгибательного промежутков, восстановление адекватного трекинга надколенника) применения предложенной схемы коррекции фиксированной вальгусной деформации III типа по Krakow во время эндопротезирования коленного сустава и проследить уровень восстановления функциональной активности пациентов в послеоперационном периоде.

МАТЕРИАЛЫ И МЕТОДЫ

В проспективное исследование вошли 10 пациентов с деформирующим остеоартрозом и вальгусной деформацией коленного сустава III типа по Krakow, которым в период с 2011 по 2015 г. выполнено 12 операций артропластики, сочетающихся со слайд-остеотомией наружного мыщелка бедренной кости и транспозицией точки фиксации латеральных связочных структур.

Из 10 пациентов 9 были женщины и 1 – мужчина. Средний возраст больных составил 66,2 ± 11,5 года. Семь (70 %) пациентов страдали ревматоидным артритом, 3 (30 %) – идиопатическим остеоартрозом.

До операции среднее значение внутрисуставной вальгусной деформации составило 24,8 ± 2,7º (минимальное – 20º, максимальное – 29º). Среднее значение функции коленного сустава по шкале KSS было 15,5 ± 8,9, KSS function – 21,4 ± 12,5, по шкале WOMAC – 35,2 ± 8,2 балла. Статистический анализ данных производился с определением величины среднеквадратичного отклонения исследуемых показателей.

Во всех случаях вальгусная деформация коленного сустава была фиксированная с выраженной фронтальной нестабильностью, внесуставным компонентом (конституциональная варусная деформация бедренной кости, вальгусная деформация проксимального отдела большеберцовой кости или их комбинации) и относилась к III типу по Krakow.

Во всех 12 случаях в ходе эндопротезирования для устранения дисбаланса коленного сустава была выполнена слайд-остеотомия наружного мыщелка бедренной кости с последующим его низведением и фиксацией винтами. Благодаря этому интраоперационно был достигнут адекватный баланс, что позволило всем пациентам имплантировать частично связанный протез с замещением задней крестообразной связки.

Статистическую обработку данных проводили с помощью программы STATISTICA. Большая часть исследуемых данных не соотносилась с нормальным распределением, поэтому для обработки этих данных мы использовали методы непараметрической статистики, в частности критерий Вилкоксона-Манна-Уитни (Mann-Whitney-Wilcoxon) и критерий Краскела-Уоллиса (Kruskal-Wallis).

Предоперационное планирование и техника выполнения операции эндопротезирования коленного сустава со слайд-остеотомией латерального мыщелка бедренной кости

Клиническое исследование коленного сустава

Оценивали локомоционную функцию, выраженность деформации нижней конечности на уровне коленного сустава во фронтальной и сагиттальной плоскостях, объем пассивных и активных движений в исследуемом коленном суставе, степень фронтальной и сагиттальной нестабильности, наличие контрактуры коленного сустава (сгибательная, разгибательная, комбинированная). При оценке состояния коленного сустава отдельно обращали внимание на возможность пассивной коррекции фронтальной деформации в коленном суставе (насколько ригиден латеральный связочный комплекс и в какой степени гипермобилен медиальный). Если вальгусная деформация легко корригировалась, то интраоперационно баланс коленного сустава был легко достижим, наличие фиксированной вальгусной деформации служило признаком необходимости интраоперационного использования расширенных элементов релиза или применения стабилизированных во фронтальной плоскости эндопротезов.

Рентгенологическое обследование пациентов

Исследуемым пациентам выполнялась рентгенография коленного сустава в 2-х проекциях, рентгенография коленного сустава с нагрузкой, телерентгенография обеих нижних конечностей. Рентгенологически оценивали стадию деформирующего артроза, характер деструктивных изменений, вид фронтальной деформации и ее выраженность.

На передне-задних телерентгенограммах нижних конечностей оценивали планируемые дистальный опил бедренной кости и проксимальный опил большеберцовой кости и степень трапециевидности формирующегося при этом разгибательного промежутка коленного сустава. Оценивали референтные углы и линии костей нижней конечности и степень их отклонения от нормальных значений. В исследуемой группе пациентов у 8 человек была выявлена конституциональная варусная деформация диафиза и вальгусная деформация дистального отдела бедренной кости, у 4-х человек – комбинация вальгусной деформации дистального отдела бедренной кости и проксимального отдела большеберцовой кости. У всех исследуемых пациентов внесуставные деформации бедренной и большеберцовой костей составили не более 7°, поэтому ни у одного из пациентов не было выявлено ситуации, потребовавшей бы перед артропластикой выполнения корригирующей остеотомии костей, формирующих коленный сустав. В ходе предоперационного планирования оценивали корректность дистального опила бедренной кости, во всех случаях опил не выходил за пределы точек фиксации коллатеральных связок, что служило маркером возможности выполнения артропластики без предшествующего вмешательства с целью коррекции оси конечности.

Производили планирование точки введения интрамедуллярного направителя для адекватного позиционирования бедренного резекторного блока. В связи с большой вероятностью применения связанных конструкций во время эндопротезирования производили предоперационное планирование с учетом возможности выполнения данной опции (возможность использования интрамедуллярных удлиняющих ножек, необходимость применения металлических блоков и др.).

Техника выполнения оперативного вмешательства

Выполняли передне-латеральный доступ по технике, предложенной Keblish [13]. Обходя надколенник снаружи и формируя при этом несвободный жировой лоскут из тела Гоффа, выполняли артротомию коленного сустава (рис. 1).

При этом ножка жирового лоскута оставалась фиксированной к передне-латеральной части капсулы сустава, что позволяло не нарушать кровоснабжение лоскута (за счет сохранения одной из ветвей подколенной артерии – латеральной нижней артерии) [14] (рис. 2).

Далее, по ходу оперативного доступа, выполняли субпериостальное отслоение подвздошно-большеберцового тракта от бугорка Жерди и пересечение илио-тибиального тракта на уровне суставной щели, рассечение участка задне-наружного отдела капсулы сустава между сухожилием подколенной мышцы и наружной коллатеральной связкой. При выполнении мягкотканного латерального релиза интактными оставляли латеральную коллатеральную связку и сухожилие подколенной мышцы.

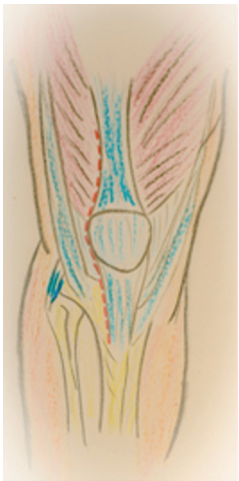

Рис. 1. Латеральный доступ по Keblish. Пунктиром отмечена линия артротомии

Рис. 2. Формирование несвободного жирового лоскута

После выполнения стандартных дистального опила бедренной кости и проксимального опила большеберцовой кости (измеряемая резекция с помощью экстрамедуллярной техники) с использованием тензора проводили оценку параметров разгибательного промежутка (рис. 3).

Во всех наблюдаемых нами случаях у пациентов с вальгусной деформацией III типа отмечалась трапециевидная форма разгибательного промежутка (большее пространство – с медиальной стороны сустава). Дисбаланс, при его тензиометрической оценке у исследуемой группы пациентов, составлял от 9 до 12 мм (рис. 4).

В соответствии с предложенной нами концепцией, выявленный интраоперационно на основании тензиометрических измерений дисбаланс подтверждал нам необходимость коррекции размеров разгибательного промежутка с применением скользящей остеотомии наружного мыщелка бедренной кости (рис. 5).

Рис. 3. Тензор для оценки симметричности сгибательного и разгибательного промежутков коленного сустава

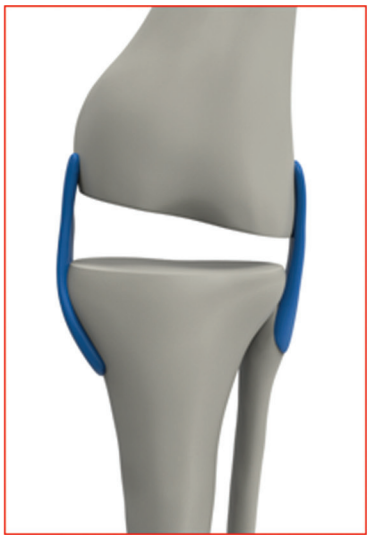

Рис. 4. Трапециевидный разгибательный промежуток. Выполненные компоненты начального мягкотканного релиза не позволили сбалансировать коленный сустав

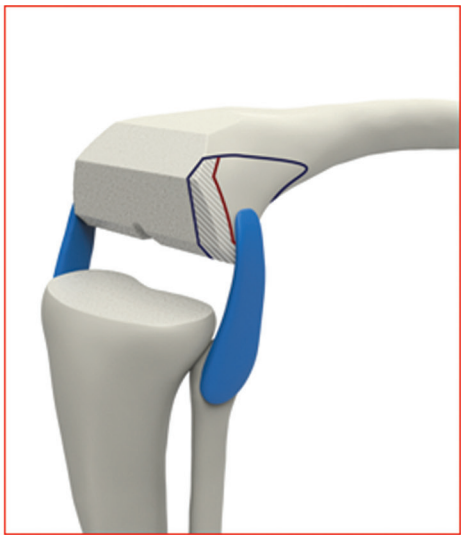

Рис. 5. Разметка планируемой остеотомии

Далее, для коррекции разгибательного промежутка выполняли остеотомию латерального надмыщелка бедренной кости с формированием костного фрагмента шириной не менее 1,5 см, обращая внимание на то, чтобы линия остеотомии проходила кнаружи от латерального кортикального слоя диафиза бедренной кости. Остеотомированный надмыщелок с фиксированными к нему латеральными связочными структурами смещали дистально на величину измеренного тензиометрически дисбаланса. Производили фиксацию костного фрагмента 2-мя винтами диаметром 6,5 мм и затем резецировали выступающую дистально часть костного фрагмента (рис. 6).

Длина винтов подбиралась таким образом, чтобы их концевая часть достигала кортикального слоя медиального мыщелка бедренной кости. После фиксации костного фрагмента с использованием тензора подтверждалось достижение прямоугольной формы разгибательного промежутка и его изотоничность (рис. 7).

Так как после выполнения слайд-остеотомии мыщелка бедренной кости определение степени наружной ротации бедренного компонента по анатомическим ориентирам становилось невозможным в связи с тем, что изменялась трансэпикондилярная линия, для оценки параметров сгибательного промежутка и его коррекции с помощью тензора определяли характер и величину корректной ротации бедренного компонента, выполняли финальные этапы резекции дистального отдела бедренной кости (передняя, задняя и косые резекции), подготовку бедренной кости под выемку для заднего стабилизатора и окончательную подготовку костного ложа для ножки тибиального компонента.

Оценив корректность достигнутого баланса разгибательного и сгибательного промежутков, выполняли пробную сборку эндопротеза, оценивали размер тибиального вкладыша, ось конечности, объем движений в коленном суставе, трекинг надколенника. Убедившись в удовлетворительной позиции компонентов эндопротеза и достижении требуемого баланса коленного сустава при пробной сборке, осуществляли окончательную фиксацию компонентов эндопротеза в бедренной и большеберцовой костях с использованием одной упаковки костного цемента (40 г). Сустав промывали растворами антисептика и послойно ушивали рану (рис. 8).

Рис. 6. Низведение костного слайда и его фиксация винтами

Рис. 7. Сформирован прямоугольный разгибательный промежуток коленного сустава

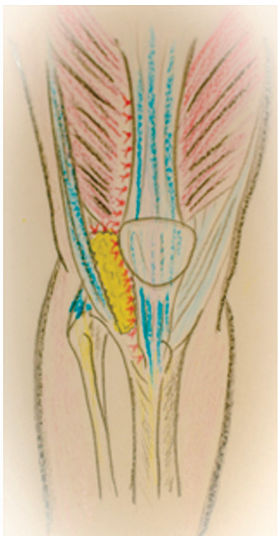

Рис. 8. Дефект капсулы коленного сустава укрыт жировым лоскутом

Послеоперационное ведение данной группы пациентов не отличалось от реабилитационной программы после стандартного первичного эндопротезирования. Внешняя иммобилизация не применялась, пациенты начинали ходить с дополнительной опорой на костыли с 1-го дня после операции, и тогда же начинали разработку движений в прооперированном коленном суставе. Все пациенты в раннем послеоперационном периоде использовали компрессионный эластический трикотаж на обеих нижних конечностях, получали антикоагулянтную терапию согласно общепринятым схемам.

Клинический пример. Пациентка С., 73 года, поступила в 7 отделение ФГБУ «РНИИТО им. Р.Р. Вредена» Минздрава России с диагнозом: правосторонний идиопатический гонартроз 3 стадии, вальгусная деформация, сгибательно-разгибательная контрактура правого коленного сустава (рис. 9). Больная была при поступлении обследована, выявлено, что фронтальная деформация на уровне коленного сустава составляет 30°, является фиксированной, III тип по Krakow (рис. 10). Через 7 дней после госпитализации пациентке выполнено тотальное цементное эндопротезирование правого коленного сустава эндопротезом с замещением задней крестообразной связки (рис. 11 и 15). В ходе операции для коррекции деформации и балансировки коленного сустава выполнена слайд-остеотомия наружного мыщелка бедренной кости с дистализацией точки фиксации латеральной коллатеральной связки и сухожилия подколенной мышцы. В послеоперационном периоде пациентка реабилитировалась, обучена ходьбе с дополнительной опорой на костыли, послеоперационная рана зажила первичным натяжением. В течение 4-х недель после операции пациентка ходила с дополнительной опорой на костыли, еще 4 недели – с тростью, по истечении этого срока пациентка вернулась к ходьбе без дополнительной опоры (рис. 12).

При рентгенологическом исследовании выявлена варусная деформация на уровне диафиза бедренной кости и вальгусная деформация дистальной трети бедренной кости (LDFA (lateral distal femoral angle) 75°) (рис. 13). Референтные углы и линии большеберцовой кости не выходят за пределы нормальных значений, хотя наличие глубокого дефекта в латеральном мыщелке большеберцовой кости и выраженный латеральный остеофит не позволяют абсолютно достоверно оценить правильность определения MPTA (medial proximal tibial angle).

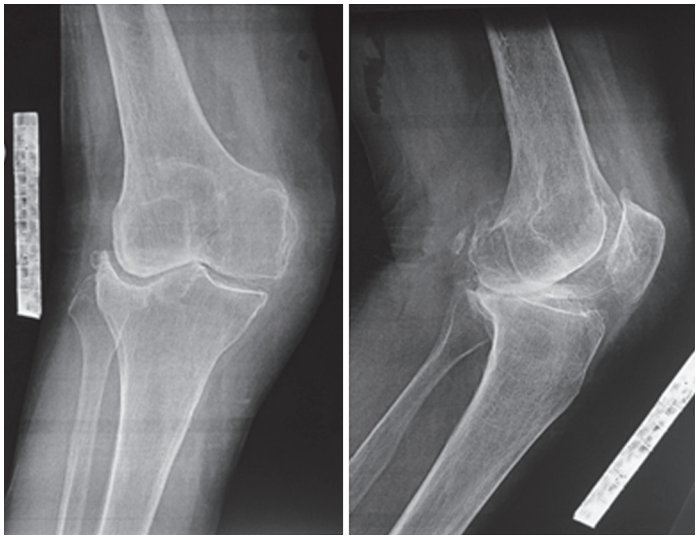

Рис. 9. Рентгенограммы в прямой и боковой проекции правого коленного сустава до операции

Рис. 10. Фото пациентки до операции

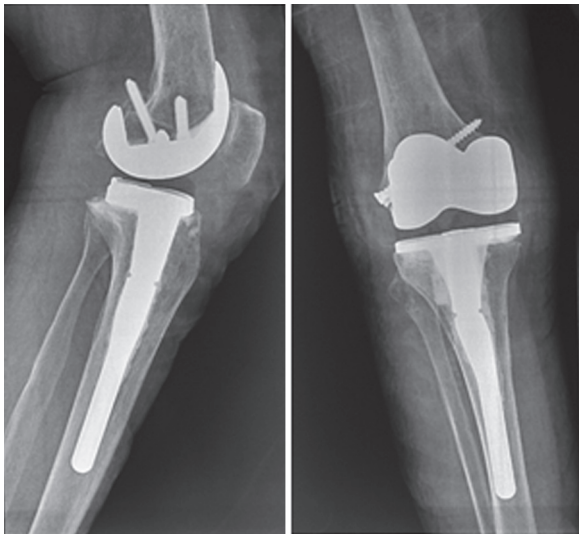

Рис. 11. Рентгенограммы в прямой и боковой проекции правого коленного сустава после операции

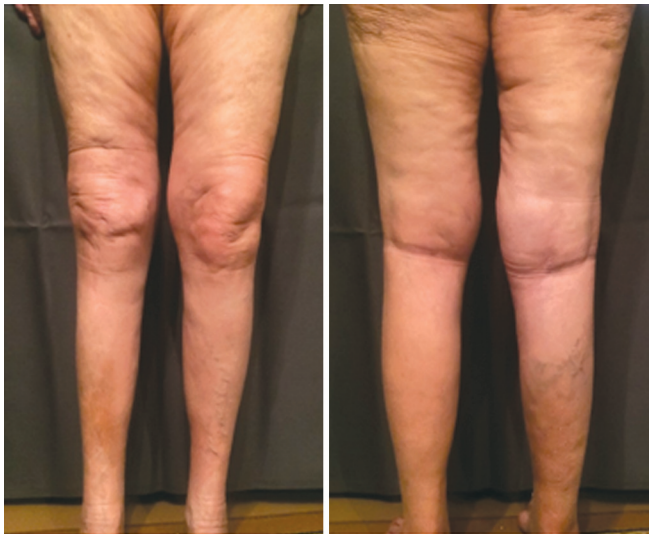

Рис. 12. Фото пациентки после операции

IM valgus correction angle (IM angle) – интрамедуллярный угол вальгусного отклонения бедренной кости, составляющий в популяции, по разным данным, от 2° до 9–12°, на представленной рентгенограмме равен 9° (рис. 14) [15]. Данное обстоятельство могло бы составить трудности при выполнении тотальной артропластики без предшествовавшего рентгенографического планирования по телерентгенограммам в связи с тем, что многие ортопеды рутинно используют в интрамедуллярном направителе для ориентировки дистального резекторного блока угол вальгусного отклонения, равный 6°.

Восстановлена нейтральная ось конечности.

Через 1 год после операции пациентка осмотрена и клинически обследована: ходит без дополнительной опоры, не прихрамывает. Визуально – ось правой нижней конечности правильная, объем движений в коленном суставе: разгибание/сгибание 0°/0°/110° (рис. 15). При оценке функции коленного сустава по шкале KSS показатель составил 86, KSS function – 82, по шкале WOMAC – 90 баллов (www.orthopaedicscore.com).

Рис. 13. Телерентгенография нижних конечностей пациентки до операции

Рис. 14. Рентгенограммы коленного сустава пациентки с планируемым уровнем резекции бедренной и большеберцовой костей

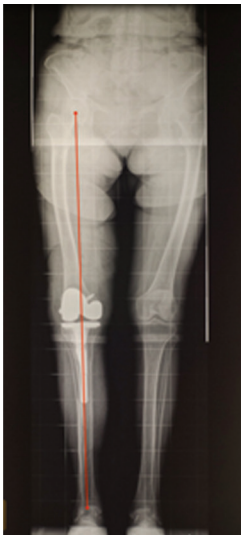

Рис. 15. Телерентгенография нижних конечностей после операции

РЕЗУЛЬТАТЫ

Всем 10 пациентам, принявшим участие в исследовании, была выполнена имплантация задне-стабилизированных эндопротезов одной фирмы-производителя, цементной фиксации, с фиксированным полиэтиленовым вкладышем. Имплантация стабилизированных во фронтальной плоскости или полностью связанных эндопротезов не понадобилась ни в одном из случаев. Результаты лечения пациентов были оценены через 12 месяцев после выполненного оперативного вмешательства. Среднее значение функции коленного сустава по шкале KSS составило 82,3 ± 6,4, KSS function – 74,5 ± 16,4, по шкале WOMAC – 85,4 ± 10,1 баллов (рис. 16). Количество отличных функциональных результатов выявлено после 8-ми операций (64 %), хороших – после 4-х (36 %). Удовлетворительных и неудовлетворительных функциональных результатов в исследуемой группе больных зарегистрировано не было.

В нашей серии наблюдений после данных операций осложнение возникло в 1 случае, что составило 8,3 %. На 5-е сутки после операции у одной из больных произошел перипротезный метадиафизарный перелом бедренной кости (тип 2 по классификации Lewis and Rorabeck), по поводу чего был выполнен остеосинтез бедренной кости интрамедуллярным стержнем с блокированием [2]. Перелом бедренной кости был связан с падением пациентки с высоты собственного роста на прооперированную конечность. Произошедший перелом бедренной кости не был ассоциирован с миграцией остеотомированного надмыщелка бедренной кости.

В группе обследованных пациентов, в пределах оцениваемых сроков, мы не наблюдали миграции фиксирующих винтов, удаления их в послеоперационном периоде мы также не выполняли.

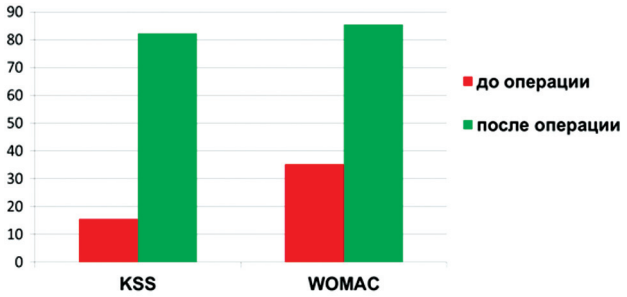

KSS до – 15,5, после – 82,3; WOMAC до – 35,2, после – 85,4 (www.orthopaedicscore.com)

Рис. 16. Характер изменения функциональных результатов прооперированной конечности у пациентов со слайд-остеотомией наружного мыщелка бедренной кости, оцениваемых до операции и через 12 месяцев после эндопротезирования

ДИСКУССИЯ

При выполнении операции артропластики коленного сустава у пациентов с фиксированной вальгусной деформацией важнейшее значение имеет мягкотканный релиз. На данный момент предложено множество вариантов его проведения, различающихся по последовательности и степени воздействия на мягкие ткани. Однако невозможно выделить единственно верную технику, используемую повсеместно и доказавшую свою несомненную эффективность и безопасность [6, 8, 16].

Krackow и Mihalko провели исследование на анатомическом материале, посвященное оценке изменений сгибательного и разгибательного промежутков после релиза мягкотканных стабилизирующих образований латерального отдела. Авторы выяснили, что ранний релиз латеральной коллатеральной связки обеспечивает более равномерное изменение сгибательного и разгибательного промежутков. По их мнению, при тяжелой вальгусной деформации релиз латеральной коллатеральной связки следует выполнять в первую очередь, а сухожилия подколенной мышцы и илио-тибиального тракта – в последнюю [17]. С учетом данного факта становятся очевидными преимущества, которые дает релиз латеральной коллатеральной связки – устранение фиксированной вальгусной деформации путем удлинения латеральной коллатеральной связки на точно необходимую величину, что позволяет прецизионно контролировать изменение сгибательного и разгибательного промежутка. Наиболее эффективно это возможно произвести посредством слайд-остеотомии латерального мыщелка бедренной кости с транспозицией и дистализацией места фиксации латеральной коллатеральной связки и сухожилия подколенной мышцы.

Данная манипуляция позволяет выполнить операцию эндопротезирования у пациента с тяжелой вальгусной деформацией коленного сустава, получив хороший функциональный результат. Hadjicostas и Soucacos оценивали результаты 15-ти артропластик коленного сустава с компьютерной навигацией и выполнением слайд-остеотомии латерального мыщелка. Исследователями во всех случаях были использованы задне-стабилизированные эндопротезы цементной фиксации с фиксированной платформой, и им удалось добиться следующих результатов: средние значения шкалы KSS увеличились с 37 до 90 баллов после операции. После выполнения слайд-остеотомии наружного мыщелка бедренной кости у всех пациентов была восстановлена нейтральная ось конечности, стабильность сустава сохранялась при сгибании и разгибании. Не было зафиксировано ни одного случая дислокации надколенника или повреждения малоберцового нерва [18].

Mullaji et al. также использовали компьютерную навигацию при слайд-остеотомии латерального мыщелка бедренной кости. Данная технология позволила им исключить выполнение обширного релиза мягких тканей в латеральном отделе сустава и при этом добиться аналогичных результатов [19]. При выполнении нашего исследования, для оценки симметричности сгибательного и разгибательного промежутков, использовалась тензиометрическая техника, которая позволила добиться хорошего баланса коленного сустава с прецизионностью, не уступающей компьютерной навигации.

По мнению ряда авторов, результаты эндопротезирования с выполнением слайд-остеотомии наружного мыщелка бедренной кости принципиально не отличаются от результатов первичного эндопротезирования коленного сустава без выполнения слайд-остеотомии [11]. Это совпадает и с полученными нами данными: в группе исследованных пациентов после эндопротезирования, сочетающегося со слайд-остеотомией наружного мыщелка бедренной кости, значение шкалы KSS повысилось с 15,5 до 82,3 и с 21,4 до 74,5 по шкале KSS function.

По мнению ряда авторов, слайд-остеотомия латерального мыщелка бедренной кости может быть ассоциирована с развитием ряда осложнений, например, с возможностью формирования ложного сустава в зоне выполнения остеотомии. Для предотвращения этого следует уделять большое внимание достижению абсолютной стабильности с качественной внутренней фиксацией. Так, Brillhaut для профилактики подобного осложнения рекомендует использование накостной пластины для фиксации костного фрагмента [20].

У прооперированных нами пациентов не было зафиксировано случаев формирования ложного сустава латерального мыщелка, однако имеется одно наблюдение с развитием перипротезного перелома бедренной кости.

В заключении хотелось бы отметить, что методика слайд – остеотомии легко повторяема, позволяет избежать имплантации более связанного эндопротеза, что уменьшает затраты материальных средств на лечение пациента, и при этом является высокоэффективным средством коррекции вальгусной деформации. Однако на данный момент существует не так много работ, освещающих эффективность и безопасность данной процедуры, равно как и отсутствует общепринятая техника её проведения.

Возможно, что причиной редкого применения описываемой процедуры является относительно малая встречаемость данной патологии коленного сустава. Так, в ФГБУ «РНИИТО им. Р.Р. Вредена», по данным нашего регистра, за 5-летний период было выполнено 1437 артропластик коленного сустава у пациентов с вальгусной деформацией. Имплантация связанных эндопротезов типа CCK/VVC произведена в 114 случаях (7,933 %). При этом выполнение слайд-остеотомии наружного мыщелка с транспозицией точки фиксации латеральной коллатеральной связки в ходе артропластики коленного сустава потребовалось всего в 12 случаях. Все это обусловливает отсутствие общепринятых показаний и ограниченное использование слайд-остеотомии как высокоэффективного приёма достижения баланса при тотальном эндопротезировании коленного сустава у больных с фиксированной вальгусной деформацией, при этом убедительных данных о безопасности данной манипуляции нет.

ВЫВОДЫ

Выполнение слайд-остеотомии наружного мыщелка бедренной кости для дистализации точки прикрепления латеральной коллатеральной связки и сухожилия подколенной мышцы в ходе эндопротезирования коленного сустава при остеоартрозе с выраженной фиксированной вальгусной деформацией III типа по классификации Krakow позволяет сбалансировать сустав и добиться хороших и отличных функциональных результатов при стандартном эндопротезировании коленного сустава, однако безопасность выполнения данной процедуры требует дальнейшего изучения.

ЛИТЕРАТУРА

1. Эндопротезирование при вальгусной деформации коленного сустава (обзор литературы) / В.Л. Игнатенко, Н.Н. Корнилов, Т.А. Куляба, А.В. Селин, А.И. Петухов, И.И. Кроитору, А.В. Сараев // Травматология и ортопедия России. 2011. № 4 (62). С. 140-146.
2. Корнилов Н.Н., Куляба Т.А. Артропластика коленного сустава. СПб. : РНИИТО, 2012. 228 с.
3. Корнилов Н.Н.,. Куляба Т.А, Новосёлов К.А. Эндопротезирование коленного сустава. СПб. : Гиппократ, 2006. 176 с.
4. Долгосрочные результаты клинического применения тотального эндопротеза коленного сустава «Universal» / Я. Пильни, И. Кубеш, М. Петрина, В. Бача // Травматология и ортопедия России. 2015. № 2 (76). С. 32-28.
5. Lateral femoral sliding osteotomy lateral release in total knee arthroplasty for a fixed valgus deformity / J. Brilhault, S. Lautman, L. Favard, P. Burdin // J. Bone Joint Surg. Br. 2002. Vol. 84, No 8. P. 1131-1137.
6. Thienpont E. Improving Accuracy in Knee Arthroplasty. 1st Edition. Jaypee Brothers Medical Publishers Ltd., 2012. 375 p.
7. Engh G.A. The difficult knee: severe varus and valgus // Clin. Orthop. Relat. Res. 2003. No 416. P. 58-63.
8. Total knee arthroplasty in valgus knees: predictive preoperative parameters influencing a constrained design selection / J. Girard, M. Amzallag, G. Pasquier, A. Mulliez, T. Brosset, F. Gougeon, A. Duhamel, H. Migaud // Orthop. Traumatol. Surg. Res. 2009. Vol. 95, No 4. P. 260-266. doi: 10.1016/j.otsr.2009.04.005.
9. Hadjicostas P.T., Soucacos P.N., Thielemann F.W. Computer-assisted osteotomy of the lateral femoral condyle with non-constrained total knee replacement in severe valgus knees // J. Bone Joint Surg. Br. 2008. Vol. 90, No 11. P. 1441-1445. doi: 10.1302/0301-620X.90B11.20092.
10. Keblish P.A. The lateral approach to the valgus knee. Surgical technique and analysis of 53 cases with over two-year follow-up evaluation // Clin. Orthop. Relat. Res. 1991. No 271. P. 52-62.
11. Computer navigation helps achieving appropriate gap balancing and restoration of alignment in total knee arthroplasty for fixed valgus knee osteoarthritis irrespective of the surgical approach / N. Kornilov, T. Kulyaba, A. Petukhov, V. Ignatenko, E. Thienpont // Acta Orthop. Belg. 2015. Vol. 81, No 4. P. 673-681.
12. Krackow K.A., Mihalko W.M. Flexion-extension joint gap changes after lateral structure release for valgus deformity correction in total knee arthroplasty: a cadaveric study // J. Arthroplasty. 1999. Vol. 14, No 8. P. 994-1004.
13. Primary total knee arthroplasty in patients with fixed valgus deformity / K.A. Krackow, M.M. Jones, S.M. Teeny, D.S. Hungerford // Clin. Orthop. Relat. Res. 1991. No 273. P. 9-18.
14. Mullaji A.B., Shetty G.M. Lateral epicondylar osteotomy using computer navigation in total knee arthroplasty for rigid valgus deformities // J. Arthroplasty. 2010. Vol. 25, No 1. P. 166-169. doi: 10.1016/j.arth.2009.06.013.
15. Current surgical strategies for total arthroplasty in valgus knee / D. Nikolopoulos, I. Michos, G. Safos, P. Safos // World J. Orthop. 2015. Vol. 6, No 6. P. 469-482. doi: 10.5312/wjo.v6.i6.469.
16. Peters C.L., Mohr R.A., Bachus K.N. Primary total knee arthroplasty in the valgus knee: creating a balanced soft tissue envelope // J. Arthroplasty. 2001. Vol. 16, No 6. P. 721-729.
17. Rawal J., Devany A.J., Jeffery J.A. Arthroplasty in the Valgus Knee: Comparison and Discussion of Lateral vs Medial Parapatellar Approaches and Implant Selection // Open Orthop J. 2015. Vol. 9. P. 94-97. doi: 10.2174/1874325001509010094.
18. Rorabeck C.H., Taylor J.W. Classification of periprosthetic fractures complicating total knee arthroplasty // Orthop. Clin. North Am. 1999. Vol. 30, No 2. P. 209-214.
19. Total knee arthroplasty in the valgus knee / R. Rossi, F. Rosso, U. Cottino, F. Dettoni, D.E. Bonasia, M. Bruzzone // Int. Orthop. 2014. Vol. 38, No 2. P. 273-283. doi: 10.1007/s00264-013-2227-4.
20. Whiteside L.A. Correction of ligament and bone defects in total arthroplasty of the severely valgus knee // Clin. Orthop. Relat. Res. 1993. No 288. P. 234-245.
21. Whiteside L.A., Arima J. The anteroposterior axis for femoral rotational alignment in valgus total knee arthroplasty // Clin. Orthop. Relat. Res. 1995. No 321. P. 168-172.
22. Wolff A.M., Hungerford D.S., Pepe C.L. The effect of extraarticular varus and valgus deformity on total knee arthroplasty // Clin. Orthop. Relat. Res. 1991. No 271. P. 35-51.

REFERENCES

1. Ignatenko V.L., Kornilov N.N., Kulyaba T.A., Selin A.V., Petukhov A.I., Kroitoru I.I., Saraev A.V. Endoprotezirovanie pri val'gusnoi deformatsii kolennogo sustava (obzor literatury) [Arthroplasty for the knee valgus deformity]. *Travmatologiia i Ortopediia Rossii*, 2011, no. 4 (62), pp. 140-146. (In Russian)
2. Kornilov N.N., Kulyaba T.A. *Artroplastika kolennogo sustava* [Arthroplasty of the knee]. SPb.: RNIITO, 2012, 228 p. (In Russian)
3. Kornilov N.N.,. Kulyaba T.A, Novoselov K.A. *Endoprotezirovanie kolennogo sustava* [Arthroplasty of the knee]. SPb.: Gippokrat, 2006, 176 p. (In Russian)
4. Pil'ni Ia., Kubesh I., Petrina M., Bacha V. Dolgosrochnye rezul'taty klinicheskogo primeneniia total'nogo endoproteza kolennogo sustava «Universal» [Long-term results of clinical using Universal total implant of the knee]. *Travmatologiia i Ortopediia Rossii*, 2015, no. 2 (76), pp. 32-28. (In Russian)
5. Brilhault J., Lautman S., Favard L., Burdin P. Lateral femoral sliding osteotomy lateral release in total knee arthroplasty for a fixed valgus deformity. *J. Bone Joint Surg. Br.*, 2002, vol. 84, no. 8, pp. 1131-1137.
6. Thienpont E. *Improving Accuracy in Knee Arthroplasty*. 1st Edition. Jaypee Brothers Medical Publishers Ltd., 2012, 375 p.
7. Engh G.A. The difficult knee: severe varus and valgus. *Clin. Orthop. Relat. Res*., 2003, no. 416, pp. 58-63.
8. Girard J., Amzallag M., Pasquier G., Mulliez A., Brosset T., Gougeon F., Duhamel A., Migaud H. Total knee arthroplasty in valgus knees: predictive preoperative parameters influencing a constrained design selection. *Orthop. Traumatol. Surg. Res*., 2009, vol. 95, no. 4, pp. 260-266. doi: 10.1016/j.otsr.2009.04.005.
9. Hadjicostas P.T., Soucacos P.N., Thielemann F.W. Computer-assisted osteotomy of the lateral femoral condyle with non-constrained total knee replacement in severe valgus knees. *J. Bone Joint Surg. Br.*, 2008, vol. 90, no. 11, pp. 1441-1445. doi: 10.1302/0301-620X.90B11.20092.
10. Keblish P.A. The lateral approach to the valgus knee. Surgical technique and analysis of 53 cases with over two-year follow-up evaluation. *Clin. Orthop. Relat. Res*., 1991, no. 271, pp. 52-62.
11. Kornilov N., Kulyaba T., Petukhov A., Ignatenko V., Thienpont E. Computer navigation helps achieving appropriate gap balancing and restoration of alignment in total knee arthroplasty for fixed valgus knee osteoarthritis irrespective of the surgical approach. *Acta Orthop. Belg.*, 2015, vol. 81, no. 4, pp. 673-681.
12. Krackow K.A., Mihalko W.M. Flexion-extension joint gap changes after lateral structure release for valgus deformity correction in total knee arthroplasty: a cadaveric study. *J. Arthroplasty*, 1999, vol. 14, no. 8, pp. 994-1004.

13. Krackow K.A., Jones M.M., Teeny S.M., Hungerford D.S. Primary total knee arthroplasty in patients with fixed valgus deformity. *Clin. Orthop. Relat. Res*., 1991, no. 273, pp. 9-18.
14. Mullaji A.B., Shetty G.M. Lateral epicondylar osteotomy using computer navigation in total knee arthroplasty for rigid valgus deformities. *J. Arthroplasty*, 2010, vol. 25, no. 1, pp. 166-169. doi: 10.1016/j.arth.2009.06.013.
15. Nikolopoulos D., Michos I., Safos G., Safos P. Current surgical strategies for total arthroplasty in valgus knee. *World J. Orthop.*, 2015, vol. 6, no. 6, pp. 469-482. doi: 10.5312/wjo.v6.i6.469.
16. Peters C.L., Mohr R.A., Bachus K.N. Primary total knee arthroplasty in the valgus knee: creating a balanced soft tissue envelope. *J. Arthroplasty*, 2001, vol. 16, no. 6, pp. 721-729.
17. Rawal J., Devany A.J., Jeffery J.A. Arthroplasty in the Valgus Knee: Comparison and Discussion of Lateral vs Medial Parapatellar Approaches and Implant Selection. *Open Orthop J.*, 2015, vol. 9, pp. 94-97. doi: 10.2174/1874325001509010094.
18. Rorabeck C.H., Taylor J.W. Classification of periprosthetic fractures complicating total knee arthroplasty. *Orthop. Clin. North Am.*, 1999, vol. 30, no. 2, pp. 209-214.
19. Rossi R., Rosso F., Cottino U., Dettoni F., Bonasia D.E., Bruzzone M. Total knee arthroplasty in the valgus knee. *Int. Orthop.*, 2014, vol. 38, no. 2, pp. 273-283. doi: 10.1007/s00264-013-2227-4.
20. Whiteside L.A. Correction of ligament and bone defects in total arthroplasty of the severely valgus knee. *Clin. Orthop. Relat. Res.*, 1993, no. 288, pp. 234-245.
21. Whiteside L.A., Arima J. The anteroposterior axis for femoral rotational alignment in valgus total knee arthroplasty. *Clin. Orthop. Relat. Res.*, 1995, no. 321, pp. 168-172.
22. Wolff A.M., Hungerford D.S., Pepe C.L. The effect of extraarticular varus and valgus deformity on total knee arthroplasty. *Clin. Orthop. Relat. Res*., 1991, no. 271, pp. 35-51.

Рукопись поступила 03.02.2017

Сведения об авторах:

1. Стафеев Дмитрий Викторович – ФГБУ «Российский научно-исследовательский институт травматологии и ортопедии им. Р.Р. Вредена» Минздрава России, врач травматолого-ортопедического отделения № 7, г. Санкт-Петербург, ГБОУ ВПО «Северо-западный Государственный медицинский университет им. И.И. Мечникова» Минздрава России, преподаватель кафедры травматологии и ортопедии, к. м. н.
2. Чугаев Дмитрий Валерьевич – ФГБУ «Российский научно-исследовательский институт травматологии и ортопедии им. Р.Р. Вредена» Минз-драва России, г. Санкт-Петербург, лаборант-исследователь отделения диагностики заболеваний и повреждений ОДС, врач травматолог-ор-топед травматолого-ортопедического отделения № 7; Email: dvchugaev@rniito.ru
3. Корнилов Николай Николаевич – ФГБУ «Российский научно-исследовательский институт травматологии и ортопедии им. Р.Р. Вредена» Минздрава России, г. Санкт-Петербург, ведущий научный сотрудник отделения патологии коленного сустава; ГБОУ ВПО «Северо-западный Государственный медицинский университет им. И.И. Мечникова» Минздрава России, ассистент кафедры травматологии и ортопедии, д. м. н.
4. Ласунский Сергей Анатольевич – ФГБУ «Российский научно-исследовательский институт травматологии и ортопедии им. Р.Р. Вредена» Минздрава России, г. Санкт-Петербург, заведующий травматолого-ортопедическим отделением № 7, к. м. н.
5. Синеокий Андрей Дмитриевич – ФГБУ «Российский научно-исследовательский институт травматологии и ортопедии им. Р.Р. Вредена» Минздрава России, г. Санкт-Петербург, клинический ординатор

Information about the authors:

1. Dmitrii V. Stafeev, M.D., Ph.D., Vreden Russian Research Institute of Traumatology and Orthopedics, St. Petersburg, Russia, Department of Traumatology and Orthopaedics No 7; SBEI HPE Northwest St. Petersburg Mechnikov Medical University of the RF Ministry of Health, St. Petersburg, Department of Traumatology and Orthopaedics
2. Dmitrii V. Chugaev, M.D., Vreden Russian Research Institute of Traumatology and Orthopedics, St. Petersburg, Russia, Diagnostic Department of Diseases and Injuries of the Locomotor System, Department of Traumatology and Orthopaedics No 7; Email: dvchugaev@rniito.ru
3. Nikolai N. Kornilov, M.D., Ph.D., Vreden Russian Research Institute of Traumatology and Orthopedics, St. Petersburg, Russia, Department of the Knee Pathology; SBEI HPE Northwest St. Petersburg Mechnikov Medical University of the RF Ministry of Health, St. Petersburg, Department of Traumatology and Orthopaedics
4. Sergei A. Lasunskii, M.D., Ph.D., Vreden Russian Research Institute of Traumatology and Orthopedics, St. Petersburg, Russia, Head of Department of Traumatology and Orthopaedics No 7
5. Andrei D. Sineokii, M.D., Vreden Russian Research Institute of Traumatology and Orthopedics, St. Petersburg, Russia