Оригинальные статьи

Группа авторов, 2017

УДК 616.717.45-001.5-089.227.81-047.44

DOI 10.18019/1028-4427-2017-23-3-284-291

Сравнительный анализ результатов использования трех способов остеосинтеза при переломах диафиза плечевой кости

Б.А. Майоров[1,2,3], И.Г. Беленький[2], А.Ю. Кочиш[1]

[1]Федеральное государственное бюджетное учреждение
«Российский ордена Трудового Красного Знамени научно-исследовательский институт травматологии и ортопедии им. Р.Р. Вредена»
Министерства здравоохранения Российской Федерации, г. Санкт-Петербург, Россия
[2]Федеральное государственное бюджетное образовательное учреждение высшего образования
«Первый Санкт-Петербургский государственный медицинский университет им. акад. И.П. Павлова»
Министерства здравоохранения Российской Федерации, г. Санкт-Петербург, Россия
[3]Государственное бюджетное учреждение здравоохранения Ленинградской области «Всеволожская клиническая межрайонная больница»,
г. Всеволожск, Ленинградская область, Россия

Comparison analysis of using three methods for humeral shaft fracture osteosynthesis

B.A. Maiorov[1,2,3], I.G. Belen'kii[2], A.Iu. Kochish[1]

[1]Vreden Russian Research Institute of Traumatology and Orthopedics, St. Petersburg, Russia
[2]Pavlov First Saint Petersburg State Medical University, St. Petersburg, Russia
[3]Vsevolozhsk clinical inter-district hospital, Vsevolozhsk, Leningrad region, Russia

Введение. Тактика хирургического лечения пациентов с переломами диафиза плечевой кости активно обсуждается в специальной научной литературе, а разработка новых способов остеосинтеза требует их тщательной сравнительной оценки. **Цель**. Провести сравнительный анализ результатов лечения пациентов с переломами диафиза плечевой кости в верхней и средней трети в трех сопоставимых клинических группах после использования способа малоинвазивного остеосинтеза спиральной пластиной (МОСП), блокируемого интрамедуллярного остеосинтеза (БИОС) и традиционного накостного остеосинтеза (ТНОС). **Материалы и методы**. 92 пациента с переломами диафиза плечевой кости в верхней и средней трети были разделены на три группы, сопоставимые по количеству, полу, возрасту, механизму травмы, локализации и характеру переломов и в зависимости от выполненного им остеосинтеза: МОСП (33 пациента), БИОС (33 пациента) и ТНОС (26 пациентов). В сравнительном плане были изучены сроки до операции, время операции, время работы ЭОП, восстановление анатомии плечевой кости, функциональные результаты по шкалам DASH и Constant, осложнения. Контрольные осмотры проводились через 1, 6, 12, 18 и 24 недели после операции. Были использованы клинический, рентгенологический и статистический методы исследования. **Результаты**. Продолжительность операции во всех трех группах не имела значимых различий. Время работы ЭОП было достоверно меньше (p<0,001) в группе МОСП по сравнению с БИОС. Наименьшая остаточная угловая деформация и расхождение отломков по ширине после остеосинтеза отмечено в группе ТНОС, а в группах МОСП и БИОС эти показатели существенно не различались. Динамика восстановления функций поврежденной конечности по шкалам DASH и Constant не различалась существенно в трех группах во все сроки наблюдения. Через 24 недели сращение переломов отмечено у всех пациентов в группах МОСП и ТНОС и у 31 (91,7 %) больного в группе БИОС. В группе МОСП зафиксировано 6 осложнений (18 %) двух видов у 4 пациентов (12 %), в группе БИОС – 15 осложнений (45 %) 6 видов у 10 (30 %) пациентов, а в группе ТНОС – 9 осложнений (35 %) трех видов у 8 (30 %) пациентов. **Заключение**. Предложенный способ остеосинтеза (МОСП) является безопасным и эффективным, сопоставим у профильных пациентов с методиками БИОС и ТНОС по частоте и срокам сращения, по функциональным результатам, а также обеспечивает меньшую частоту осложнений. Поэтому он может быть рекомендован для более широкого применения по соответствующим показаниям.
Ключевые слова: плечевая кость, диафиз, перелом, малоинвазивный остеосинтез, спирально изогнутая пластина

Introduction The tactics of surgical treatment of patients with humeral shaft fractures have beenactively discussed in special scientific literature. The development of new osteosynthesis methods requires their careful comparative evaluation. **Purpose** To compare the treatment results in the three comparable clinical groups of patients with fractures of the humeral diaphysis in its upper and middle thirds after using a minimally invasive osteosynthesis with a helical plate (MIHPO), locked intramedullary osteosynthesis (LIO) and conventional plating osteosynthesis (CPO). **Materials and methods** 92 patients with fractures of the humeral diaphysis in its upper and middle thirds were divided into three groups, comparable in number, sex, age, mechanism of injury, location and nature of fractures, according to the osteosynthesis performed: MIHPO (33 patients), LIO (33 Patient) and CPO (26 patients). Terms prior to surgery, intervention time, image intensifier time (IIT), restoration of the humerus anatomy, functional results using DASH and Constant systems, and complications were compared. Control examinations were performed at 1, 6, 12, 18 and 24 weeks after the operation. Clinical, radiographic and statistical methods of study were used. **Results** Duration of the operation in all three groups did not differ significantly. The IIT was significantly less (p < 0.001) in the MIHPO group when compared to LIO. The lowest residual angulation and translation after the osteosynthesis was observed in the CPO group while in MIHPO and LIO groups these findings were not significantly different. The dynamics of restoring the functions of the damaged limb on the DASH and Constant scales did not differ significantly in three groups at all time-points of follow-ups. After 24 weeks, fracture consolidation was noted in all the patients in the MIHPO and CPO groups and in 31 (91.7 %) patients in the LIO group. Six events (18 %) of complications of two types were observed in four patients of MIHPO group (12 %). Ten patients in LIO group (30 %) had 15 complications (45 %) of 6 kinds and 9 complications (35 %) of three kinds were noted in eight CPO patients (30 %). **Conclusion** The MIHPO method is safe and effective. Its results are comparable with the techniques of LIO and CPO in frequency and timing, functional results. However, it results in a lower incidence of complications. Therefore, it can be recommended for a wider application on the appropriate indications.
Keywords: humerus, diaphysis, fracture, minimally invasive plating osteosynthesis, helical plate

📖 Майоров Б.А., Беленький И.Г., Кочиш А.Ю. Сравнительный анализ результатов использования трех способов остеосинтеза при переломах диафиза плечевой кости // Гений ортопедии. 2017. Т. 23. № 3. С. 284-291. DOI 10.18019/1028-4427-2017-23-3-284-291

ВВЕДЕНИЕ

Лечение пострадавших с диафизарными переломами плечевой кости остается актуальной проблемой травматологи и ортопедии, так как их доля достаточно высока (от 3 до 5 % от всех переломов костей скелета), а методики остеосинтеза постоянно совершенствуются и обсуждаются профессиональным сообществом [1–8]. В настоящее время оперативное лечение таких пациентов считается предпочтительным, так как обеспечивает скорейшее восстановление функции поврежденной конечности [1, 9, 10, 11].

Однако все известные способы оперативного лечения при обсуждаемых переломах сопровождаются достаточно высоким риском осложнений. Так, осложнения интрамедуллярного остеосинтеза плечевой кости наблюдаются в 19 % случаев [12]. В частности, антеградное введение интрамедуллярного стержня может сопровождаться повреждением вращательной манжеты плечевого сустава [1, 8, 9, 13, 14], а ретроградное – повреждением капсулы локтевого сустава и ятрогенными переломами дистального отломка плечевой кости [9, 15]. Кроме того, интрамедуллярный остеосинтез технически сложен, а в ряде случаев противопоказан, например, при узком или извитом костномозговом канале, а также при периимплантных переломах.

Традиционный накостный остеосинтез сопровождается значимыми осложнениями еще чаще (от 13 до 35 % случаев), так как предполагает использование больших хирургических доступов с обнажением костных отломков [6, 10]. Это неизбежно приводит к значительным повреждениям мягких тканей, а также к нарушениям кровоснабжения костных фрагментов и, соответственно, процессов репаративной регенерации костной ткани [16]. Кроме того, за исключением очень низких или высоких переломов диафиза, такие операции предполагают выделение лучевого нерва и подведение под него пластины, что нередко приводит к нейропатиям и требует длительного лечения [7, 13, 16].

Перечисленных недостатков лишен способ малоинвазивного накостного остеосинтеза при обсуждаемых переломах, предложенный B. Livani и W.D. Belangero в 2004 году [17], который активно используется в настоящее время [11, 15, 16]. Эта операция выполняется из двух небольших доступов протяженностью 3–5 см выше и ниже уровня перелома с мостовидной фиксацией костных отломков и позиционированием пластины по передней поверхности плечевой кости. Технически операция не является сложной, но обеспечивает функциональные результаты лечения, сопоставимые с традиционным накостным остеосинтезом, при меньшем числе осложнений [18]. Однако использование этого способа ограничено при переломах верхней трети диафиза из-за конфликта имплантата с длинной головкой двуглавой мышцы плеча [14]. Решение этой проблемы при малоинвазивном накостном остеосинтезе переломов указанной локализации предложил A.A. Fernandez Dell'Oca, который использовал фиксацию костных отломков спирально изогнутой пластиной [11, 19]. Однако ни он, ни другие авторы не пытались выполнить остеосинтез такой пластиной на всем протяжении диафиза плечевой кости.

С учетом сказанного, нами был предложен способ малоинвазивного накостного остеосинтеза спирально изогнутой пластиной, позволяющий фиксировать переломы диафиза плечевой кости на всем его протяжении без конфликта устанавливаемой конструкции с важными анатомическими структурами [20]. При этом проксимальный доступ локализуется на наружной поверхности верхней трети плеча, а дистальный – на передней поверхности в нижней трети этого сегмента. Следует особо отметить, что предложенная хирургическая техника позволяет избежать конфликта пластины с сухожилием длинной головки двуглавой мышцы плеча. Кроме того, используемая в ходе операции длинная спирально изогнутая пластина повторяет спиральный ход лучевого нерва на плече, всегда находится спереди и практически исключает его ятрогенное повреждение. Об этом, в частности, свидетельствуют ранее опубликованные результаты наших топографо-анатомических исследований, доказавшие безопасность предложенного способа остеосинтеза в отношении повреждения магистральных сосудов, крупных нервов и сухожилий мышц плеча, а также позволившие отработать оптимальную технику операции [20]. Безопасность и эффективность нового способа малоинвазивного накостного остеосинтеза спирально изогнутой пластиной при переломах плечевой кости были подтверждены также клиническими наблюдениями [21]. При этом стала очевидной необходимость сравнения результатов применения предложенного нами способа с таковыми после использования традиционных методик остеосинтеза, что и определило цель работы, представленной в настоящей статье.

Цель исследования: провести сравнительный анализ результатов лечения пациентов с переломами диафиза плечевой кости в верхней и средней трети в трех сопоставимых клинических группах после использования способа малоинвазивного остеосинтеза спиральной пластиной (МОСП), блокируемого интрамедуллярного остеосинтеза (БИОС) и традиционного накостного остеосинтеза (ТНОС), а также уточнить показания к применению нового способа.

МАТЕРИАЛЫ И МЕТОДЫ

Наше клиническое исследование, одобренное Локальным этическим комитетом при ФГБУ «РНИИТО им. Р.Р. Вредена», включало 92 наблюдения и было проведено в период с января 2014 по январь 2016 года в двух отделениях травматологии и ортопедии: ГБУЗ «Городская Александровская больница» Санкт-Петербурга и ГБУЗЛО «Всеволожская клиническая межрайонная больница». Все пациенты подписали информированное согласие об участии в исследовании. Критериями включения в него пациентов являлось наличие изолированного закрытого перелома верхней и/или средней трети диафиза плечевой кости, срок с момента травмы до 30 суток, а также отсутствие первичной неврологической симптоматики и хронических заболеваний в стадии суб- и декомпенсации.

Все наши пациенты были разделены на три группы с учетом использованного способа оперативного лечения. В первую из них вошли 33 пациента, которым была вы-

полнена операция малоинвазивного остеосинтеза спирально изогнутой пластиной (МОСП), во вторую группу – 33 больных, перенесших антеградный остеосинтез блокируемым интрамедуллярным стержнем (БИОС), а в третью группу – 26 пациентов, у которых был проведен традиционный накостный остеосинтез пластиной (ТНОС) из заднего (18 пациентов) или передненаружного (8 пациентов) доступа. Средний возраст пациентов во всех трех группах не различался существенно ($p > 0,05$), был вполне сопоставим и составил 55,2 ± 2,6 года в первой группе, 56,8 ±3 года – во второй и 47,4 ± 3,6 года – в третьей клинической группе. Гендерный состав трех групп также был достаточно схожим ($\chi^2 = 0,68$, $p > 0,05$): в первой группе доля женщин составила 54,5 %, во второй группе – 60,6 %, а в третьей группе – 50 %.

По механизму травмы во всех трех группах преобладали низкоэнергетические переломы, полученные в результате падения с высоты собственного роста. Их доли в первой и второй группах составили по 81,8 %, а в третьей группе – 69,2 %. Кроме того, у наших больных встречались травмы, полученные в результате дорожно-транспортных происшествий, прямых ударов, падения с высоты от 3 до 8 метров или взрыва газового баллона. Однако в целом распределение пациентов в группах по механизму травмы не имело статистически достоверных различий ($\chi^2 = 13,6$, $p > 0,05$). Различия по локализации переломов диафиза плечевой кости также не были достоверными и находились в пределах статистической погрешности ($\chi^2 = 4,60$, $p > 0,05$).

Для оценки переломов диафиза плечевой кости использовали классификацию AO/ASIF. Распределение пострадавших в группах сравнения по типам переломов в соответствии с этой классификацией представлено в таблице 1. Следует отметить, что переломы всех типов, за редким исключением, были представлены в каждой клинической группе. В целом же распределение больных по типам переломов диафиза плечевой кости в трех наших клинических группах было схожим, а имевшиеся различия находились в пределах статистической погрешности ($\chi^2 = 6,92$, $p > 0,05$). Необходимо также отметить, что сроки выполнения операций после получения травмы составили в среднем по всем трем группам 8,3 ± 0,6 дня, а существенные различия между группами в значениях этого показателя отсутствовали.

Таким образом, все три группы наших пациентов с закрытыми переломами диафиза плечевой кости оказались сопоставимыми по возрасту, полу, механизмам травмы, локализации и характеру переломов, а также по средним срокам, прошедшим от момента получения травмы до операции. Это позволило нам провести корректный сравнительный анализ результатов лечения с использованием трех методик остеосинтеза: МОСП, БИОС и ТНОС.

Анализ выполненных операций и результатов лечения наших пациентов проводили по следующим показателям: продолжительность вмешательства, продолжительность работы электронно-оптического преобразователя (ЭОП), восстановление анатомии плечевой кости, динамика восстановления функции конечности и рентгенологического сращения, возникшие осложнения. Контрольные осмотры пациентов и рентгенографию плечевой кости в двух проекциях проводили в сроки 1, 6, 12, 18 и 24 недели после операции.

Математико-статистическая обработка количественных данных была проведена с помощью модулей "Анализ данных" и "Мастер диаграмм" табличного редактора Excel, а также модулей Basic Statistics / Tables (Базовые статистики и таблицы) и ANOVA (дисперсионный анализ) пакета программ по статистической обработке данных Statistica for Windows. Оценка значимости различий средних значений и частоты проявления признаков в различных группах больных проводилась с помощью параметрического метода оценки гипотез параметрического t-критерия Стьюдента. Изучение связи между признаками осуществлялось с помощью параметрического коэффициента корреляции r (Пирсона) и непараметрического критерия χ^2 (Пирсона).

Таблица 1

Распределение пострадавших в сравниваемых клинических группах по классификации переломов AO/ASIF

Классификация AO/ASIF	МОСП		БИОС		ТНОС		Всего	
	абс.	%	абс.	%	абс.	%	абс.	%
22-A1	5	15,2 %	7	21,2 %	4	15,4 %	16	17,4 %
22-A2	1	3,0 %	1	3,0 %	4	15,4 %	6	6,5 %
22-A3	0	0,0 %	5	15,2 %	1	3,8 %	6	6,5 %
Итого тип A	**6**	**18,2 %**	**13**	**39,4 %**	**9**	**34,6 %**	**28**	**30,4 %**
22-B1	6	18,2 %	6	18,2 %	1	3,8 %	13	14,1 %
22-B2	1	3,0 %	4	12,1 %	6	23,1 %	11	12,0 %
22-B3	8	24,2 %	6	18,2 %	3	11,5 %	17	18,5 %
Итого тип B	**15**	**45,4 %**	**16**	**48,5 %**	**10**	**38,4 %**	**41**	**44,6 %**
22-C1	1	3,0 %	0	0,0 %	2	7,7 %	3	3,3 %
22-C2	6	18,2 %	3	9,1 %	3	11,5 %	12	13,0 %
22-C3	5	15,2 %	1	3,0 %	2	7,7 %	8	8,7 %
Итого тип C	**12**	**36,4 %**	**4**	**12,1 %**	**7**	**26,9 %**	**23**	**25 %**
ИТОГО	**33**	**100 %**	**33**	**100 %**	**26**	**100 %**	**92**	**100 %**

РЕЗУЛЬТАТЫ

В группе МОСП продолжительность операций варьировала от 45 до 112 минут, в половине случаев составляла от 70 до 90 минут, а в среднем была равна 79,6 ± 3,0 минуты. В группе БИОС аналогичные показатели составили соответственно 30 и 120 минут, 60 и 85 минут, а среднее время операции было равно 70,3 ± 4,1 минуты. В группе ТНОС значения обсуждаемых показателей были равны соответственно 40 и 190 минут, 65 и 90 минут, 82,1 ± 6,4 минуты. Таким образом, среднее время операции остеосинтеза было наибольшим в группе ТНОС, а

наименьшим – в группе БИОС. Однако выявленные различия были статистически недостоверными (p > 0,05), что позволяет считать все три вида проведенных вмешательств сопоставимыми по времени их выполнения.

Среднее время работы ЭОП в группе МНОС составило 54,8 ± 2,1 секунды (от 40 до 82 сек.), а в группе БИОС – 127,6 ± 5,1 секунды (от 75 до 193 сек). При этом различия были статистически значимыми с надежностью 99,9 % (p < 0,001). В группе ТНОС ЭОП использовали редко (в 7из 26 наблюдений) в виде кратковременных единичных включений в режиме рентгеноскопии.

Следует отметить, что при выполнении малоинвазивного остеосинтеза спиральной пластиной (МОСП) у 4 пострадавших (12,1 %), а также при интрамедуллярном остеосинтезе у 2 наших пациентов (6,1 %) из-за технической невозможности выполнения непрямой закрытой репозиции костных отломков была проведена ограниченная открытая их репозиция через небольшие дополнительные разрезы кожи. Во всех случаях традиционного накостного остеосинтеза (ТНОС) выполняли открытую прямую репозицию костных отломков. В этой группе в 18 случаях из 26 (69,2 %) наших наблюдений в ходе операции выполняли ревизию лучевого нерва из заднего доступа в соответствии с технологией этого метода остеосинтеза. В двух других клинических группах лучевой нерв в ходе операций не визуализировали и не ревизовали.

Восстановление анатомии плечевой кости оценивали на послеоперационных контрольных рентгенограммах. При этом близкое к анатомическому положение костных отломков было достигнуто после их открытой репозиции у 19 (73,1 %) из 26 прооперированных больных в группе ТНОС. Такой результат в этой группе встречался достоверно чаще (p < 0,001), чем при малоинвазивном остеосинтезе спиральной пластиной (МОСП) – 6 пациентов (18,2 %) или при интрамедуллярном остеосинтезе (БИОС) – 4 пациента (12,1 %). Остаточную угловую деформацию костных отломков оценивали по трем степеням: до 50, от 50 до 100 и более 100. В группе МОСП она составила соответственно 69,7 %, 15,2 %, 15,2 % пациентов, в группе БИОС – 66,7 %, 12,1 % и 21,2 % пациентов, а в группе ТНОС – 92,3 %, 3,9 % и 3,9 % пациентов. Расхождения костных отломков по ширине после их репозиции оценивали также по трем степеням: менее 1/3 ширины диафиза, в интервале от 1/3 до 2/3 ширины диафиза и более 2/3 ширины диафиза. Результаты такой оценки представлены на графике (рис. 1).

Таким образом, минимальная угловая деформация и минимальное смещение отломков по ширине достоверно чаще было отмечено в группе ТНОС (p < 0,05). Следует также отметить некоторые преимущества в группе МОСП по сравнению с группой БИОС по изученным показателям эффективности репозиции костных отломков. Однако эти различия не достигали уровня статистической достоверности (p > 0,05).

Восстановление функции поврежденной верхней конечности в послеоперационном периоде оценивали на контрольных осмотрах в динамике с помощью функциональных шкал DASH и Constant. Средние значения балльной оценки по этим шкалам в трех группах наших пациентов на протяжении 24 недель наблюдения после выполненных операций представлены в таблице 2.

Полученные данные свидетельствуют о том, что средние значения балльной оценки по обеим использованным шкалам (DASH и Constant) существенно менялись в лучшую сторону (p < 0,001) на протяжении 24 недель наблюдения после оперативного лечения. При этом достоверных различий в их значениях в трех группах больных не наблюдалось ни в один из изученных сроков (p > 0,05).

Процесс сращения переломов оценивали по выполняемым в динамике контрольным рентгенограммам в прямой и боковой проекции. Ключевыми критериями сращения считали наличие отчетливой костной мозоли и/или исчезновение линии перелома в двух проекциях. Рентгенологические признаки сращения переломов выявляли уже к 6 неделе послеоперационного периода. В этот срок они были отмечены у 7,1 % пациентов в группе МОСП, у 3,6 % – в группе БИОС и у 4,0 % – в группе ТНОС. С течением времени доля больных с признаками сращения достоверно (p < 0,001) увеличивалась и к 24 неделе достигла 100 % в группе МОСП, 91,7 % – в группе БИОС и 100 % – в группе ТНОС (рис. 2).

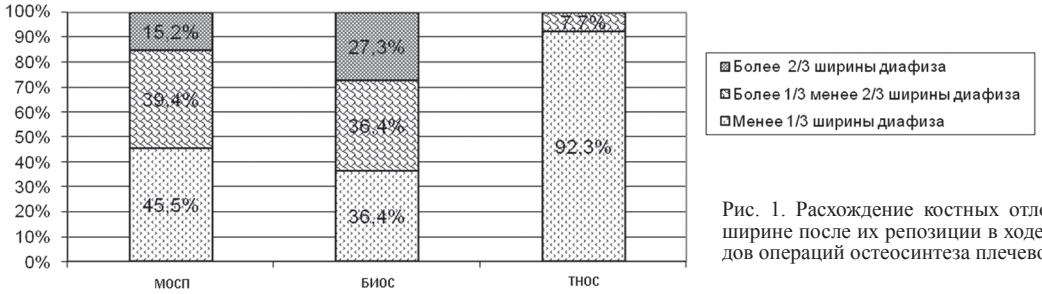

Рис. 1. Расхождение костных отломков по ширине после их репозиции в ходе трех видов операций остеосинтеза плечевой кости

Таблица 2

Средние значения балльной оценки по шкалам DASH и Constant в трех сравниваемых группах пациентов в различные сроки после операций

Шкалы	Группы	1 неделя	6 недель	12 недель	18 недель	24 недели
DASH	МОСП	66,5 ± 2,3	49,8 ± 2,5	36,1 ± 2,6	27,0 ± 2,7	18,0 ± 2,7
	БИОС	66,5 ± 2,3	50,9 ± 2,5	39,0 ± 2,6	29,3 ± 2,7	21,1 ± 2,7
	ТНОС	71,6 ± 2,6	55,9 ± 2,7	42,1 ± 2,9	33,1 ± 2,9	21,0 ± 3,0
Constant	МОСП	22,7 ± 2,1	36,2 ± 2,3	50,6 ± 2,4	62,8 ± 2,4	73,3 ± 2,4
	БИОС	22,4 ± 2,1	36,3 ± 2,3	47,5 ± 2,4	59,2 ± 2,5	71,5 ± 2,5
	ТНОС	20,5 ± 2,4	37,0 ± 2,5	53,2 ± 2,6	62,4 ± 2,6	73,4 ± 2,7

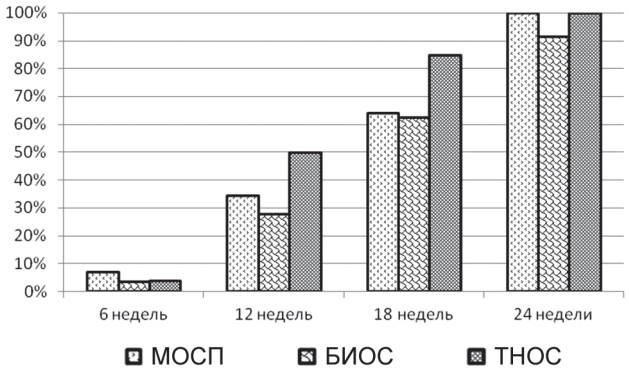

Рис. 2. Динамика проявления признаков сращения переломов в послеоперационном периоде у пациентов трех сравниваемых клинических групп

Послеоперационные осложнения были отмечены у пациентов всех трех групп: в первой группе у 4 (12,1 %), во второй – у 10 (30,3 %), в третьей – у 8 (30,8 %) больных. При этом с надежностью 92 % (p = 0,08) можно утверждать, что частота осложнений в группе МОСП была ниже. Сведения о видах имевшихся осложнений и частоте их встречаемости у пациентов трех клинических групп представлены в таблице 3. Следует отметить, что эти показатели существенно различались и зависели от способа остеосинтеза.

В группе МОСП у 4 пациентов было выявлено 6 осложнений двух видов: нестабильность фиксации костных отломков (4 случая) и плечевой импиджмент в результате ограниченной миграции установленной пластины (2 случая). Сочетание этих осложнений было выявлено у двоих больных через 6 недель после операции и проявлялось болевым синдромом в проксимальном отделе плеча, а также ограничениями отведения и переднего сгибания в плечевом суставе. Причинами указанных осложнений, на наш взгляд, явились многооскольчатый характер переломов диафиза плечевой кости (тип С) и погрешности в технике операции (недостаточное количество винтов в проксимальном костном отломке). В этих случаях больным назначали дополнительную фиксацию косыночной повязкой до срока 12 недель с момента операции и отменяли занятия лечебной физкультурой. Однако операции реостеосинтеза не потребовались. У двух пациентов через 18 недель после остеосинтеза на фоне появления отчетливых рентгенологических признаков сращения переломов было проведено удаление установленных пластин. После этого на контрольном осмотре через 24 недели после остеосинтеза было отмечено улучшение функции конечности, а конечный функциональный результат был расценен как удовлетворительный.

В группе БИОС у 10 больных было отмечено 15 осложнений шести видов: 3 случая ятрогенной нейропатии лучевого нерва, 3 ятрогенных перелома плечевой кости, 1 случай инфекции раны, по 2 случая нестабильности фиксации и несращения переломов, а также 4 случая плечевого импиджмента. Наибольшее клиническое значение имели три случая транзиторной ятрогенной нейропатии лучевого нерва, возникновение которых мы связываем с дистальным блокированием интрамедуллярного стержня, которое выполнялось во фронтальной плоскости снаружи внутрь методом свободной руки без ревизии лучевого нерва. Необходимо отметить, что после консервативного лечения через 6 месяцев после операции у всех больных функция лучевого нерва восстановилась.

Дополнительное раскалывание плечевой кости при введении стержня наблюдалось в 3 случаях (9 %). Причиной этого осложнения явился неправильный выбор толщины стержня при узком интрамедуллярном канале. У одной пациентки это повлияло на сроки сращения перелома. У нее же был отмечен случай инфицирования перифрактурной гематомы, выявленный на 5-е сутки после операции. После вскрытия и дренирования гематомы дальнейший послеоперационный период протекал без особенностей, рана зажила вторичным натяжением через 14 дней, а рецидив инфекции не наблюдался.

Нестабильность интрамедуллярного гвоздя у 4 наших пациентов развилась на фоне неадекватного блокирования (один блокирующий винт или фиксация в одной плоскости), что приводило к возникновению импиджмент-синдрома вследствие миграции стержня (4 случая) и несращению переломов (2 случая). Эти пациенты жаловались на боли и ограничение отведения в плечевом суставе. У одной пациентки через 24 недели после операции на фоне сращения перелома было произведено удаление интрамедуллярного стержня, после которого отмечено купирование патологической симптоматики. Остальные пациенты нуждались в дополнительных лечебных мероприятиях после окончания срока наблюдения в настоящем исследовании.

Таблица 3

Структура послеоперационных осложнений у пациентов трех групп

Осложнения	МОСП (n = 33)		БИОС (n = 33)		ТНОС (n = 26)	
	абс.	%	абс.	%	абс.	%
Нейропатия	0	0 %	3	9 %	4	15 %
Раскалывание кости	0	0 %	3	9 %	0	0 %
Инфекция	0	0 %	1	3 %	0	0 %
Нестабильность	4	12 %	2	6 %	3	12 %
Импиджмент	2	6 %	4	12 %	2	8 %
Несращение	0	0 %	2	6 %	0	0 %
Итого	6	18 %	15	45 %	9	35 %

В группе ТНОС у 8 пациентов было зарегистрировано 9 осложнений трех видов: ятрогенная нейропатия лучевого нерва (4 случая), нестабильность фиксации (3 наблюдения) и импиджмент-синдром (2 случая). У пациентов этой группы следует особо отметить наибольшую долю нейропатии (15,4 % наблюдений), что, на наш взгляд, связано с мобилизацией и ревизией лучевого нерва в ходе операции остеосинтеза, хотя указанный нервный ствол отводили на безопасное расстояние и защищали во время манипуляций с костными отломками. В дальнейшем у двоих пациентов функция лучевого нерва полностью восстановилась через 4 месяца после операции на фоне консервативного лечения. У одного больного потребовалась повторная операция с невролизом лучевого нерва, что обеспечило восстановление его функции через 2 месяца после невролиза и к шестимесячному сроку после остеосинтеза. Еще один пациент с выраженной нейропатией лучевого нерва на момент написания настоящей статьи ожидал проведения подобной операции.

Нестабильность фиксации отломков плечевой кости была отмечена в группе ТНОС у 3 пациентов. У них на контрольных рентгенограммах была выявлена линия перелома, распространявшаяся выше зоны фиксации пластиной. С учетом отсутствия значимого смещения костных отломков у всех этих пациентов была предпринята дополнительная гипсовая иммобилизация травмированного плеча сроком от 6 до 8 недель, что обеспечило сращение переломов во всех этих наблюдениях к сроку в 24 недели после операций остеосинтеза. Импиджмент-синдром, имевшийся в обсуждаемой группе в двух случаях, был обусловлен высоким положением установленной пластины (выше верхушки большого бугорка плечевой кости). Причинами некорректного положения имплантатов явились неадекватный подбор металлоконструкции и отсутствие интраоперационного флюороскопического контроля.

ОБСУЖДЕНИЕ

Проведенный нами анализ профильных научных публикаций показал, что в настоящее время единое мнение специалистов о выборе оптимального метода оперативного лечения пациентов с диафизарными переломами плечевой кости, по сути, отсутствует [2]. Наиболее часто используемые способы фиксации костных отломков у таких больных имеют свои преимущества и недостатки, что подтверждается также нашим исследованием. В частности, нами было показано, что по продолжительности операции, по динамике восстановления функции поврежденной верхней конечности и по конечному результату лечения через 24 недели все три сравниваемые методики остеосинтеза вполне сопоставимы, что согласуется с данными других авторов [7, 18]. Определенные различия были отмечены только по степени восстановления анатомии плечевой кости, а также по характеру и видам осложнений. Поэтому результаты нашего исследования не дают оснований для признания одного из трех изученных нами способов остеосинтеза приоритетным для оперативного лечения пациентов с переломами диафиза плечевой кости.

Полученные нами данные свидетельствуют о том, что традиционный накостный остеосинтез пластинами (ТНОС) обеспечивает наилучшие результаты репозиции костных отломков и позволяет максимально восстановить анатомию плечевой кости. Однако частота встречаемости нестабильности костных отломков, связанная с невозможностью фиксации плечевой кости на всем протяжении, и импиджмент-синдрома при этом способе остеосинтеза сходны с таковыми в группах МОСП и БИОС, а доля пациентов с выраженной нейропатией лучевого нерва наибольшая во всех трех сравниваемых группах. Это вполне согласуется также с публикациями других авторов [9, 10].

В ходе интрамедуллярного блокируемого остеосинтеза в группе БИОС нами было получено сравнительно наибольшее количество (15) осложнений у 10 из 33 прооперированных больных (30,3 %). При этом такие осложнения как раскалывание плечевой кости и глубокая инфекция раны в двух других наших группах (ТНОС и МОСП) вообще не встречались. Кроме того, методика БИОС является высокотехнологичным вмешательством, требующим тщательного предоперационного планирования, строгого соблюдения технологии операции и обязательного использования ЭОП [9, 10].

Оценка результатов клинического применения предложенного нами способа малоинвазивного остеосинтеза спирально изогнутой пластиной (МОСП) показала вполне сопоставимые с другими изученными методиками (ТНОС и БИОС) результаты лечения и динамику восстановления утраченных функций у профильных пациентов. При этом число осложнений в группе МОСП (33 пациента) было наименьшим как по их видам (2 вида), так и по общему количеству (6 осложнений). Следует также отметить, что все случаи нестабильной фиксации костных отломков (4 наблюдения) удалось купировать консервативным лечением, что обеспечило сращение переломов к максимальному сроку наблюдения (24 недели) и достижение приемлемых функциональных результатов. Важно также, что при использовании нашего способа ни в одном из наблюдений не было отмечено случаев невропатии лучевого нерва, который, как показали ранее проведенные топографо-анатомические исследования [20], всегда находится кзади от спирально изогнутой пластины и не контактирует с ней. Кроме того, было показано, что среднее время продолжительности операций при использовании трех изученных методик остеосинтеза не отличается существенно, но время работы ЭОП в операционной достоверно ($p < 0,001$) меньше (более чем в два раза) при способе МОСП, чем при остеосинтезе по методике БИОС.

Необходимо также отметить, что новый способ малоинвазивного накостного остеосинтеза (МОСП), на наш взгляд, особенно показан при высоких переломах диафиза плечевой кости, а также при сочетании диафизарных переломов с переломами хирургической шейки плечевой кости. В таких клинических случаях малоинвазивный остеосинтез линейными пластинами либо невозможен технически, либо может привести к конфликту имплантата с сухожилием длинной головки двуглавой мышцы плеча. Наш способ малоинвазивного остеосинтеза спиральной пластиной лишен этих недостатков и может быть успешно применен в указанных клинических ситуациях, о чем свидетельствует ряд наших клинических наблюдений.

ЗАКЛЮЧЕНИЕ

В целом, проведенное нами сравнительное клиническое исследование позволяет, на наш взгляд, сделать заключение о том, что предложенный нами новый способ малоинвазивного остеосинтеза спирально изогнутой пластиной (МОСП) является достаточно безопасным и эффективным, а также вполне сопоставимым по этим показателям с известными способами традиционного накостного остеосинтеза (ТНОС) и блокируемого интрамедуллярного остеосинтеза (БИОС). Полученные нами данные обосновывают возможность рекомендовать новый способ малоинвазивного остеосинтеза спиральными пластинами (МОСП) к более широкому клиническому использованию. При этом следует учитывать, что предложенный нами способ остеосинтеза может быть успешно использован при лечении пациентов с переломами диафиза плечевой кости в верхней и средней трети, а также при их сочетании с переломами хирургической шейки плечевой кости.

ЛИТЕРАТУРА

1. Анатомо-функциональные исходы оперативного лечения больных с переломами диафиза плечевой кости / А.Э. Апагуни, С.В. Арзуманов, А.А. Воротников, М.И. Ульянченко // Мед. вестн. Север. Кавказа. 2010. Т. 20, № 4. С. 32-35.
2. Беленький И.Г., Майоров Б.А., Ли С.Х. Оперативное лечение переломов диафиза плечевой кости. Современный взгляд на проблемы и пути их решения// Фундам. исслед. 2014. № 10-9. С. 1849-1857.
3. Малоинвазивный остеосинтез плечевой кости из переднего доступа: анатомическое обоснование, показания, первые результаты / С.В. Донченко, А.Ф. Лебедев, А.В. Черняев, А.Г. Симонян // Москов. хирург. журн. 2013. № 2 (30). С. 38-43.
4. Ерохин А.Н., Тарчоков В.Т. Особенности консолидации перелома диафиза плечевой кости у больных при чрескостном остеосинтезе методом Илизарова // Травматология и ортопедия России. 2017. № 1. С. 70-80.
5. Купкенов Д.Э. Способ остеосинтеза сегментарного перелома плечевой кости стержневым аппаратом // Травматология и ортопедия России. 2010. № 4 (58). С. 73–77.
6. Литвинов И.И., Ключевский В.В., Рыжкин А.А. Накостный остеосинтез переломов нижней трети диафиза плечевой кости // Травматология и ортопедия России. 2011. № 1 (59). С. 117–120.
7. Plating osteosynthesis of middistal humeral shaft fractures: minimally invasive versus conventional open reduction technique / Z. An, B. Zeng, X. He, Q. Chen, S. Hu // Int. Orthop. 2010. Vol. 34, N 1. P. 131-135. Doi: 10.1007/s00264-009-0753-x.
8. Simple and complex fractures of the humerus / F. Castoldi, D. Blonna, M. Assom. Italia: Springer, 2015. 337 p. Doi: 10.1007/978-88-470-5307-6.
9. Canale S.T., Beaty J.H. Campbell's Operative Orthopaedics. 12th ed. Mosby: Elsevier, 2013. Vol. 1. 4635 p.
10. Ruedi T.P., Buckley R.E., Moran C.G. AO Principles of Fracture Management. 2ndexpanded ed. Stuttgart: Thieme, 2007. 1106 p.
11. Tong G.O., Bavonratanavech S. Minimally Invasive Plate Osteosynthesis (MIPO): Concepts and cases presented by AO East Asia (AO Manual of fracture management). 1st ed. Switzerland: AO Publishing, 2007. 381 p.
12. Lin J., Shen P.W., Hou S.M. Complications of locked nailing in humeral shaft fractures // J. Trauma. 2003. Vol. 54, N 5. P. 943-949. Doi: 10.1097/01.TA.0000032252.57947.47.
13. Clinical performance of a new medullary humeral nail: antegrade versus retrograde insertion / J. Blum, H. Janzing, R. Gahr, H.S. Langendorff, P.M. Rommens // J. Orthop. Trauma. 2001. Vol. 15, N 5. P. 342-349.
14. Kobayashi M., Watanabe Y., Matsushita T. Early full range of shoulder and elbow motion is possible after minimally invasive plate osteosynthesis for humeral shaft fractures // J. Orthop. Trauma. 2010. Vol. 24, N 4. P. 212-216. Doi: 10.1097/BOT.0b013e3181c2fe49.
15. Джоджуа А.В. Ретроградный остеосинтез бедренной и плечевой костей // Вестн. Нац. медико-хирург. центра им. Н.И. Пирогова. 2008. Т. 3, № 2. С. 25–27.
16. Minimally invasive plating osteosynthesis (MIPO) of middle and distal third humeral shaft fractures / A. Zhiquan, Z. Bingfang, W. Yeming, Z. Chi, H. Peiyan // J. Orthop. Trauma. 2007. Vol. 21, N 9. P. 628-633. Doi: 10.1097/BOT.0b013e31815928c2.
17. Livani B., Belangero W.D. Bridging plate osteosynthesis of humeral shaft fractures // Injury. 2004. Vol. 35, N 6. P. 587-595. Doi: 10.1016/j.injury.2003.12.003.
18. Minimally invasive plate osteosynthesis vs conventional fixation techniques for surgically treated humeral shaft fractures: a meta-analysis / X. Hu, S. Xu, H. Lu, B. Chen, X. Zhou, X. He, J. Dai, Z. Zhang, S. Gong // J. Orthop. Surg. Res. 2016. Vol. 11, N 1. P. 59. Doi: 10.1186/s13018-016-0394-x.
19. Fernandez Dell'Oca A.A. The principle of helical implants: unusual ideas worth considering. Case studies // Injury. 2002. Vol. 33, N Suppl. 1. P. SA29-SA40.
20. Кочиш А.Ю., Майоров Б.А., Беленький И.Г. Оригинальный способ малоинвазивного накостного остеосинтеза спирально изогнутыми пластинами при переломах диафиза плечевой кости // Травматология и ортопедия России. 2016. № 3 (81). С. 99–109.
21. Кочиш А.Ю., Майоров Б.А., Беленький И.Г. Клиническая апробация нового способа малоинвазивного накостного остеосинтеза у пациентов с переломами диафиза плечевой кости // Актуальные проблемы травматологии и ортопедии : сб. науч. ст., посвящ. 110-летию РНИИТО им. Р.Р. Вредена. СПб. : РНИИТО им Р.Р. Вредена. 2016. С. 140–146.

REFERENCES

1. Apaguni A.E., Arzumanov S.V., Vorotnikov A.A., Ul'ianchenko M.I. Anatomo-funktsional'nye iskhody operativnogo lecheniia bol'nykh s perelomami diafiza plechevoi kosti [Anatomic-and-functional outcomes of surgical treatment of patients with humeral shaft fractures]. *Med. vestn. Sever. Kavkaza*, 2010, vol. 20, no. 4, pp. 32-35. (In Russ.)
2. Belen'kii I.G., Maiorov B.A., Li S.Kh. Operativnoe lechenie perelomov diafiza plechevoi kosti. Sovremennyi vzgliad na problemy i puti ikh resheniia [Surgical treatment of humeral shaft fractures. Modern view on problems and ways to solve them]. *Fundam. issled*., 2014, no. 10-9, pp. 1849-1857. (In Russ.)
3. Donchenko S.V., Lebedev A.F., Cherniaev A.V., Simonian A.G. Maloinvazivnyi osteosintez plechevoi kosti iz perednego dostupa: anatomicheskoe obosnovanie, pokazaniia, pervye rezul'taty [Little invasive osteosynthesis of the humerus through an anterior approach: anatomical substantiation, indications, early results]. *Moskov. khirurg. zhurn*., 2013, no. 2 (30), pp. 38-43. (In Russ.)
4. Erokhin A.N., Tarchokov V.T. Osobennosti konsolidatsii pereloma diafiza plechevoi kosti u bol'nykh pri chreskostnom osteosinteze metodom Ilizarova [Characteristics of humeral shaft fracture consolidation for transosseous osteosynthesis by the Ilizarov method]. *Travmatologiia i ortopediia Rossii*, 2017, no. 1, pp. 70-80. (In Russ.)
5. Kupkenov D.E. Sposob osteosinteza segmentarnogo pereloma plechevoi kosti sterzhnevym apparatom [Osteosynthesis technique for a segmental humeral fracture using a rod device]. *Travmatologiia i ortopediia Rossii*, 2010, no. 4 (58), pp. 73-77. (In Russ.)
6. Litvinov I.I., Kliuchevskii V.V., Ryzhkin A.A. Nakostnyi osteosintez perelomov nizhnei treti diafiza plechevoi kosti [Internal osteosynthesis of humeral fractures in the lower shaft third]. *Travmatologiia i ortopediia Rossii*, 2011, no. 1 (59), pp. 117-120. (In Russ.)
7. An Z., Zeng B., He X., Chen Q., Hu S. Plating osteosynthesis of mid-distal humeral shaft fractures: minimally invasive versus conventional open reduction technique. *Int. Orthop*., 2010, vol. 34, no. 1, pp. 131-135. Doi: 10.1007/s00264-009-0753-x.
8. Castoldi F., Blonna D., Assom M., eds. Simple and complex fractures of the humerus. A guide to assessment and treatment. Italia, Springer-Verlage Mailand, 2015, 337 p. Doi: 10.1007/978-88-470-5307-6.
9. Canale S.T., Beaty J.H. Campbell's Operative Orthopaedics. 12th ed. Mosby Elsevier, 2013, vol. 1, 4664 p.

10. Rüedi T.P., Buckley R.E., Moran C.G. AO Principles of Fracture Management. 2ndexpanded ed. Stuttgart, Thieme, 2007, 1106 p.
11. Tong G.O., Bavonratanavech S. Minimally Invasive Plate Osteosynthesis (MIPO): Concepts and cases presented by AO East Asia (AO Manual of fracture management). 1st ed. Switzerland, AO Publishing, 2007, 381 p.
12. Lin J., Shen P.W., Hou S.M. Complications of locked nailing in humeral shaft fractures. *J. Trauma*, 2003, vol. 54, no. 5, pp. 943- 949. Doi: 10.1097/01.TA.0000032252.57947.47.
13. Blum J., Janzing H., Gahr R., Langendorff H.S., Rommens P.M. Clinical performance of a new medullary humeral nail: antegrade versus retrograde insertion. *J. Orthop. Trauma*, 2001, vol. 15, no. 5, pp. 342-349.
14. Kobayashi M., Watanabe Y., Matsushita T. Early full range of shoulder and elbow motion is possible after minimally invasive plate osteosynthesis for humeral shaft fractures. *J. Orthop. Trauma*, 2010, vol. 24, no. 4, pp. 212-216. Doi: 10.1097/BOT.0b013e3181c2fe49.
15. Dzhodzhua A.V. Retrogradnyi osteosintez bedrennoi i plechevoi kostei [Retrograde osteosynthesis of the femur and humerus]. *Vestn. Nats. mediko-khirurg. tsentra im. N.I. Pirogova*, 2008, vol. 3, no. 2, pp. 25-27. (In Russ.)
16. Zhiquan A., Bingfang Z., Yeming W., Chi Z., Peiyan H. Minimally invasive plating osteosynthesis (MIPO) of middle and distal third humeral shaft fractures. *J. Orthop. Trauma*, 2007, vol. 21, no. 9, pp. 628-633. Doi: 10.1097/BOT.0b013e31815928c2.
17. Livani B., Belangero W.D. Bridging plate osteosynthesis of humeral shaft fractures. *Injury*, 2004, vol. 35, no. 6, pp. 587-595. Doi: 10.1016/j.injury.2003.12.003.
18. Hu X., Xu S., Lu H., Chen B., Zhou X., He X., Dai J., Zhang Z., Gong S. Minimally invasive plate osteosynthesis vs conventional fixation techniques for surgically treated humeral shaft fractures: a meta-analysis. J. *Orthop. Surg. Res*., 2016, vol. 11, no. 1, pp. 59. Doi: 10.1186/s13018-016-0394-x.
19. Fernández Dell'Oca A.A. The principle of helical implants: unusual ideas worth considering. Case studies. *Injury*, 2002, vol. 33, no. Suppl. 1, pp. SA29-SA40.
20. Kochish A.Iu., Maiorov B.A., Belen'kii I.G. Original'nyi sposob maloinvazivnogo nakostnogo osteosinteza spiral'no izognutymi plastinami pri perelomakh diafiza plechevoi kosti [An original technique of little invasive internal osteosynthesis with spirally bent plates for humeral shaft fractures]. *Travmatologiia i ortopediia Rossii*, 2016, no. 3 (81), pp. 99-109. (In Russ.)
21. Kochish A.Iu., Maiorov B.A., Belen'kii I.G. Klinicheskaia aprobatsiia novogo sposoba maloinvazivnogo nakostnogo osteosinteza u patsientov s perelomami diafiza plechevoi kosti [Clinical testing of the new technique of little invasive osteosynthesis in patients with humeral shaft fractures]. *Sb. nauch. st., posviashch. 110-letiiu RNIITO im. R.R. Vredena "Aktual'nye problemy travmatologii i ortopedii"* [Proc. dedicated to 110th anniversary of the Vreden RSRITO "Problems of current interest in traumatology and orthopaedics"]. SPb., RNIITO im R.R. Vredena, 2016, pp. 140-146. (In Russ.)

Рукопись поступила 02.05.2017

Сведения об авторах:

1. Майоров Борис Александрович – ГБУЗ ЛО «Всеволожская клиническая межрайонная больница», г. Всеволожск, Ленинградская область, Россия, заведующий травматолого-ортопедическим отделением № 2; ФГБОУ ВО «ПСПбГМУ им. И.П. Павлова» Минздрава России, г. Санкт-Петербург, Россия, ассистент кафедры травматологии и ортопедии; Email: bmayorov@mail.ru
2. Беленький Игорь Григорьевич – ФГБОУ ВО «ПСПбГМУ им. И.П. Павлова» Минздрава России, доцент кафедры травматологии и ортопедии, д. м. н.
3. Кочиш Александр Юрьевич – ФГБУ «РНИИТО им. Р.Р. Вредена» Минздрава России, г. Санкт-Петербург, Россия, заместитель директора по научной и учебной работе, д. м. н., профессор

Information about the authors:

1. Boris A. Maiorov, M.D., Vsevolozhsk Clinical Interdistrict Hospital, Vsevolozhsk, Leningrad region, Russia, Head of Department of Traumatology and Orthopaedics No 2; Pavlov First Saint Petersburg State Medical University, St. Petersburg, Russia, Department of Traumatology and Orthopaedics, assistant; Email: bmayorov@mail.ru
2. Igor' G. Belen'kii, M.D., Ph.D., Pavlov First Saint Petersburg State Medical University, St. Petersburg, Russia, Department of Traumatology and Orthopaedics, associate professor
3. Aleksandr Iu. Kochish, M.D., Ph.D., Professor, Vreden Russian Research Institute of Traumatology and Orthopedics, St. Petersburg, Russia, Deputy Director on scientific and educational work