© Комолкин И.А., Агранович О.Е., 2017

УДК 616.712/.713-053.13-007-048.445

DOI 10.18019/1028-4427-2017-23-2-241-247

Клинические варианты деформаций грудной клетки (обзор литературы)

И.А. Комолкин[1], О.Е. Агранович[2]

[1]Государственное бюджетное образовательное учреждение высшего профессионального образования «Санкт-Петербургский государственный педиатрический медицинский университет» Министерства здравоохранения Российской Федерации, г. Санкт-Петербург, Россия
[2]Федеральное государственное бюджетное учреждение "Научно-исследовательский детский ортопедический институт имени Г.И. Турнера" Министерства здравоохранения Российской Федерации, г. Санкт-Петербург, Россия

Clinical types of chest wall deformities (literature review)

I.A. Komolkin[1], O.E. Agranovich[2]

[1]SBEI HPE Saint-Petersburg State Pediatric Medical University of the RF Ministry of Health, Saint-Petersburg, Russia
[2]FSBI Turner Scientific Research Institute for Children's Orthopaedics of the RF Ministry of Health, Saint-Petersburg, Russia

Освещены вопросы эмбриогенеза и постнатального формирования грудной клетки. Приведена современная классификация различных типов деформаций грудины и ребер. Четкая идентификация отдельных аномалий, а также понимание процессов антенатального и постнатального развития грудной клетки позволяют оптимизировать выбор сроков и методов лечения пациентов с данной патологией.
Ключевые слова: грудная клетка, эмбриогенез, грудина, ребра, деформации

The article presents an overview of embryonic and postnatal development of the chest wall describing current classification for a variety of chest wall and rib malformations. The clear identification of specific anomalies and a wider understanding of antenatal and postnatal development of the chest wall contribute to optimizing the choice of time and technique to treat the cohort of patients.
Keywords: chest wall, embryogenesis, chest wall, ribs, deformity

Врожденные деформации грудной клетки представляют широкий спектр аномалий развития грудино-реберного комплекса с относительно высокой частотой встречаемости. Несмотря на небольшое количество случаев с функциональными респираторными нарушениями, у большинства детей и их родителей имеются психосоциальные проблемы, обусловленные косметическим дефектом, что ведет к апатии в поведении, замкнутости, нежеланию заниматься спортом и требует помощи психолога. В ряде случаев деформации грудной клетки часто неправильно диагностируются или их тяжесть недооценивается врачами, что приводит к поздней диагностике и неправильному лечению.

Некоторые мальформации грудной клетки являются изолированной патологией, другие же являются симптомами различных синдромов.

Эмбриогенез грудной клетки человека

В процессе внутриутробного развития закладка ребер и позвоночника представляет собой тесно связанный друг с другом процесс. Из вентромедиальной поверхности каждого сомита образуется группа мезенхимальных клеток, называемая склеротомом, которые мигрируют с обеих сторон к средней линии и скапливаются вокруг хорды. В дальнейшем из них развиваются позвонки. Скопление групп клеток формирует зачаток тела позвонка. Вскоре после формирования центра позвонка скопления клеток мезенхимы распространяются в дорзальную и латеральную стороны и образуют зачатки нервных дужек и ребер. При развитии позвоночника образование хряща из бластемной массы впервые начинается в области тела позвонка, а затем центры хондрофикации возникают в нейтральных и реберных отростках. Эти центры быстро увеличиваются в объеме, пока не срастутся друг с другом и вся масса не станет хрящом. Образовавшийся таким образом хрящевой позвонок является первоначально одним целым без следов разделения на отдельные части, которые образуются впоследствии при замещении хряща костью. К началу окостенения хрящевые ребра отделяются от позвонков, но сами позвонки еще остаются не разделенными на части (рис. 1). Срединный центр окостенения дает начало телу позвонка. Центры, находящиеся в нейтральных отростках, распространяются дорзально, образуя пластинку и всю нервную дужку. Остистый отросток возникает в результате распространения этих центров от точки их встречи в дорзальную сторону. Поперечные отростки, с которыми сочленяются бугорки ребер, образуются путем латерального расположения центров оссификации, появляющихся в нейтральных отростках. Вентрально эти центры срастаются друг с другом. Ребро формируется в результате распространения процесса окостенения из его центра. После рождения в бугорке и головке ребра появляются вторичные эпифизарные центры. В течение периода роста они остаются отделенными от остальной части ребра хрящевыми пластинками. Срастание этих вторичных эпифизарных центров с остальной частью ребра не происходит, пока скелет не достигнет своих окончательных размеров [1].

Все вышесказанное относится к формированию грудных позвонков, где отношение ребра к позвонку выражено наиболее отчетливо. Реберный элемент выражен в каждом позвонке, но в позвонках других отделов он сильно редуцирован и изменен (рис. 2).

Комолкин И.А., Агранович О.Е. Клинические варианты деформаций грудной клетки (обзор литературы) // Гений ортопедии. 2017. Т. 23. № 2. С. 241-247. DOI 10.18019/1028-4427-2017-23-2-241-247

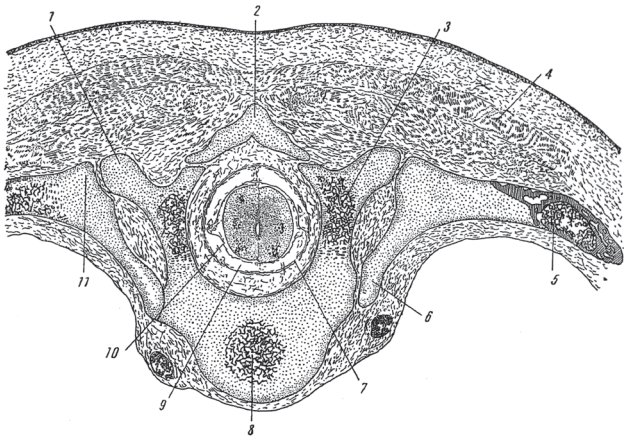

Рис. 1. Поперечный разрез эмбриона человека в срок 12 недель (расстояние от темени до крестца 72 мм), показывающий развитие позвонка и ребер (цит. по Б.М. Пэттену, 1959): 1 – поперечный отросток; 2 – спинальный отросток прилежащего позвонка; 3 – латеральный центр окостенения; 4 – мышцы спины; 5 – реберный центр окостенения; 6 – головка ребра; 7 – твердая оболочка (dura mater); 8 – срединный центр окостенения в теле позвонка; 9 – подпаутинное пространство; 10 – pia mater; 11 – бугорок ребра

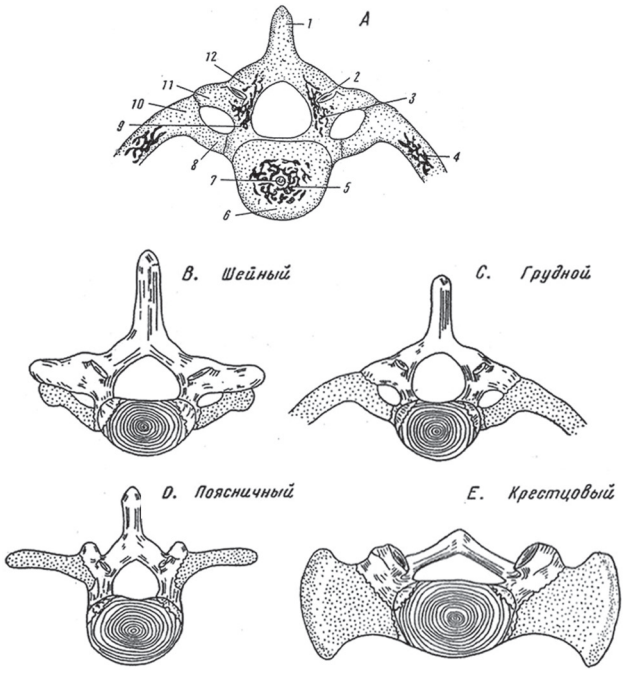

Рис. 2. Составные части и центры окостенения развивающихся позвонков (цит. по Б.М. Пэттену, 1959): A – расположение различных центров окостенения в грудном позвонке и связанных с ним ребрах; B-E – характерные компоненты различных позвонков. A.: 1 – остистый отросток; 2 – суставной отросток; 3 – латеральный центр окостенения; 4 – реберный центр окостенения; 5 – срединный центр окостенения; 6 – тело позвонка; 7 – хорда; 8 – головка ребра; 9 – основание нервной дужки; 10 – бугорок ребра; 11 – поперечный отросток; 12 – пластинка

Частыми аномалиями скелета являются наличие шейного ребра, соединенного с самым нижним шейным позвонком, добавочное ребро, связанное с первым поясничным позвонком, а также раздвоение ребра в месте его сочленения с грудиной, что объясняется особенностями эмбриогенеза (рис. 3) [1].

Первым признаком формирования грудины является образование двух лентовидных скоплений мезенхимальных клеток. В дальнейшем эти тяжи сходятся к средней линии и срастаются друг с другом. Этот процесс начинается с головного конца. В то же время реберные хрящи растут от позвонков к грудине. К 9 неделе грудина устанавливается по средней линии, а ребра доходят до нее. К этому времени грудина и прилегающие к ней ребра полностью приобретают хрящевое строение, а в участках ребер, прилегающих к позвонкам, начинается процесс окостенения. После образования грудины происходит ее вторичное поперечное разделение на ряд отдельных хрящей, имеющих центры окостенения, которые чаще располагаются по центру, но иногда их может быть два – правый и левый. Окончательное их соединение происходит после наступления половой зрелости. Возникновение таких аномалий грудины как расщепленная грудина, грудина с отверстиями и зазубренный мечевидный отросток связаны с парным характером ее закладки (рис. 4) [1].

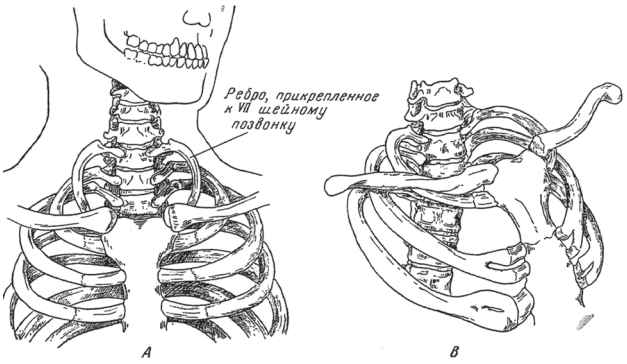

Рис. 3. Аномалии ребер (цит. по Б.М. Пэттену, 1959): A – шейные ребра (по Корингу); B – ребра с раздвоенными грудинными концами (по Арею) (цит. по Б.М. Пэттену, 1959)

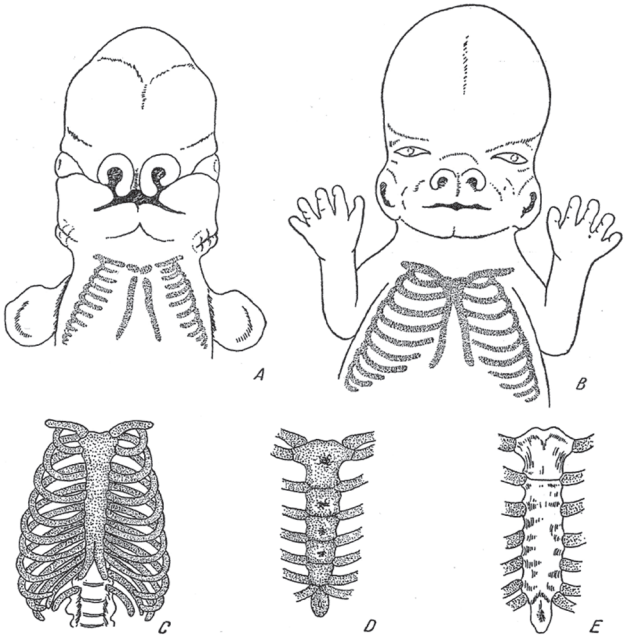

Рис. 4. Развитие грудины (цит. по Б.М. Пэттену, 1959): A – в течение 6 недели; B – в течение 8 недели; C – в течение 9 недели; D – к 5,5 месяцам; E – грудина взрослого человека

Грудина окостеневает поздно. Первая точка окостенения появляется у плодов на сроке 5-6 месяцев в рукоятке, далее в 5-9 месяцев эмбрионального развития – в теле грудины и в 6 лет в мечевидном отростке. Синостозирование фрагментов тела грудины завершается к 25 годам, сращение мечевидного отростка и тела – в 25-28 лет, еще позднее (и не всегда) – тела и рукоятки (в 25-30 лет) (рис. 5) [1, 2].

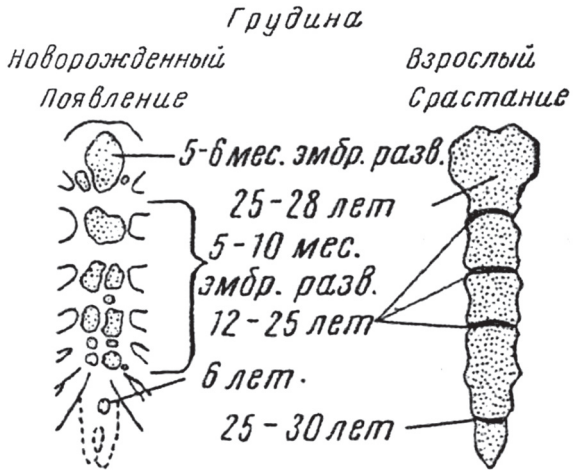

Рис. 5. Сроки оссификации грудины (цит. по Б.М. Пэттену, 1959)

Классификация аномалий грудной клетки

В настоящее время наиболее распространенной классификацией деформаций грудной клетки является классификация Acastello в модификации M. Torre et al. (2012) с выделением 5 основных типов патологии [3].

Тип 1. Деформации хрящевой части ребер:

• воронкообразная деформация;

• килевидная деформация (тип 1 и тип 2).

Тип 2. Деформации костной части ребер:

• простые костные деформации (аномалия развития 1 или 2 ребер). Возможные варианты: агенезия, гипоплазия, сверхкомплектное ребро, расщепление, слияние, дисморфизм, удвоение, редкие аномалии (всегда комплексные);

• сложные (с вовлечением 3 и более ребер). Возможные варианты: агенезия, гипоплазия, сверхкомплектное ребро, расщепление, слияние, дисморфизм, удвоение, редкие аномалии (всегда комплексные);

• синдромальные (всегда комплексные): синдром Жене, церебро-косто-мандибулярный синдром, синдром Ярко-Левина и т.д.

Тип 3. Деформации хрящевой и костной частей ребер:

• Синдром Поланда.

Тип 4. Деформации тела грудины:

• расщепление грудины (с или без эктопии сердца);

• синдром Куррарино-Сильвермана.

Тип 5. Деформации ключиц и лопаток:

• Простые или синдромальные аномалии ключицы;

• Простые или синдромальные аномалии лопатки;

• Комбинированные аномалии развития.

Тип 1. Деформации хрящевой части ребер

Воронкообразная деформация грудной клетки – это наиболее часто встречаемая аномалия (частота встречаемости от 1/100 до 1/1000 живорожденных), что составляет около 90 % всех врожденных пороков развития грудной клетки [4, 5]. Эта деформация характеризуется различной степенью углубления грудины и, как правило, ассоциирована с мальформацией нижних хондростернальных суставов. В 15 % случаев данная аномалия проявляется в процессе роста. При позднем проявлении часто сочетается с патологией мышечной, соединительной тканей (синдром Марфана, синдром Элерса-Данло) [4–8]. Этиология воронкообразной деформации неясна. В настоящее время предложено много гипотез, объясняющих данное состояние. Дефицит витаминов или других веществ, возможно, не имеет значения, в то время как патология соединительной ткани и генетическая предрасположенность могут играть важную роль в развитии воронкообразной деформации. По данным Kelly (2008), до 40 % случаев заболевания имеет наследственный характер, реже у родственников встречаются другие аномалии грудной клетки, такие как, например, килевидная деформация [7]. Наиболее часто отмечается аутосомно-доминантный тип наследования, но возможны аутосомно-рециссивный, а также Х-сцепленный тип [9]. По мнению ряда авторов, патогенетическим механизмом, приводящим к развитию воронкообразной деформации, может быть ускоренный рост реберного хряща [4, 7, 10]. Ряд работ демонстрирует наличие у больных нарушений коллагена 2 типа, сверхэкспрессии или снижения регуляции некоторых генов, играющих роль в метаболизме хряща и соединительной ткани (гены коллагена, матрикса металлопротеиназы, фактор некроза опухоли альфа, филамин) [4, 11].

Морфологически выделяют следующие варианты деформации [4, 12]:

1. Гранд-Каньон – тяжелая и глубокая воронкообразная деформация, представляет собой глубокий канал в грудине. Лечение такой деформации представляет трудности, особенно, когда грудная клетка оссифицирована и грудина крайне ротирована, и часто имеет осложнения по сравнению с другими типами деформаций.

2. Деформация в форме чаши – деформация локальная, чаще всего симметричная, при этом, как правило, задействована нижняя часть грудины. Этот тип воронкообразной деформации может быть крайне труден для лечения, и иногда возможна лишь частичная коррекция.

3. По типу блюдца – данный вид деформации может быть симметричным и асимметричным и представляет собой обширное вдавление вдоль всей передней поверхности грудной клетки.

4. Поперечный тип – вдавление поперечное и расположено ниже грудины.

5. Эксцентричный тип – вдавление эксцентрично по отношению к средней линии. Деформация всегда асимметричная.

6. Воронкообразная деформация грудной клетки, бросающаяся в глаза – визуально выраженная аномалия, локализуется на уровне реберных дуг. Представляет собой изолированный порок развития.

7. Воронкообразно-килевидный тип – комбинированная мальформация с “затонувшей” грудной клеткой и выступающим хрящом, расположенным парастернально.

8. Верхний тип – очень редкий вариант, локализуется на верхней части грудины и хрящевой части ребер. Нижняя часть грудины нормальная.

Килевидная деформация грудной клетки – это вторая по частоте встречаемости деформация грудной клетки. Данная аномалия наблюдается в 5 раз реже, чем воронкообразная деформация, с преобладанием у мужчин [4, 6]. Однако в некоторых странах килевидная деформация встречается с такой же частотой как и воронкообразная или даже чаще. Данная аномалия представляет собой протрузию грудины и суставов реберных хрящей. Этиология заболевания неизвестна, но патогенез может быть сходен с таковым при воронкообразной деформации и представляющий собой сверхрост ребер [10].

Нередко встречаются семейные случаи. В ряде наблюдений в одной семье отмечаются килевидная и воронкообразная деформации [13]. Нарушения соединительной ткани. Синдром Нуна, пороки сердца редко встречаются у больных с килевидной деформацией [8]. Килевидная деформация выявляется обычно позже у детей, чем воронкообразная, преимущественно в пубертатном или в предпубертатном возрасте, однако в некоторых случаях данная аномалия выявляется уже в раннем возрасте. Килевидная деформация грудной клетки имеет склонность к быстрому прогрессированию в период роста. Некоторые симптомы сходны как при воронкообразной, так и при килевидной деформациях, однако для последней характерно преобладание болевого синдрома над респираторными нарушениями [6]. Сердечно-легочные нарушения обычно менее выражены при килевидной деформации, в отличие от воронкообразной, однако пациенты часто испытывают тяжелые психологические проблемы, что может быть решающим при определении показаний к операции [4].

По локализации и симметричности килевидная деформация классифицируются на следующие типы [6]:

Тип 1 – нижний или хондрогладиоларный – наиболее частый тип. Характеризуется протрузией грудины на уровне нижней или средней трети грудины. Реберные дуги участвуют в деформации и могут быть сдавлены в латеральном направлении. Деформация, как правило, симметричная.

Тип 2 – верхний или хондроманубриальный тип. Данный вид деформации характерен для синдрома Куррарино-Сильвермана, известного также под названием «грудь недовольного голубя» [14]. Возможны два варианта верхнего типа, которые нужно дифференцировать друг от друга. Наиболее часто встречается стернальная мальформация, которая характеризуется преждевременным слиянием и оссификацией манубрио-стернального сустава и стернальных сегментов, что приводит к формированию высокой симметричной килевидной деформации грудной клетки с короткой и широкой грудиной с вдавлением в нижней трети. Именно этот вариант аномалии и описывается в литературе как синдром Куррарино-Сильвермана. Данную мальформацию можно также характеризовать как верхний тип килевидной деформации. Грудина в боковой проекции имеет S-образную форму.

Другие типы килевидной деформации грудной клетки

Латеральный или односторонний тип – асимметричный по природе и представляет собой протрузию некоторых реберных хрящей около хондростернальных суставов на одной стороне. Грудина ротирована по направлению к противоположной стороне [4].

Реактивный тип – является осложнением хирургического лечения воронкообразной деформации, при котором грудина прогрессивно смещается вентрально. Этот вариант патологии наиболее часто встречается у больных с дисплазией соединительной ткани [15].

Тип 2. Аномалии ребер

Дисморфический хрящевой тип 2 (несиндромальный)

Эта группа включает в себя различные аномалии хрящевой части ребер, что приводит к одностороннему или двустороннему вдавлению грудной стенки. Лечение заключается в резекции хряща.

В данную группу входит редкая аномалия развития, которая называется “внутригрудное ребро” и включает в себя несколько типов [16]:

Тип I A – сверхкомплектное ребро, сочленяющееся с телом позвонка;

Тип I B – расщепленное ребро, прикрепляющееся плотно к телу позвонка;

Тип II – расщепленное ребро прикрепляется более латерально;

Тип III – расщепленное ребро давит внутрь грудной клетки.

Другой вариант аномалии – т.н. “вспыхивающая” грудная клетка, обусловлен гипертрофией или слиянием хрящей нижнего реберного края. В этом случае показана открытая резекция аномальных хрящей.

Асимметричный реберный хрящ достаточно часто встречается и проявляется как изолированная протрузия реберного хряща. В большинстве случаев при этой патологии отмечается конкресценция ребер.

Агенезия ребер – это редкое, не синдромальное заболевание. На фоне ослабления каркаса грудной клетки возможно развитие легочной грыжи.

Синдромальный тип 2

Синдром Жене или асфиксическая торакальная дистрофия – это редкое заболевание (частота встречаемости от 1/30 тысяч до 1/100 тысяч новорожденных), характеризующееся множественными аномалиями скелета, наиболее заметным из которых является деформация грудной клетки (длинная, узкая, с уменьшенным объемом, ребра короткие, широкие и горизонтально расположены), что является причиной дыхательной недостаточности. В тех случаях, когда явления дыхательной недостаточности выражены в первые месяцы жизни ребенка, прогноз для жизни неблагоприятный. Заболевание передается по аутосомно-рецессивному типу. Впервые было описано в 1954 году Jeune с соавторами у двух родных братьев. По степени клинико-рентгенологических проявлений различают 2 типа заболевания: тяжелый и легкий.

Тяжелый тип (70 %) обычно приводит к летальному исходу уже в периоде новорожденности вследствие тяжелой дыхательной недостаточности. Размеры грудной клетки крайне малы.

При легком типе (30 %) ребра менее изменены, явления дыхательной недостаточности выражены в меньшей степени, длительность жизни пациентов пролонгирована. В ряде случаев смерть может наступать от печеночной и почечной недостаточности [3].

Церебро-косто-мандибулярный синдром – это крайне редкая аномалия, характеризующаяся внутриутробной остановкой роста реберной части грудной клетки и тяжелой дыхательной недостаточностью. Ребра представлены рудиментами. Иногда встречается односторонняя агенезия ребер. Эта аномалия ассоциируется с синдромом Пьера-Робена. Для больных характерна задержка умственного развития [17].

Тип 3. Хондро-костальные аномалии

Синдром Поланда. Встречается в 1 случае на 30 тысяч новорожденных и характеризуется отсутствием или гипоплазией большой грудной мышцы, часто сочетается с другими односторонними аномалиями грудной клетки, груди и верхней конечности [7, 18]. В 2/3 случаев дефект правосторонний. Встречается чаще у мужчин (2/1). Очень редко отмечаются двусторонние

случаи [19, 20]. Этиология заболевания неизвестна, но в большинстве случаев причиной является нарушение кровоснабжения в периоде внутриутробного развития в бассейне подключичной или позвоночной артерий, что приводит к порокам развития в соответствующих областях [21]. Другими причинами заболевания могут являться наличие летального гена выживаемости мозаицизма или парадоминантное наследование [22, 23]. Обычно заболевание носит спорадический характер, но встречаются и семейные случаи, что говорит о возможном аутосомно-доминантном типе наследования, однако доказательств этого нет. У больных встречаются ассоциированные аномалии, такие как синдром Мебиуса, синдром Клиппель-Фейля, аномалия Шпренгеля [21, 24]. Синдром Поланда фенотипически крайне вариабелен [25, 26]. Дефект грудной клетки обычно заметен при рождении, но может не быть диагностирован в раннем возрасте. Аплазия большой грудной мышцы является причиной асимметрии грудной клетки, однако в сочетании с агенезией ребер деформация более выражена. В случае агенезии ребер, особенно множественной, наиболее часто поражены III-IV ребра, наблюдаются грыжи легких, а также парадоксальное дыхание. Размеры ребер могут быть уменьшены или имеются их аномалии. Могут быть воронкообразная или килевидная деформации грудной клетки, а также их сочетание. Однако менее чем в 10 % случаев требуется оперативное лечение. Часто в комплекс деформации вовлечены молочные железы. Дефект их развития варьирует от гипоплазии в легких случаях до агенезии. По данным авторов, этот порок развития редко сочетается с аномалиями развития сердца и почек, а также деформациями позвоночника [25]. Декстракардия встречается часто. Это характерно для левосторонней локализации синдрома Поланда и косвенно указывает на механические факторы у пациентов с множественной левосторонней агенезией ребер, которые действуют в период эмбриогенеза [27]. Верхние конечности часто вовлечены в патологический комплекс: от классической симбраходактилии до расщепления кисти или других дефектов развития [26, 28].

Тип 4. Аномалии грудины

Расщепление грудины. Это редкая идиопатическая аномалия развития, возникающая в результате нарушения слияния грудины в процессе эмбриогенеза. Частота встречаемости данного порока – 0,15 % от всех пороков развития грудной клетки [29]. Расщепление грудины может быть связано с геном Hoxb [30]. R. Shamberger, K. Welch (1990) выделяют 4 типа данного порока [31].

1. Грудная эктопия сердца – отмечается эктопия сердца, и оно не закрыто кожей. Сердце смещено кпереди и вверх и имеет пороки развития. Дефект грудины может быть передний, задний, центральный и тотальный. Может встречаться дефект брюшной стенки в виде омфалоцеле. Грудная полость гипопластична, и потому хирургическая коррекция обычно не позволяет сохранить жизнь этим детям. Однако в литературе встречаются работы о выживании пациентов после операции на грудной клетке [32].

2. Торако-абдоминальная эктопия сердца – сердце покрыто тонкой мембраной или кожей, отмечается дефект грудины по передней поверхности. Сердце, эктопированное в грудную и брюшную полость, имеет пороки развития, но ротация отсутствует [33]. Эта аномалия обычно является симптомом синдрома Кантрелля [34]. Прогноз после лечения данной аномалии для пациента хороший.

3. Шейная эктопия сердца – сердце расположено более краниально, чем при грудной эктопии, иногда вершина слита со ртом, часто имеются аномалии челюстно-лицевой области. Порок развития встречается редко, прогноз для жизни пациента неблагоприятен.

4. Расщепление грудины – врожденная аномалия передней стенки грудной клетки, возникающая в результате недостаточного слияния стернальных клапанов в период эмбриогенеза [35–37].

Аномалии грудины также встречаются при синдроме Куррарино-Сильвермана.

Расщепление грудины может быть полным и неполным. Неполное расщепление по локализации может быть верхним или нижним. Нижний вариант часто ассоциируется с торако-абдоминальной эктопией сердца, верхний вариант преимущественно является изолированным пороком развития. Грудинно-ключичные сочленения смещены латерально, ключицы при этом имеют нормальную длину. Органы грудной клетки выпячиваются через дефект грудины по средней линии. Полное расщепление встречается реже, чем неполное. В результате полного расщепления грудины у больного возникают парадоксальные движения и иногда респираторный дистресс над расщеплением. В 82 % случаев данная аномалия ассоциируется с другими пороками развития, что требует тщательного обследования больных для выявления сопутствующей патологии [3]. Наиболее часто встречаются гемангиомы верхней челюсти, расщелины губы или неба, воронкообразная деформация грудной клетки, гастрошизис, пороки сердца, аномалии глаз, скрытые гемангиомы и т.п. [3, 4].

Тип 5. Ключично-лопаточные аномалии

Крайне редко встречающиеся аномалии развития [3].

Другие аномалии

Послеоперационные вторичные деформации грудной клетки. Данные деформации возникают вследствие ранее проведенного хирургического лечения по поводу воронкообразной деформации грудной клетки в результате множественной резекции хрящей. В частности, обширная резекция 5 и более ребер у детей в возрасте до 4 лет приводит к повреждению зон роста хряща и формированию вторичных деформаций грудной клетки, которые по клиническим проявлениям сходны с таковыми при синдроме Жене [38, 39]. В связи с этим многие авторы рекомендуют оперативное лечение детей в возрасте старше 10 лет [5, 12].

ЗАКЛЮЧЕНИЕ

Аномалии грудной клетки представляют собой большой спектр деформаций. Этиология и влияние генетических факторов в большинстве своем до сих пор остаются неясными. Четкая идентификация отдельных аномалий, их классификация и точная диагностика, а также понимание процесса развития и роста грудной клетки являются первостепенными фундаментальными шагами в современном подходе к лечению данной патологии и позволяют оптимизировать тактику лечения пациентов с деформациями грудной клетки.

ЛИТЕРАТУРА

1. Пэттен Б.М. Эмбриология человека. М.: Медгиз, 1959. 800 с.
2. Петренко В.М. Эбриология человека. СПб.: СПбГПМА; Деан, 2009. 128 с.
3. Van Steensel M.A. Poland anomaly: not unilateral or bilateral but mosaic // Am. J. Med. Genet. A. 2004. Vol. 125A, no. 2. P. 211-212.
4. Anatomical, histologic, and genetic characteristics of congenital chest wall deformities / A.A. Fokin, N.M. Steuerwald, W.A. Ahrens, K.E. Allen // Semin. Thorac. Cardiovasc. Surg. 2009. Vol. 21, no. 1. P. 44-57. doi: 10.1053/j.semtcvs.2009.03.001.
5. Lopushinsky S.R., Fecteau A.H. Pectus deformities: a review of open surgery in the modern era // Semin. Pediatr. Surg. 2008. Vol. 17, no. 3. P. 201-208. doi: 10.1053/j.sempedsurg.2008.03.009.
6. Colombani P. Preoperative assessment of chest wall deformities // Semin. Thorac. Cardiovasc. Surg. 2009. Vol. 21, no. 1. P. 58-63. doi: 10.1053/j.semtcvs.2009.04.003.
7. Kelly R.E. Jr. Pectus excavatum: historical background, clinical picture, preoperative evaluation and criteria for operation // Semin. Pediatr. Surg. 2008. Vol.17, no. 3. P. 181-193. doi: 10.1053/j.sempedsurg.2008.03.002.
8. Kotzot D., Schwabegger A.H. Etiology of chest wall deformities – a genetic review for the treating physician // J. Pediatr. Surg. 2009. Vol. 44, no. 10. P.2004-2011. doi: 10.1016/j.jpedsurg.2009.07.029.
9. Family study on the inheritance of pectus excavatum / H.A. Creswick, M.W. Stacey, R.E. Kelly, T. Gustin, D. Nuss, H. Harvey, M.J. Goretsky, E. Vasser, J.C. Welch, K. Mitchell, V.K. Proud // J. Pediatr. Surg. 2006. Vol. 41, no. 10. P. 1699-1703.
10. Haje S.A., Harcke H.T., Bowen J.R. Growth disturbance of the sternum and pectus deformities: imaging studies and clinical correlation // Pediatr. Radiol. 1999. Vol. 29, no. 5. P. 334-341.
11. The biochemical, morphologic, and histochemical properties of the costal cartilages in children with pectus excavatum / J. Feng, T. Hu, W. Liu, S. Zhang, Y. Tang, R. Chen, X. Jiang, F. Wei // J. Pediatr. Surg. 2001. Vol. 36, no. 12. P. 1770-1776.
12. Nuss D. Minimally invasive surgical repair of pectus excavatum // Semin. Pediatr. Surg. 2008. Vol. 17, no. 3. P. 209-217. doi: 10.1053/j.sempedsurg.2008.03.003.
13. Martinez-Ferro M., Fraire C., Bernard S. Dynamic compression system for the correction of pectus carinatum // Semin. Pediatr. Surg. 2008. Vol. 17, no. 3. P. 194-200. doi: 10.1053/j.sempedsurg.2008.03.008.
14. Currarino G., Silverman F.N. Premature obliteration of the sternal sutures and pigeon-breast deformity // Radiology. 1958. Vol. 70, no. 4. P. 532-540.
15. Thymectomy to achieve primary closure of total sternal cleft / M. Torre, G. Rapuzzi, E. Guida, S. Costanzo, V. Jasonni // J. Pediatr. Surg. 2008. Vol. 43, no. 12. P. e17-e20. doi: 10.1016/j.jpedsurg.2008.09.011.
16. Bifid intrathoracic rib: a case report and classification of intrathoracic ribs / H. Kamano, T. Ishihama, H. Ishihama, Y. Kubota, T. Tanaka, K. Satoh // Intern. Med. 2006. Vol. 45, no. 9. P. 627-630.
17. Cerebrocostomandibular syndrome in four sibs, two pairs of twins / V. Drossou-Agakidou, A. Andreou, V. Soubassi-Griva, M. Pandouraki // J. Med. Genet. 1991. Vol. 28, no. 10. P. 704-707.
18. The Poland syndrome – clinical and genealogical data, dermatoglyphic analysis, and incidence / N. Freire-Maia, E.A. Chautard, J.M. Opitz, A. Freire-Maia, A. Quelce-Salgado // Hum. Hered. 1973. Vol. 23, no. 2. P. 97-104.
19. Poland syndrome with bilateral features: case description with review of the literature / A. Baban, M. Torre, S. Bianca, A. Buluggiu, M.I. Rossello, M.G.Calevo, M. Valle, R. Ravazzolo, V. Jasonni, M. Lerone // Am. J. Med. Genet. A. 2009. Vol. 149A, no. 7. P. 1597-1602. doi: 10.1002/ajmg.a.32922.
20. Bilateral Poland anomaly / I. Karnak, F.C. Tanyel, E. Tunçbilek, M. Unsal, N. Büyükpamukçu // Am. J. Med. Genet. 1998. Vol. 75, no. 5. P. 505-507.
21. Bavinck J.N., Weaver D.D. Subclavian artery supply disruption sequence: hypothesis of a vascular etiology for Poland, Klippel-Feil and Möbius anomalies // Am. J. Med. Genet. 1986. Vol. 23, no. 4. P. 903-918.
22. Happle R. Poland anomaly may be explained as a paradominant trait // Am. J. Med. Genet. 1999. Vol. 87, no. 4. P. 364-365.
23. Williams A.M., Crabbe D.C. Pectus deformities of the anterior chest wall // Pediatr. Respir. Rev. 2003. Vol. 4, no. 3. P. 237-242.
24. Parker D.L., Mitchell P.R., Holmes G.L. Poland-Möbius syndrome // J. Med. Genet. 1981. Vol. 18, no. 4. P. 317-320.
25. Fokin A.A., Robicsek F. Poland's syndrome revisited // Ann. Thorac. Surg. 2002. Vol. 74, no. 6. P. 2218-2225.
26. Shamberger R.C., Welch K.J., Upton J. 3rd. Surgical treatment of thoracic deformity in Poland's syndrome // J. Pediatr. Surg. 1989. Vol. 24, no. 8. P. 760-765.
27. Torre M., Rapuzzi G., Jasonni V. Chest wall deformities: An overview on classification and surgical options. In: Topics in Thoracic Surgery / Ed. P. Cardoso, 2012. P. 117-136.
28. Al-Qattan M.M. Classification of hand anomalies in Poland's syndrome // Br. J. Plast. Surg. 2001. Vol. 54, no. 2. P. 132-136.
29. Sternal cleft: a surgical opportunity / E. Acastello, R. Majluf, P. Garrido, L.M. Barbosa, A. Peredo // J. Pediatr. Surg. 2003. Vol. 38, no. 2. P. 178-183.
30. Forzano F., Daubeney P.E., White S.M. Midline raphé, sternal cleft, and other midline abnormalities: a new dominant syndrome? // Am. J. Med. Genet. A. 2005. Vol. 135, no. 1. P. 9-12.
31. Shamberger R.C., Welch K.J. Sternal defects // Pediatr. Surg. Int. 1990. Vol. 5. P. 156-164.
32. Dobell A.R., Williams H.B., Long R.W. Staged repair of ectopia cordis // J. Pediatr. Surg. 1982. Vol. 17, no. 4. P. 353-358.
33. Major J.W. Thoracoabdominal ectopia cordis; report of a case successfully treated by surgery // J. Thorac. Surg. 1953. Vol. 26, no. 3. P. 309-317.
34. Cantrell J.R., Haller J.A., Ravitch M.M. A syndrome of congenital defects involving the abdominal wall, sternum, diaphragm, pericardium, and heart // Surg. Gynecol. Obstet. 1958. Vol. 107, no. 5. P. 602-614.
35. Repair of congenital sternal cleft in infants and adolescents / J.R. de Campos, L.T. Filomeno, A. Fernandez, R.L. Ruiz, H. Minamoto, C. Werebe Ede, F.B. Jatene // Ann. Thorac. Surg. 1998. Vol. 66, no. 4. P. 1151-1154.
36. Bifid sternum: neonatal surgical treatment / M. Dòmini, M. Cupaioli, F. Rossi, A. Fakhro, A. Aquino, P.L. Chiesa // Ann. Thorac. Surg. 2000. Vol. 69, no.1. P. 267-269.
37. Dextrocardia in patients with Poland syndrome: phenotypic characterization provides insight into the pathogenesis / M. Torre, A. Baban, A. Buluggiu, S. Costanzo, L. Bricco, M. Lerone, S. Bianca, G.L. Gatti, F.M. Sénès, M. Valle, M.G. Calevo // J. Thorac. Cardiovasc. Surg. 2010. Vol. 139, no. 5. P. 1177-1182. doi: 10.1016/j.jtcvs.2009.08.024.
38. Chest wall constriction after too extensive and too early operations for pectus excavatum / J.A. Haller Jr., P.M. Colombani, C.T. Humphries, R.G. Azizkhan, G.M. Loughlin // Ann. Thorac. Surg. 1996. Vol. 61, no. 6. P. 1618-1624.
39. Robicsek F., Watts L.T., Fokin A.A. Surgical repair of pectus excavatum and carinatum // Semin. Thorac. Cardiovasc. Surg. 2009. Vol. 21, no. 1. P. 64-75. doi: 10.1053/j.semtcvs.2009.03.002.
40. Haller J.A. Jr., Kramer S.S., S.A. Lietman. Use of CT scans in selection of patients for pectus excavatum surgery: a preliminary report // J. Pediatr. Surg. 1987. Vol. 22, no. 10. P. 904-906.
41. Silastic implants for correction of pectus excavatum. A new technique / W. Stanford, D.G. Bowers, E.F. Lindberg, R.G. Armstrong, E.R. Finger, D.G. Dibbel // Ann. Thorac. Surg. 1972. Vol. 13, no. 6. P. 529-536.
42. Swanson J.W., Colombani P.M. Reactive pectus carinatum in patients treated for pectus excavatum // J. Pediatr. Surg. 2008. Vol. 43, no. 8. P. 1468-1473. doi: 10.1016/j.jpedsurg.2007.11.019.

REFERENCES

1. Petten B.M. *Embriologiia cheloveka* [Human Embryology]. M., Medgiz, 1959. 800 p. (In Russian).
2. Petrenko V.M. *Embriologiia cheloveka* [Human Embryology]. SPb, SPbGPMA, Dean, 2009. 128 p. (In Russian).
3. Van Steensel M.A. Poland anomaly: not unilateral or bilateral but mosaic. *Am. J. Med. Genet. A.*, 2004, vol. 125A, no. 2, pp. 211-212.
4. Fokin A.A., Steuerwald N.M., Ahrens W.A., Allen K.E. Anatomical, histologic, and genetic characteristics of congenital chest wall deformities. *Semin. Thorac. Cardiovasc. Surg.*, 2009, vol. 21, no. 1, pp. 44-57. doi: 10.1053/j.semtcvs.2009.03.001.
5. Lopushinsky S.R., Fecteau A.H. Pectus deformities: a review of open surgery in the modern era. *Semin. Pediatr. Surg.*, 2008, vol. 17, no. 3, pp. 201-208. doi: 10.1053/j.sempedsurg.2008.03.009.

6. *Colombani P. Preoperative assessment of chest wall deformities.* Semin. Thorac. Cardiovasc. Surg., 2009, vol. 21, no. 1, pp. 58-63. doi: 10.1053/j.semtcvs.2009.04.003.
7. Kelly R.E. Jr. Pectus excavatum: historical background, clinical picture, preoperative evaluation and criteria for operation. *Semin. Pediatr. Surg.*, 2008, vol. 17, no. 3, pp. 181-193. doi: 10.1053/j.sempedsurg.2008.03.002.
8. Kotzot D., Schwabegger A.H. Etiology of chest wall deformities – a genetic review for the treating physician. *J. Pediatr. Surg.*, 2009, vol. 44, no. 10, pp. 2004-2011. doi: 10.1016/j.jpedsurg.2009.07.029.
9. Creswick H.A., Stacey M.W., Kelly R.E., Gustin T., Nuss D., Harvey H., Goretsky M.J., Vasser E., Welch J.C., Mitchell K., Proud V.K. Family study on the inheritance of pectus excavatum. *J. Pediatr. Surg.*, 2006, vol. 41, no. 10, pp. 1699-1703.
10. Haje S.A., Harcke H.T., Bowen J.R. Growth disturbance of the sternum and pectus deformities: imaging studies and clinical correlation. *Pediatr. Radiol.*, 1999, vol. 29, no. 5, pp. 334-341.
11. Feng J., Hu T., Liu W., Zhang S., Tang Y., Chen R., Jiang X., Wei F. The biochemical, morphologic, and histochemical properties of the costal cartilages in children with pectus excavatum. *J. Pediatr. Surg.*, 2001, vol. 36, no. 12, pp. 1770-1776.
12. Nuss D. Minimally invasive surgical repair of pectus excavatum. *Semin. Pediatr. Surg.*, 2008, vol. 17, no. 3, pp. 209-217. doi: 10.1053/j.sempedsurg.2008.03.003.
13. Martinez-Ferro M., Fraire C., Bernard S. Dynamic compression system for the correction of pectus carinatum. *Semin. Pediatr. Surg.*, 2008, vol. 17, no. 3, pp. 194-200. doi: 10.1053/j.sempedsurg.2008.03.008.
14. Currarino G., Silverman F.N. Premature obliteration of the sternal sutures and pigeon-breast deformity. *Radiology*, 1958, vol. 70, no.4, pp. 532-540.
15. Torre M., Rapuzzi G., Guida E., Costanzo S., Jasonni V. Thymectomy to achieve primary closure of total sternal cleft. *J. Pediatr. Surg.*, 2008, vol. 43, no. 12, pp. e17-e20. doi: 10.1016/j.jpedsurg.2008.09.011.
16. Kamano H., Ishihama T., Ishihama H., Kubota Y., Tanaka T., Satoh K. Bifid intrathoracic rib: a case report and classification of intrathoracic ribs. *Intern. Med.*, 2006, vol. 45, no. 9, pp. 627-630.
17. Drossou-Agakidou V., Andreou A., Soubassi-Griva V., Pandouraki M. Cerebrocostomandibular syndrome in four sibs, two pairs of twins. *J. Med. Genet.*, 1991, vol. 28, no. 10, pp. 704-707.
18. Freire-Maia N., Chautard E.A., Opitz J.M., Freire-Maia A., Quelce-Salgado A. The Poland syndrome – clinical and genealogical data, dermatoglyphic analysis, and incidence. *Hum. Hered.*, 1973, vol. 23, no. 2, pp. 97-104.
19. Baban A., Torre M., Bianca S., Buluggiu A., Rossello M.I., Calevo M.G., Valle M., Ravazzolo R., Jasonni V., Lerone M. Poland syndrome with bilateral features: case description with review of the literature. *Am. J. Med. Genet. A*, 2009, vol. 149A, no. 7, pp. 1597-1602. doi: 10.1002/ajmg.a.32922.
20. Karnak I., Tanyel F.C., Tunçbilek E., Unsal M., Büyükpamukçu N. Bilateral Poland anomaly. *Am. J. Med. Genet.*, 1998, vol. 75, no. 5, pp. 505-507.
21. Bavinck J.N., Weaver D.D. Subclavian artery supply disruption sequence: hypothesis of a vascular etiology for Poland, Klippel-Feil and Möbius anomalies. *Am. J. Med. Genet.*, 1986, vol. 23, no. 4, pp. 903-918.
22. Happle R. Poland anomaly may be explained as a paradominant trait. *Am. J. Med. Genet.*, 1999, vol. 87, no. 4, pp. 364-365.
23. Williams A.M., Crabbe D.C. Pectus deformities of the anterior chest wall. *Pediatr. Respir. Rev.*, 2003, vol. 4, no. 3, pp. 237-242.
24. Parker D.L., Mitchell P.R., Holmes G.L. Poland-Möbius syndrome. *J. Med. Genet.*, 1981, vol. 18, no. 4, pp. 317-320.
25. Fokin A.A., Robicsek F. Poland's syndrome revisited. *Ann. Thorac. Surg.*, 2002, vol. 74, no. 6, pp. 2218-2225.
26. Shamberger R.C., Welch K.J., Upton J. 3rd. Surgical treatment of thoracic deformity in Poland's syndrome. *J. Pediatr. Surg.*, 1989, vol. 24, no. 8, pp. 760-765.
27. Torre M., Rapuzzi G., Jasonni V. Chest wall deformities: An overview on classification and surgical options. In: Cardoso P. ed. Topics in Thoracic Surgery, 2012, pp. 117-136.
28. Al-Qattan M.M. Classification of hand anomalies in Poland's syndrome. *Br. J. Plast. Surg.*, 2001, vol. 54, no. 2, pp. 132-136.
29. Acastello E., Majluf R., Garrido P., Barbosa L.M., Peredo A. Sternal cleft: a surgical opportunity. *J. Pediatr. Surg.*, 2003, vol. 38, no. 2, pp. 178-183.
30. Forzano F., Daubeney P.E., White S.M. Midline raphé, sternal cleft, and other midline abnormalities: a new dominant syndrome? *Am. J. Med. Genet. A*, 2005, vol. 135, no. 1, pp. 9-12.
31. Shamberger R.C., Welch K.J. Sternal defects. *Pediatr. Surg. Int.*, 1990, vol. 5, pp. 156-164.
32. Dobell A.R., Williams H.B., Long R.W. Staged repair of ectopia cordis. *J. Pediatr. Surg.*, 1982, vol. 17, no. 4, pp. 353-358.
33. Major J.W. Thoracoabdominal ectopia cordis; report of a case successfully treated by surgery. *J. Thorac. Surg.*, 1953, vol. 26, no. 3, pp. 309-317.
34. Cantrell J.R., Haller J.A., Ravitch M.M. A syndrome of congenital defects involving the abdominal wall, sternum, diaphragm, pericardium, and heart. *Surg. Gynecol. Obstet.*, 1958, vol. 107, no. 5, pp. 602-614.
35. De Campos J.R., Filomeno L.T., Fernandez A., Ruiz R.L., Minamoto H., Werebe Ede C., Jatene F.B. Repair of congenital sternal cleft in infants and adolescents. *Ann. Thorac. Surg.*, 1998, vol. 66, no. 4, pp. 1151-1154.
36. Dòmini M., Cupaioli M., Rossi F., Fakhro A., Aquino A., Chiesa P.L. Bifid sternum: neonatal surgical treatment. *Ann. Thorac. Surg.*, 2000, vol. 69, no. 1, pp. 267-269.
37. Torre M., Baban A., Buluggiu A., Costanzo S., Bricco L., Lerone M., Bianca S., Gatti G.L., Sénès F.M., Valle M., Calevo M.G. Dextrocardia in patients with Poland syndrome: phenotypic characterization provides insight into the pathogenesis. *J. Thorac. Cardiovasc. Surg.*, 2010, vol. 139, no. 5, pp. 1177-1182. doi: 10.1016/j.jtcvs.2009.08.024.
38. Haller J.A. Jr., Colombani P.M., Humphries C.T., Azizkhan R.G., Loughlin G.M. Chest wall constriction after too extensive and too early operations for pectus excavatum. *Ann. Thorac. Surg.*, 1996, vol. 61, no. 6, pp. 1618-1624.
39. Robicsek F., Watts L.T., Fokin A.A. Surgical repair of pectus excavatum and carinatum. *Semin. Thorac. Cardiovasc. Surg.*, 2009, vol. 21, no. 1, pp. 64-75. doi: 10.1053/j.semtcvs.2009.03.002.
40. Haller J.A. Jr., Kramer S.S., S.A. Lietman. Use of CT scans in selection of patients for pectus excavatum surgery: a preliminary report. *J. Pediatr. Surg.*, 1987, vol. 22, no. 10, pp. 904-906.
41. Stanford W., Bowers D.G., Lindberg E.F., Armstrong R.G., Finger E.R., Dibbel D.G. Silastic implants for correction of pectus excavatum. A new technique. *Ann. Thorac. Surg.*, 1972, vol. 13, no. 6, pp. 529-536.
42. Swanson J.W., Colombani P.M. Reactive pectus carinatum in patients treated for pectus excavatum. *J. Pediatr. Surg.*, 2008, vol. 43, no. 8, pp. 1468-1473. doi: 10.1016/j.jpedsurg.2007.11.019.

Рукопись поступила 15.11.2016

Сведения об авторах:

1. Комолкин Игорь Александрович – ГБОУ ВПО СПбГПМУ Минздрава России, г. Санкт-Петербург, Россия, ассистент кафедры хирургических болезней детского возраста, к. м. н.
2. Агранович Ольга Евгеньевна – ФГБУ "НИДОИ им. Г.И. Турнера" Минздрава России, г. Санкт-Петербург, Россия, руководитель отделения артрогрипоза, д. м. н.; Email: olga_agranovich@yahoo.com

Information about the authors:

1. Igor' A. Komolkin, M.D., Ph.D., SBEI HPE Saint-Petersburg State Pediatric Medical University of the RF Ministry of Health, Saint-Petersburg, Russia, Department of Children Surgery
2. Ol'ga E. Agranovich, M.D., Ph.D., FSBI Turner Scientific Research Institute for Children's Orthopaedics of the RF Ministry of Health, Saint-Petersburg, Russia, Head of Arthrogryposis Department; **Correspondinng author**: olga_agranovich@yahoo.com