Обзор литературы

© Группа авторов, 2017

УДК 616.711-007.271-001.6-007.54-089

DOI 10.18019/1028-4427-2017-23-2-220-227

Варианты сегментарной спинальной дисгенезии: обзор литературы и собственный опыт лечения

С.О. Рябых[1], О.М. Павлова[1], В.С. Климов[2]

[1]Федеральное государственное бюджетное учреждение
«Российский научный центр "Восстановительная травматология и ортопедия" им. акад. Г.А. Илизарова»
Министерства здравоохранения Российской Федерации, г. Курган, Россия
[2]ФГБУ "Федеральный центр нейрохирургии" Минздрава РФ, г. Новосибирск, Россия

Variants of segmental spinal dysgenesis: literature review and our own experience of treatment

S.O. Ryabykh[1], O.M. Pavlova[1], V.S. Klimov[2]

[1]Russian Ilizarov Scientific Center for Restorative Traumatology and Orthopaedics, Kurgan, Russia
[2]FSBI Federal Center of Neurosurgery of the RF Ministry of Health, Novosibirsk, Russia

Введение. Целью данной работы является исследование клинических и нейрорадиологических особенностей, а также выбор оптимальной тактики лечения сегментарной спинальной дисгенезии (ССД), врожденной аномалии с локальной гипогенезией позвоночно-двигательного сегмента и спинного мозга. **Методы**. Выполнен обзор литературы и представлены семь клинических наблюдений из собственной практики. **Результаты**. Тяжесть клинического дефицита коррелирует со степенью морфологических изменений спинного мозга, уровнем дисгенезии, а также с наличием комбинированных и сочетанных аномалий развития. Ранняя декомпрессия невральных структур и стабилизация позвоночника играют важную роль в улучшении результатов лечения, но незрелость костных структур у грудных детей ограничивает возможности ранней инструментальной фиксации. **Заключение**. ССД является особым пороком развития позвоночника и спинного мозга, имеющим ряд клинических и радиологических особенностей. Данный порок занимает нишу между младенческим грудопоясничным кифозом с сегментарным подвывихом и синдромом каудальной регрессии. В каждом случае необходимы ранняя диагностика и индивидуальный подход к определению оптимальных сроков и тактики хирургического лечения.
Ключевые слова: сегментарная спинальная дисгенезия, врожденный вывих позвоночника, врожденный кифоз

Purpose The purpose of the work was to study the clinical and neuroradiological features of segmental spinal dysgenesis (SSD), congenital anomaly with local hypogenesis of a spinal motion segment and the spinal cord; as well as the selection of an optimal tactics of treating this anomaly. **Methods** The authors reviewed the literature and present seven clinical cases of their own practice. **Results** The severity of clinical deficit correlates with the degree of morphological changes in the spinal cord, the level of dysgenesis, as well as with the presence of combined and concomitant developmental anomalies. Early decompression of neural structures and spine stabilization play an important role in improvement of treatment results but the immature bone structures in infants limit the possibilities of early instrumented fixation. **Conclusion** SSD is a specific developmental anomaly of the spine and spinal cord that features some clinical and radiological peculiarities. This anomaly fills the gap between the infant thoracolumbar kyphosis with segmental subluxation and the syndrome of caudal regression. Early diagnosis and individual approach to determination of an optimal period of surgical treatment and tactics are required in each case.
Keywords: segmental spinal dysgenesis, congenital dislocation of the spine, congenital kyphosis

ТЕРМИНОЛОГИЯ

R.M. Scott и соавт. [1] впервые в 1988 году предложили термин Segmental Spinal Dysgenesis (SSD) и определили критерии заболевания: сегментарная аномалия развития позвоночника, при которой нижележащий сегмент позвоночника имеет нормальную структуру, тело позвонка на вершине деформации дисплазировано и смещено дорсально, сдавливает спинной мозг, его оболочки и корешки.

T. Faciszewski и соавт. (1995) детализовали критерии ССД: локальный стеноз и деформация позвоночного канала по типу «песочных часов», отсутствие нейроцентрального соединения ножек, остистых отростков, поперечных отростков на уровне дисгенезии; наличие костного кольца, окружающего смещенный кзади спинной мозг; отсутствие нервных корешков на уровне стеноза; позвонки ниже аномалии имеют нормальное строение [2].

J. Dubousset еще до R.M. Scott внедрил термин «врожденное позвоночное смещение» (Congenital Vertebral Displacement, CVD), в данный термин он вложил следующее значение: порок развития позвоночника, характеризующийся смещением аномальных соседних позвонков друг относительно друга, что приводит к резкой ангуляции позвоночника и сужению позвоночного канала [3]. В литературе можно встретить и другие термины, под которыми описаны клинические случаи, подходящие под критерии ССД: «врожденный спинальный стеноз» (congenital spinal stenosis), «врожденное раздвоение позвоночника» (congenital duplication of the spine), «врожденный кифоз», «врожденный вывих позвоночника» (congenital dislocated spine), «врожденный поясничный кифолистез» и прочие.

M.S. Dias и соавт. (1998) [4] предложили выделить три группы аномалий – CVD, SSD и MSA – различных по тяжести, по времени возникновения нарушения при развитии эмбриона. Критерии CVD по Dias: дисгенезия не более чем двух соседних позвонков, с частичным недоразвитием их задних элементов, позвоночник и спинной мозг выше и ниже мальформации имеют нормальную структуру, спинной мозг и корешки на уровне мальформации гипоплазированы. Критерии SSD по

Рябых С.О., Павлова О.М., Климов В.С. Варианты сегментарной спинальной дисгенезии: обзор литературы и собственный опыт лечения // Гений ортопедии. 2017. Т. 23. № 2. С. 220-227. DOI 10.18019/1028-4427-2017-23-2-220-227

Dias: дисгенезия от 2 до 8 позвонков, с недоразвитием задних структур, стеноз позвоночного канала, костное кольцо вокруг спинного мозга, относительно нормальные позвонки выше и ниже уровня аномалии, гипогенезия спинного мозга и корешков на уровне стеноза, наличие спинного мозга выше и ниже уровня аномалии, в основном нормальная сенсомоторная функция ниже уровня поражения либо неполный неврологический дефицит. Критерии MSA по Dias: сегментарная или протяженная агенезия от 3 до 11 позвонков, без сопутствующей люмбосакральной агенезии, агенезия спинного мозга каудальнее мальформации, врожденная параплегия ниже уровня мальформации с тяжелой деформацией ног.

P. Tortori-Donati с соавт. в 1999 г. [5] пришли к следующим выводам: ССД не является единым заболеванием, должна восприниматься как морфологический континуум в диапазоне от гипоплазии спинного мозга с непрерывным позвоночником на протяжении аномалии на одном конце до полного отсутствия спинного мозга и позвоночника на другом.

A. I. Tsirikos, S. Ganesan и соавт. (2010-2015) [6, 7] выделяют такую пограничную с ССД патологию как инфантильный грудопоясничный кифоз с сегментарным подвывихом позвоночника (Infantile developmental thoracolumbar kyphosis with segmental subluxation of the spine), который характеризуется отсутствием неврологического дефицита и кифоза изначально, проявляясь в возрасте 6-18 месяцев. При инструментальном обследовании определяется изолированная гипоплазия тела одного из позвонков при интактных задних структурах. В некоторых случаях наблюдается прогрессирование деформации, требующее хирургического лечения, но зачастую данная аномалия может вести себя доброкачественно и компенсироваться с возрастом по мере созревания структур позвоночника и на фоне лечения ортезами.

КЛИНИЧЕСКАЯ КАРТИНА, ДИАГНОСТИКА И МЕТОДЫ ЛЕЧЕНИЯ

R.M. Scott и соавт. (1988) [1] отметили необходимость ранней операции, поставив акцент, в первую очередь, на ранней декомпрессии невральных структур. Они описывают собственный опыт лечения трех пациентов с ССД: всем пациентам выполнялась задняя и частичная передняя декомпрессия, а также спондилодез аутокостью. В дальнейшем применялась длительная наружная фиксация брейсами.

T. Faciszewski и соавт. (1995) [2] представили опыт лечения 17 пациентов с ССД. Каждому пациенту проведено от 1 до 5 процедур до достижения необходимой стабилизации сегмента: удаление зачатков тел аномальных позвонков с передним спондилодезом костными трансплантатами, задний неинструментальный спондилодез. У двух пациентов операция привела к улучшению неврологического статуса.

E.G. Ford и соавт. (1996) [8] подробно описали случай лечения пациентки с ССД L1 без неврологической симптоматики. В возрасте 5 месяцев проведена операция – удаление зачатков тела L1 позвонка из переднего доступа, корпородез реберным трансплантатом и аутокостной стружкой. В послеоперационном периоде пациентка 8 недель была иммобилизована в брейсе, после чего выполнен второй этап лечения – задний неинструментальный спондилодез с ортезным сопровождением в течение 2 месяцев. Операция помогла добиться хорошего результата, хотя в дальнейшем оставался небольшой остаточный кифоз, возникновение которого авторы связали с частичным остеолизом реберного трансплантата.

J.M. Flynn с соавт. (1997) [9] представили результаты лечения семи пациентов с ССД. У трех пациентов из пяти с нижним парезом изначально неврологический дефицит отсутствовал, парез появился в течение первых двух лет жизни. Возраст на момент операции составлял от 4,5 до 92 месяцев. Авторы придерживались следующей тактики лечения: передняя декомпрессия с удалением аномальных позвонков и межтеловым спондилодезом костью, передняя и задняя неинструментальная фиксация. В двух случаях выполнялась инструментальная фиксация (в одном пластиной при первичной операции и во втором отдаленно через 4 года выполнена задняя инструментальная фиксация крюковой системой). Один пациент погиб во время эпистатуса в раннем послеоперационном периоде. У двоих пациентов отмечалось улучшение в неврологическом статусе, у одного (с задней инструментальной фиксацией) транзиторное нарастание пареза с последующим восстановлением в течение года до предоперационного уровня. Каждый из пациентов перенес от 6 до 15 ортопедических процедур.

P. Tortori-Donati и соавт. (1999) [5] представили наблюдение 10 пациентов в возрасте от первых суток до 8 месяцев. У девяти пациентов имелся нижний парапарез различной тяжести, у одного изначально парез отсутствовал и появился с возрастом. Семь пациентов прооперированы, остальным планировалось проведение операции. Трем пациентам были выполнены различные варианты артродеза. Четырем пациентам в дополнению к артродезу была выполнена декомпрессия спинного мозга – одному удален полупозвонок, и трем была проведена только задняя декомпрессия. После всех перечисленных этапов лечения только у одного из пациентов была достигнута стабилизация без дальнейшего прогрессирования деформации, у остальных планировалось проведение повторных операций.

D. Zarzycki и соавт. (2002) [10] в своей работе осветили опыт лечения 9 пациентов с CVD типа A. У шести пациентов имелся нижний парапарез, при этом у одного из них парез возник остро после падения со стула. Все пациенты были прооперированы в возрасте от 1,8 до 5,5 лет. Шести пациентам изначально были проведены различные варианты спондилодеза in situ (передний, задний), что оказалось эффективно только у одного пациента. Практически все пациенты в итоге перенесли несколько повторных операций, заключавшихся в частичной либо полной вертебрэктомии аномальных позвонков с передним межтеловым спондилодезом титановым цилиндрическим кейджем либо костью. Все пациенты после операции были иммобилизованы в жесткие корсеты на 12 месяцев. После всех перечисленных этапов лечения у пяти пациентов была достигнута стабилизация, у четырех деформация спрогрессировала. У пяти пациентов из шести с парезом после операции отмечалось улучшение неврологического статуса, а у одного, который изначально не имел неврологических изменений, после операции возникла параплегия.

А.Ю. Мушкин с соавт. (2003) [11] представил случай лечения пациента 2 лет с ССД нижнего грудного отдела позвоночника, которому была проведена укорачивающая вертебротомия (кифэктомия), корпородез и задняя инструментальная фиксация двумя контракторами – удовлетворительная стабилизация была достигнута, но улучшения в неврологическом статусе в процессе наблюдения не выявлено.

E. Ofiram и соавт. (2006) [12] описали интересный случай удачного лечения пациентки с ССД Th12-L1 без неврологической симптоматики, прооперированной в 3 года путем заднего спондилодеза in situ на уровне Th10–L3. После операции следовал длительный период иммобилизации и ношения гиперэкстензионного корсета (1 год). В дальнейшем она наблюдалась в течение 50 лет, выросла до 146 см, на фоне роста наблюдалось спонтанное уменьшение угла кифотической деформации с 75º до 33º, без парезов.

R.E. Bristol и соавт. (2006) [13] представили 4 случая лечения ССД в грудном возрасте, все имели нижний парапарез. Пациенту с ССД шейного отдела позвоночника изначально был установлен фиксирующий шею ортез, он погиб в возрасте 8 месяцев из-за сердечной недостаточности. Двум новорожденным сразу было выполнено удаление аномальных позвонков с установкой реберного транплантата между телами и задний неинструментальный спондилодез: результат оказался неудовлетворительным. Четвертый новорожденный, ввиду маленького возраста, лечился консервативно жестким корсетом, деформация наросла, парез перешел в плегию, на момент написания статьи ему планировалось проведение операции.

E. Viehwege и соавт. (2009) [14] представили опыт лечения шести пациентов с CVD (со ссылкой на критерии по Dias [4]). У всех пациентов имелась деформация нижних конечностей, парез, нарушение функции тазовых органов. Всем пациентам изначально выполнялась иммобилизация в жестком корсете. Двое пациентов погибло: один в связи с сопутствующей соматической патологией (не оперирован), второй умер в ближайшем периоде после операции. У пяти пациентов выполнено удаление аномальных позвонков из заднего доступа по типу VCR, передний корпородез отрезком ребра, задняя инструментальная фиксация крюковой системой с компрессией (возраст пациентов от 10 до 34 месяцев). У одного пациента выполнено три операции: первым этапом – задняя инструментальная фиксация с вертебрэктомией, вторым этапом передний корпородез реберным трансплантатом, третья операция произведена по поводу несостоятельности металлоконструкции. После операции все пациенты были иммобилизованы на 6 месяцев в корсеты, у всех пяти выживших пациентов в итоге удалось добиться стабилизации.

Таким образом, основными проблемами при данной патологии являются разрозненность терминологии и отсутствие единого представления о патологии, необходимость ранней диагностики, выбор оптимальных сроков хирургического лечения для каждого пациента, мультидисциплинарная оценка состояния пациента, тактика ведения до «созревания» пациента для операции, выбор объема и вида операции для каждого пациента, сроки и объем иммобилизации после операции.

МЕТОДЫ

Проанализированы истории 7 пациентов (2010-2015 гг.): три мальчика и четыре девочки, возраст первичного поступления в клинику от 1 года до 4 лет. Оперативное лечение проводилось во всех случаях.

РЕЗУЛЬТАТЫ

Краткое описание полученных результатов можно найти в таблицах 1, 2, 3, иллюстрирующих клинические, рентгенологические данные и информацию о перенесенных операциях соответственно, где каждому пациенту присвоен соответствующий номер от 1 до 7.

Таблица 1

Клиническая характеристика больных

Пациент №	Пол и возраст	Неврологические нарушения (по Frenkel)	Нарушение функции тазовых органов	Сочетанные аномалии
1	ж / 3 года	B	да	эквиноварусная деформация нижних конечностей, ЗПМР, аплазия правой лучевой кости, вторичная дистопия левой почки, гипоплазия ушной раковины, задержка психомоторного и физического развития
2	м / 3 года	E	нет	эквиноварусная деформация левой нижней конечности
3	м / 4 года	C	нет	эквиноварусная деформация стоп
4	ж / 1 год	D	да	гипотрофия левой нижней конечности с эквиноварусной деформацией левой стопы, двусторонний уретерогидронефроз, задержка психомоторного и физического развития
5	ж / 2 года	B	да	эквиноварусная деформация нижних конечностей, контрактуры суставов пальцев верхних конечностей
6	м / 1 год	A	да	эквиноварусная деформация нижних конечностей
7	ж / 3 года	A	да	эквиноварусная деформация нижних конечностей

Таблица 2

Аномалии развития позвоночника и спинного мозга

Пациент №	Уровень поражения	Сочетанные аномалии развития позвонков	Дизрафия	Реберные аномалии	Степень деформации и латерализация основной дуги	Состояние СМ (МРТ и данные операции)
1	поясничный	бабочковидные позвонки Th1–4	крестец	да	90° слева	гипоплазия на уровне ССД (L1–L3), гидромиелия
2	нижний поясничный	бабочковидный позвонок L2, конкресценция тел и дуг Th2–6	крестец	нет	60° справа	гипоплазия на уровне ССД (L3–L4), диастематомиелия
3	верхний поясничный	нет	крестец	нет	60° слева	гипоплазия на уровне ССД (Th12–L1)
4	нижний грудной	аплазия передней дуги атланта, антелистез CI, конкресценция отдельных шейных, грудных, поясничных позвонков	нижний шейный	да	45° слева	гипоплазия на уровне ССД (Th11–Th12)
5	нижний поясничный	бабочковидные позвонки Th1–4 с конкресценцией дуг	крестец	да	90°	гипоплазия на уровне ССД (L3–L4)
6	верхний поясничный	нет	крестец	нет	25° справа	гипоплазия на уровне ССД (Th12–L2)
7	нижний грудной	нет	крестец	нет	80° слева	гипоплазия на уровне ССД (Th10–Th12)

Таблица 3

Характеристика выполненных оперативных вмешательств

№	Операция	Угол коррекции деформации	Осложнения	Повторные операции	Время наблюдения
1	TPF	30°, 50 %	пролежни в области винтов	1. удаление конструкции 2. PSO + TPF (замена системы)	4 года
2	VSR, mesh, TPF	52°, 87 %	мальпозиция двух винтов, умеренный парез в левой ноге	перепроведение двух винтов по поводу мальпозиции	1 год
3	VSR, mesh, TPF	60°, 100 %	нет	нет	1 год
4	VSR, TPF	40°, 89 %	фрактура левой продольной балки	перемонтаж металлоконструкции (замена системы)	3 года
5	VSR, mesh, TPF	85°, 94 %	несостоятельность металлоконструкции с риском миграции винтов нижнего опорного блока и меша	перемонтаж металлоконструкции (замена системы)	3 года (декомпенсация по соматическому состоянию, летальный исход при последней госпитализации)
6	VSR, mesh, TPF	25°, 100 %	нет	нет	0,5 года
7	Билатерально фиксация реберно-тазовыми дистракторами VEPPR II с этапной дистракцией до 6 лет	30°, 36 %	прогрессирование кифоза	1. VSR, UF mesh, TPF	5 лет

Клиническая оценка

Кифоз имел место у всех пациентов (рис 1). Три пациента имели кожные стигматы, а именно, ангиомы (случаи 3, 4) и очаг гипертрихоза (случай 1). Ни один из пациентов не имел открытых дизрафий, но все семь имели spina bifida occulta на крестцовом уровне. Признаки синдрома каудальной регрессии отсутствовали во всех случаях. Почечные аномалии были обнаружены в двух случаях.

Тяжелые двигательные нарушения были у пяти пациентов, при этом в двух случаях была параплегия, в трех – выраженный нижний парапарез, в одном – легкий парапарез, и в одном случае двигательных нарушений не было. Нарушения функции тазовых органов были выявлены в пяти случаях. Эквиноварусная деформация ног была во всех случаях.

Рис. 1. Внешний вид девочки, двух лет, (случай 5) со спинальной сегментарной дисгенезией и грубым нижним парапарезом

Рентгенологические исследования

Комбинированные аномалии развития позвонков встречались во всех отделах позвоночника, только у трех пациентов порок был изолированным. Во всех случаях спинной мозг был значительно гипоплазирован, в одном случае выявлена гидромиелия над местом стеноза и в одном диастематомиелия II типа, у одного пациента спинной мозг заканчивался выше места аномалии. Наиболее распространенным уровнем дисгенезии был грудопоясничный переход, в месте ССД наблюдался резкий стеноз позвоночного канала (рис. 2). Реберные аномалии были практически у всех пациентов с нарушением сегментации грудных позвонков. У всех пациентов выявлялось незаращение дужек крестцовых позвонков.

Состояние спинного мозга

Спинной мозг был аномальным во всех случаях, что подтверждено данными МРТ и интраоперационно. На уровне кифоза спинной мозг был гипотрофирован у всех пациентов, отсутствовал в одном случае (рис. 3).

Хирургическое лечение

Пяти пациентам первым этапом проводилась экстирпация зачатков тел позвонков с круговой декомпрессией дурального мешка на уровне дисгенезиии и межтеловым спондилодезом сетчатым титановым имплантом и костной аутостружкой из дорсального доступа, а также выполнен задний межтеловой спондилодез транспедикулярной системой (рис. 4). Трем из них из-за нестабильности системы в итоге понадобилась реоперация – демонтаж системы с полной заменой в двух случаях.

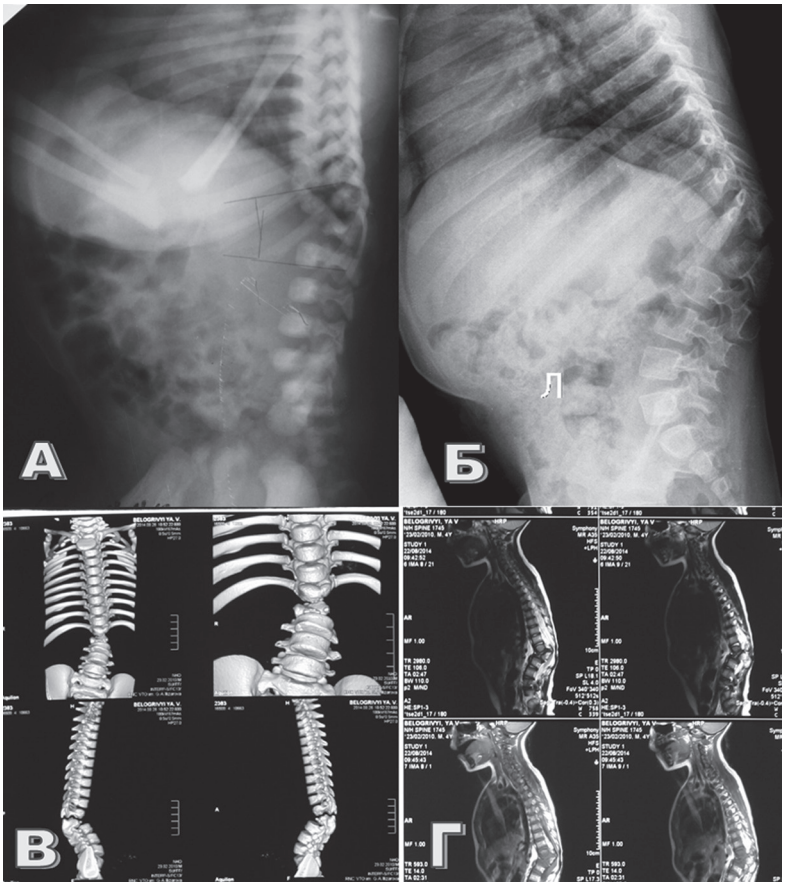

Рис. 2. Рентгенограммы, СКТ и МРТ пациента, 4 лет 8 мес. (случай 3): А – боковая рентгенограмма в возрасте 1 месяц: кифотическая деформация, гипоплазия тел позвонков грудопоясничного перехода; Б – боковая рентгенограмма в возрасте 4 года 8 мес.: прогрессирование деформации, вывих позвоночника на уровне ССД; В – 3D-реконструкция позвоночника в возрасте 4 года 8 мес.: гипоплазия позвонков на уровне грудопоясничного перехода с отсутствием задних структур позвонков и кифотической деформацией; Г – сагиттальные срезы Т2-взвешенных МРТ в возрасте 4 года 8 мес. показывают, что спинной мозг заканчивается на уровне нижнего грудного отдела, а каудальнее ССД визуализируются очертания спинного мозга и дурального мешка с ликвором. На вершине кифоза тотальный стеноз позвоночного канала

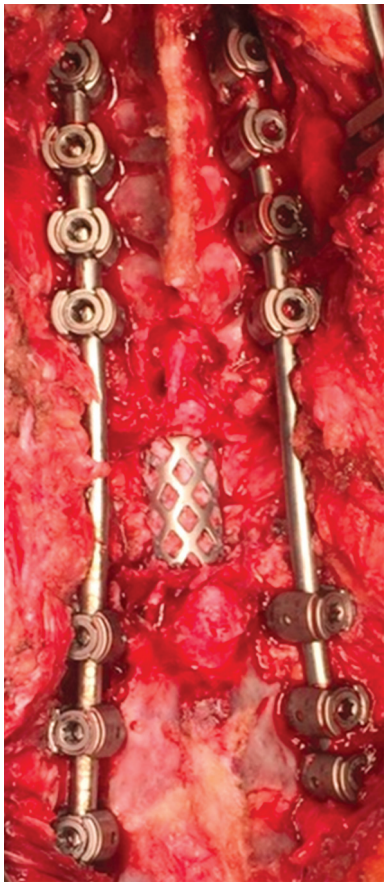

Рис. 3. Интраоперационное фото пациентки 3-х лет (случай 7) с ССД: спинной мозг на уровне деформации не дифференцируется

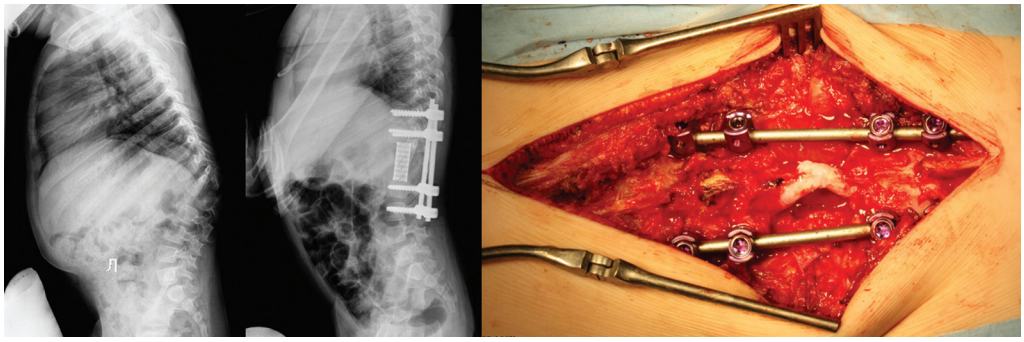

Рис. 4. Пациент 4-х лет 8 месяцев (случай 3), с ССД на уровне грудопоясничного перехода: боковые рентгенограммы до и после операции; на интраоперационном фото визуализируется участок суженного дурального мешка, твердая мозговая оболочка ригидна

Одному пациенту первым этапом была проведена изолированная транспедикулярная фиксация системой «Synaps» («Synthes») и в связи с возникновением пролежней в области головок винтов (рис. 5) выполнено удаление системы с последующей корригирующей вертебротомией на вершине деформации по типу Smith-Peterson и установкой транспедикулярной системы Medtronic Pediatric. Одна пациентка первым этапом в 3 года перенесла имплантацию системы VEPTR II с последующей этапной дистракцией в течение 3 лет, в 6 лет в связи с прогрессированием деформации одним из авторов статьи была выполнена экстирпация зачатков тел позвонков на уровне дисгенезии с межтеловым спондилодезом сетчатым титановым имплантом и костной стружкой, а также задний межтеловой спондилодез транспедикулярной системой.

Рис. 5. Фото пациентки, 3 лет, (случай 1) – визуализируется пролежень в области головки винта слева

ОБСУЖДЕНИЕ

Нейрорадиологические результаты

Нейрорадиологическая картина меняется в зависимости от протяжности и уровня патологии, а также наличия сопутствующих аномалий. Нейрорадиологическая картина ССД варьирует от гипоплазии тела и задних структур одного позвонка до отсутствия нескольких позвонков, всегда вызывает значительную нестабильность и кифотическую деформацию, которая, порой, может появляться не сразу при рождении, а по мере роста и нарастания двигательной активности ребенка.

МРТ позвоночника – метод выбора для визуализации спинного мозга, всегда должна проводиться пациентам с ССД вне зависимости от неврологической картины для исключения синдрома фиксированного спинного мозга, который может усугублять прогрессирование кифосколиоза и нестабильности позвоночника. В некоторых случаях аномальный участок спинного мозга может отсутствовать. Сегмент спинного мозга ниже уровня ССД практически всегда утолщен и не изменен, это один из уникальных признаков ССД, тем не менее, если речь идет о ССД пояснично-крестцового отдела (при сохранном крестце ниже уровня дисгенезии), то дистальный сегмент спинного мозга может отсутствовать ввиду того, что конус спинного мозга локализуется выше (случай 5). Случаев сочетания открытых позвоночных дизрафий в литературе описано крайне мало, но часто описывают такие аномалии как spina bifida occulta, диастематомиелия, липомы, синдром фиксированного спинного мозга. Наши результаты показали тесную связь ССД и закрытых спинальных дизрафий.

Клиническая корреляция

Неврологическая и клиническая картина при рождении у детей с ССД варьирует от отсутствия каких-либо патологических изменений и признаков до нижней параплегии (центральной либо периферической) с тяжелыми деформациями нижних конечностей, нарушением функции тазовых органов.

Сопутствующие деформации нижних конечностей достаточно широко распространены и, в основном, представлены эквиноварусной деформацией ног с контрактурами мышц различной степени тяжести. Предполагается несколько механизмов развития неврологической симптоматики: (1) первичная дисплазия спинного мозга, нервных корешков и сосудов спинного мозга на уровне мальформации, (2) вторичная миелопатия в следствие сдавления (хронического в большинстве случаев) спинного мозга, нервных корешков и сосудистых структур, (3) сочетание первичной миелодисплазии и вторичной миелопатии.

Если у пациента с ССД нет парезов, то он находится в группе повышенного риска по развитию неврологического дефицита из-за механической нестабильности позвоночника и врожденного стеноза позвоночного канала.

В связи с наличием у большой части пациентов нарушений функции тазовых органов, нейрогенного мочевого пузыря, в частности, они зачастую страдают хроническими уроинфекциями. Кроме того, самые распространенные из сопутствующих аномалий у подобных пациентов – аномалии развития почек и сердечно-сосудистой системы. Эти условия значительно влияют на качество жизни этих пациентов, поэтому данные аномалии стоит искать у всех пациентов с ССД.

Оперативное лечение

Сохраняются споры об оптимальных сроках выполнения спондилодеза. Некоторые авторы [2, 8] рекомендуют проводить спондилодез как только диагноз поставлен, но при этом отмечают, что стабилизации чрезвычайно сложно добиться в один этап, особенно у грудных детей с незрелыми костными структурами, и необходимы многоэтапные операции. Наша стратегия состоит в выжидании созревания костных структур, по меньшей мере, до двух лет, когда можно выполнить полноценную фиксацию позвоночника.Оптимальная тактика оперативного лечения во всех случаях ССД – циркулярная декомпрессия нервных структур с экстирпацией зачатков тел аномальных позвонков из дорсального доступа, коррекция деформации, надежная фиксация всех трех колонн, при класси-

ческой ССД: задняя инструментальная фиксация транспедикулярной системой (как правило, на два-три уровня выше и ниже ССД), корпородез титановой сеткой Mesh с умеренной компрессией транспедикулярной системы для ослабления натяжения истонченного дурального мешка. В некоторых случаях необходим нестандартный, индивидуальный подход. Операции обязательно должны проводиться под нейрофизиологическим мониторингом.

Послеоперационное ведение

После операции на вторые – третьи сутки пациенты вертикализировались в полужестком грудопоясничном корсете, если они могут стоять или ходить. Через неделю после операции разрешалось присаживаться на недолгое время с постепенным расширением режима.

ВЫВОДЫ

ССД – это не единое заболевание, а группа аномалий, от сегментарной гипоплазии спинного мозга с практически интактным позвоночником до сегментарного отсутствия спинного мозга и позвоночника (по типу MSA). Наиболее оптимальной в лечении данных пациентов, по нашему мнению, является выжидательная тактика до возраста 2 лет с последующим иссечением зачатков позвонков, декомпрессией невральных структур и стабилизацией позвоночника металлоконструкцией без каких-либо динамических компонентов. Необходимо помнить о возможной сопутствующей патологии, невнимание к которой может сделать напрасным труд в операционной, а именно, сопутствующие аномалии развития позвоночника, синдром фиксированного спинного мозга, которые могут привести к нарастанию деформации позвоночника и миелопатии, а также о почечных аномалиях и уроинфекции, аномалиях развития сердца.

ЛИТЕРАТУРА

1. Segmental spinal dysgenesis / R.M. Scott, S.M. Wolpert, L.E. Bartoshesky, S. Zimbler, L. Karlin // Neurosurgery. 1988. Vol. 22, N 4. P. 739-744.
2. Segmental spinal dysgenesis. A disorder different from spinal agenesis / T. Faciszewski, R.B. Winter, J.E. Lonstein, S. Sane, D. Erickson // J. Bone Joint Surg. Am. 1995. Vol. 77, N 4. P. 530-537.
3. Dubousset J., Duval-Beaupere G., Anquez L. Deformations vertrebrales congenitales compliquees de troubles neurologiques. In: Compressions Medullaires / Ed. J. Rougerie. Paris: Masson, 1973. P. 193-207.
4. The embryogenesis of congenital vertebral dislocation: early embryonic buckling? / M.S. Dias, V. Li, M. Landi, R. Schwend, P. Grabb // Pediatr. Neurosurg. 1998. Vol. 29, N 6. P. 281-289.
5. Segmental spinal dysgenesis: neuroradiologic findings with clinical and embryologic correlation / P. Tortori-Donati, M.P. Fondelli, A. Rossi, C.A. Raybaud, A. Cama, V. Capra // AJNR Am. J. Neuroradiol. 1999. Vol. 20, N 3. P. 445-456.
6. Tsirikos A.I., McMaster M.J. Infantile developmental thoracolumbar kyphosis with segmental subluxation of the spine // J. Bone Joint Surg. Br. 2010. Vol. 92, N 3. P. 430-435.
7. Infantile developmental thoracolumbar kyphosis with segmental subluxation of the spine / S. Ganesan, C. Karampalis, E. Garrido, A.I. Tsirikos // Bone Joint J. 2015. Vol. 97-B, N 7. P. 982-987.
8. Successful staged surgical correction of congenital segmental spinal dysgenesis and complete rotary subluxation of the thoracolumbar spine in an infant / E.G. Ford, B.A. Jaufmann, S.C. Kaste, L.J. Foody, T.E. Kuivila // J. Pediatr. Surg. 1996. Vol. 31, N 7. P. 960-964.
9. Segmental spinal dysgenesis: early neurologic deterioration and treatment / J.M. Flynn, N.Y. Otsuka, J.B. Emans, J.E. Hall, M.T. Hresko // J. Pediatr. Orthop. 1997. Vol. 17, N 1. P. 100-104.
10. Surgical treatment of congenital vertebral displacement Type A in the sagittal plane only: a retrospective study involving eleven cases / D. Zarzycki, A. Rymarczyk, B. Bakalarek, M. Kalicinski, A. Winiarski // Spine. 2002. Vol. 27, N 1. P. 72-77.
11. Мушкин А.Ю., Ульрих Э.В., Елякин Д.В. Сегментарная спинальная дисгенезия // Вестник травматологии и ортопедии им.Н.Н. Приорова. 2003. N 1. С. 35-38.
12. Ofiram E., Winter R.B., Lonstein J.E. Segmental spinal dysgenesis: case report of a 50-year follow-up after surgery at age 3 years: case report // Spine. 2006. Vol. 31, N 2. P. E59-E61.
13. Bristol R.E., Theodore N., Rekate H.L. Segmental spinal dysgenesis: report of four cases and proposed management strategy // Childs Nerv. Syst. 2007. Vol. 23, N 3. P. 359-364.
14. Congenital dislocated spine: implications for orthopaedic management / E. Viehweger, M.C. Giacomelli, Y. Glard, F. Launay, P. Petit, J.L. Jouve, G. Bollini // J. Pediatr. Orthop. 2008. Vol. 29, N 4. P. 362-368.
15. Spinal segmental maldevelopment with a dermal sinus / H. Rastogi, S. Behari, R.V. Phadke, R.K. Gupta, S. Kumar, P. Mittal // Neuroradiology. 1996. Vol. 38, N 7. P. 658-660.
16. Segmental spinal dysgenesis: early neurologic deterioration and treatment / J.M. Flynn, N.Y. Otsuka, J.B. Emans, J.E. Hall, M.T. Hresko // J. Pediatr. Orthop. 1997. Vol. 17, N 1. P. 100-104.
17. Congenital thoracic cord segmental amyelia: a rare manifestation of segmental spinal dysgenesis / K. Desai, T. Nadkarni, R. Bhayani, A. Goel // Pediatr. Neurosurg. 2003. Vol. 38, N 2. P. 102-106.
18. Segmental spinal dysgenesis: a report of 20 cases (Abstr.) / R.B. Winter, D.L. Erickson, J.E. Lonstein, S.M. Sane // Orthop. Trans. 1991. Vol. 15. P. 279.

REFERENCES

1. Scott R.M., Wolpert S.M., Bartoshesky L.E., Zimbler S., Karlin L. Segmental spinal dysgenesis. *Neurosurgery*, 1988, vol. 22, no. 4, pp. 739-744.
2. Faciszewski T., Winter R.B., Lonstein J.E., Sane S., Erickson D. Segmental spinal dysgenesis. A disorder different from spinal agenesis. *J. Bone Joint Surg. Am.*, 1995, vol. 77, no. 4, pp. 530-537.
3. Dubousset J., Duval-Beaupere G., Anquez L. Deformations vertrebrales congenitales compliquees de troubles neurologiques. In: Rougerie J., ed. *Compressions Medullaires*. Paris, Masson, 1973, pp. 193-207.
4. Dias M.S., Li V., Landi M., Schwend R., Grabb P. The embryogenesis of congenital vertebral dislocation: early embryonic buckling? *Pediatr. Neurosurg.*, 1998, vol. 29, no. 6, pp. 281-289.
5. Tortori-Donati P., Fondelli M.P., Rossi A., Raybaud C.A., Cama A., Capra V. Segmental spinal dysgenesis: neuroradiologic findings with clinical and embryologic correlation. *AJNR Am. J. Neuroradiol.*, 1999, vol. 20, no. 3, pp. 445-456.
6. Tsirikos A.I., McMaster M.J. Infantile developmental thoracolumbar kyphosis with segmental subluxation of the spine. *J. Bone Joint Surg. Br.*, 2010, vol. 92, no. 3, pp. 430-435.
7. Ganesan S., Karampalis C., Garrido E., Tsirikos A.I. Infantile developmental thoracolumbar kyphosis with segmental subluxation of the spine. *Bone Joint J.*, 2015, vol. 97-B, no. 7, pp. 982-987.
8. Ford E.G., Jaufmann B.A., Kaste S.C., Foody L.J., Kuivila T.E. Successful staged surgical correction of congenital segmental spinal dysgenesis and complete rotary subluxation of the thoracolumbar spine in an infant. *J. Pediatr. Surg.*, 1996, vol. 31, no. 7, pp. 960-964.
9. Flynn J.M., Otsuka N.Y., Emans J.B., Hall J.E., Hresko M.T. Segmental spinal dysgenesis: early neurologic deterioration and treatment. *J. Pediatr. Orthop.*, 1997, vol. 17, no. 1, pp. 100-104.

10. Zarzycki D., Rymarczyk A., Bakalarek B., Kalicinski M., Winiarski A. Surgical treatment of congenital vertebral displacement Type A in the sagittal plane only: a retrospective study involving eleven cases. *Spine*, 2002, vol. 27, no. 1, pp. 72-77.
11. Mushkin A.Iu., Ul'rikh E.V., Eliakin D.V. Segmentarnaia spinal'naia disgeneziia [Segmental spinal dysgenesis]. *Vestnik Travmatol. Ortop. im. N.N. Priorova*, 2003, no. 1, pp. 35-38. (In Russ.)
12. Ofiram E., Winter R.B., Lonstein J.E. Segmental spinal dysgenesis: case report of a 50-year follow-up after surgery at age 3 years: case report. *Spine*, 2006, vol. 31, no. 2, pp. E59-E61.
13. Bristol R.E., Theodore N., Rekate H.L. Segmental spinal dysgenesis: report of four cases and proposed management strategy. *Childs Nerv. Syst.*, 2007, vol. 23, no. 3, pp. 359-364.
14. Viehweger E., Giacomelli M.C., Glard Y., Launay F., Petit P., Jouve J.L., Bollini G. Congenital dislocated spine: implications for orthopaedic management. *J. Pediatr. Orthop.*, 2008, vol. 29, no. 4, pp. 362-368.
15. Rastogi H., Behari S., Phadke R.V., Gupta R.K., Kumar S., Mittal P. Spinal segmental maldevelopment with a dermal sinus. *Neuroradiology*, 1996, vol. 38, no. 7, pp. 658-660.
16. Flynn J.M., Otsuka N.Y.,. Emans J.B, Hall J.E., Hresko M.T. Segmental spinal dysgenesis: early neurologic deterioration and treatment. *J. Pediatr. Orthop.,* 1997, vol. 17, no. 1, pp. 100-104.
17. Desai K., Nadkarni T., Bhayani R., Goel A. Congenital thoracic cord segmental amyelia: a rare manifestation of segmental spinal dysgenesis. *Pediatr. Neurosurg.*, 2003, vol. 38, no. 2, pp. 102-106.
18. Winter R.B., Erickson D.L., Lonstein J.E., Sane S.M. Segmental spinal dysgenesis: a report of 20 cases (Abstr.). *Orthop. Trans.*, 1991, vol. 15, pp. 279.

Рукопись поступила 20.11.2015

Сведения об авторах:

1. Рябых Сергей Олегович – ФГБУ «РНЦ «ВТО» им. акад. Г. А. Илизарова» Минздрава России, г. Курган, Россия, детский хирург, ортопед-травматолог, вертебролог, руководитель научной клинико-экспериментальной лаборатории патологии осевого скелета и нейрохирургии, д. м. н.; Email: rso_@mail.ru
2. Павлова Ольга Михайловна – ФГБУ «РНЦ «ВТО» им. акад. Г. А. Илизарова» Минздрава России, г. Курган, Россия, нейрохирург, ортопед-травматолог, младший научный сотрудник научной клинико-экспериментальной лаборатории патологии осевого скелета и нейрохирургии; Email: pavlova.neuro@mail.ru
3. Климов Владимир Сергеевич – ФГБУ "Федеральный центр нейрохирургии" Минздрава РФ, г. Новосибирск, Россия, заведующий отделением спинальной нейрохирургии, врач-нейрохирург, к. м. н.

Information about the authors:

1. Sergei O. Ryabykh, M.D., Ph.D., Russian Ilizarov Scientific Center for Restorative Traumatology and Orthopaedics, Kurgan, Russia, Head of the Scientific Clinical and Experimental Laboratory of Axial Skeletal Pathology and Neurosurgery; **Correspondinng author**: rso_@mail.ru
2. Ol'ga M. Pavlova, M.D., Russian Ilizarov Scientific Center for Restorative Traumatology and Orthopaedics, Kurgan, Russia, Scientific Clinical and Experimental Laboratory of Axial Skeletal Pathology and Neurosurgery; Email: pavlova.neuro@mail.ru
3. Vladimir S. Klimov, M.D., Ph.D., Federal Center of Neurosurgery of the RF Ministry of Health, Novosibirsk, Russia, Head of the Department of Spinal Neurosurgery