© Группа авторов, 2017

УДК 616.711.5/.6-007.234-001.5-089.844-092.6

DOI 10.18019/1028-4427-2017-23-2-154-161

Перелом позвонка над металлоконструкцией у пациентов с остеопорозом. Можем ли мы предупреждать эти повреждения?

И.В. Басанкин[1,2], К.К. Тахмазян[1], А.А. Афаунов[1,2], О.Н. Понкина[1], С.Б. Малахов[1], В.К. Шаповалов[1], А.Л. Волынский[1]

[1]ГБУЗ НИИ-ККБ № 1 им. С.В. Очаповского, г. Краснодар, Россия; [2]ГБОУ ВПО КубГМУ Минздрава России, г. Краснодар, Россия

Vertebral fractures over the metal structure in patients with osteoporosis. Can we prevent these injuries?

I.V. Basankin[1,2], K.K. Takhmazyan[1], A.A. Afaunov[1,2], O.N. Ponkina[1], S.B. Malakhov[1], V.K. Shapovalov[1], A.L. Volynskiy[1]

[1]Ochapovsky Research Institute and Regional Hospital #1, Krasnodar, Russia; [2]Kuban State Medical University, Krasnodar, Russia

Актуальность. Компрессионные переломы позвоночника на верхней границе с металлоконструкцией представляют серьезную проблему. Особенно это актуально при протяженных стабилизациях и у больных с остеопорозом. В настоящее время недостаточно данных о методах профилактики перелома смежного с металлоконструкцией позвонка. **Цель**. Сравнить в эксперименте эффективность цементной вертебропластики и ленточной ламинарной фиксации смежного с уровнем ТПФ краниального позвонка для профилактики PJF при остеопорозе. **Дизайн исследования**. Биомеханическое кадаверное исследование. **Материалы и методы**. Использовался кадаверный материал, полученный от лиц женского пола в возрасте от 66 лет до 81 года. Протяженность изъятых блоков от Th10 до L4 (7 позвонков). Во всех блоках имитирован перелом L1 путем его механического разрушения. Всего в исследовании было 15 блоков, которые были разделены на 3 группы по 5 блоков в каждой: 1 – контрольная (ТПФ Th12–L2 с цементом); 2 – ТПФ Th12–L2 с цементом + ламинарная фиксация Th11 «Universal Clamp»; 3 – ТПФ Th12–L2 с цементом + профилактическая вертебропластика Th11 и L3. Использовали осевую нагрузку при помощи универсальной серво-гидравлической испытательной машины «Walter+bay ag» LFV-10-T50 (Швейцария). Сдавление блоков проводили до графического проявления признаков перелома. До и после исследования проводили рентгенографию исследованных блоков. **Результаты**. Контрольная группа блоков выявила появление перелома позвонка сразу над металлоконструкцией (Th11). Первые графические признаки перелома определены в диапазоне 0.78–0.94 (в среднем 0,86 ± 0,13784) кN. Группа блоков с ламинарной фиксацией «Universal Clamp» выявила переломы тел Th10 и Th11. Первые графические колебания, соответствующие перелому выявлены в диапазоне 1,12–1,48 (в среднем 1,21 ± 0,385227) кN. Группа блоков с профилактической вертебропластикой Th11 и L3 выявила перелом смежного с вертебропластикой позвонка (Th10). При этом первые графические колебания, соответствующие перелому, выявлены в диапазоне 1,78–2,05 (в среднем 1,898 ± 0,222441) кN. **Выводы**. При использовании ТПФ в зоне повышенного риска в отношении перелома находятся вышележащие позвонки. Применение ламинарной фиксации «Universal Clamp» не позволяет предотвратить перелом позвонка над металлоконструкцией (Th11), но позволяет повысить устойчивость позвонка к перелому в 1,5 раза. Вертебропластика вышележащего над металлоконструкцией позвонка (Th11) является эффективным способом профилактики его перелома, а также позволяет увеличить устойчивость вышележащего (Th10) позвонка к перелому в 2–2,5 раза.
Ключевые слова: эксперимент, позвоночник, переломы, металлоконструкции, транспедикулярная фиксация, вертебропластика

Thematic justification Compression stress fractures of the vertebrae at the upper border with a metal structure are a serious problem, especially in extensive stabilization and in patients with osteoporosis. Nowadays, there is a lack of information on prevention of the fracture of the vertebrae adjacent to the metal structure. **Purpose** Compare experimentally the efficiency of cemented vertebroplasty and laminar band fixation of the cranial vertebra adjacent to the TPF level for prevention of fractures in osteoporosis. **Study design** Biomechanical cadaver study. **Materials and methods** We used the cadaver material obtained from females in the age from 66 to 81 years. The extension of the blocks withdrawn was from Th10 to L4 (7 vertebrae). L1 fracture was simulated in all the blocks by its mechanical destruction. A total of 15 blocks were studied divided into 3 groups of five units each: group 1 – controls (cemented TPF of Th12-L2); group 2 – cemented TPF of Th12-L2 + Th11laminar fixation with the «Universal Clamp»; group 3 – cemented TPF of Th12-L2 and preventive vertebroplasty of Th11 and L3. We used the axial load with a universal servo-hydraulic testing machine «Walter + bay ag» LFV-10-T50 (Switzerland). Compression was carried out until graphic signs of fracture were displayed. We took X-rays of blocks before and after the study. **Results** The control group revealed the appearance of vertebral fractures just above the metal structure (Th11). The first graphic signs of fracture were detected in the range of 0.78-0.94 kN (mean 0.86 ± 0.13784). The group with laminar fixation using the «Universal Clamp» revealed fractures of Th10 and Th11. The first graphic oscillations corresponding to a fracture were detected in the range of 1.12-1.48 kN (mean 1.21 ± 0.385227). The group with preventive vertebroplasty of Th11 and L3 revealed fractured vertebrae adjacent to the vertebroplasty (Th10). In this case, the first graphic oscillations corresponding to a fracture were detected in the range of 1.78-2.05 kN (mean 1.898 ± 0.222441). **Conclusion** The overlying vertebra is at increased risk of fracture when transpedicular fixation is used. The use of laminar fixation with the «Universal Clamp» does not prevent vertebral fracture over the pedicle system (Th11) but provides an increase of resistance to the vertebral fracture by 1.5 times. Preventive vertebroplasty of overlying vertebra is an effective way to prevent a pathological fracture (Th11), and also increases the resistance of the overlying (Th10) vertebra to fracture by 2–2.5 times.
Keywords: experiment, spine, fracture, metal instrumentation, transpedicular fixation, vertebroplasty

ВВЕДЕНИЕ

Количество больных с повреждениями грудного и поясничного отделов позвоночника на фоне остеопороза неуклонно растет [1]. Основным методом лечения пациентов с данной патологией при значительной компрессии тел позвонков и деформации является транспедикулярная фиксация (ТПФ) с цементной имплантацией винтов, которая по прочности существенно превосходит стандартную бесцементную [2, 3]. Этот способ предотвращает дестабилизацию имплантированных винтов и фиксированных позвоночно-двигательных сегментов (ПДС). Однако активное использование двух- и более сегментарной фиксации при

Басанкин И.В., Тахмазян К.К., Афаунов А.А., Понкина О.Н., Малахов С.Б., Шаповалов В.К., Волынский А.Л. Перелом позвонка над металлоконструкцией у пациентов с остеопорозом. Можем ли мы предупреждать эти повреждения? // Гений ортопедии. 2017. Т. 23. № 2. С. 154-161. DOI 10.18019/1028-4427-2017-23-2-154-161

хирургическом лечении переломов позвоночника на фоне остеопороза показало, что после подобного лечения усиливается нагрузка на смежные ПДС, приводя к переломам позвонков, смежных с зафиксированными [4]. Кроме того, известно, что проблема состояния смежного с транспедикулярной системой позвонка существует даже в условиях отсутствия остеопороза [5]. Проводимые экспериментальные работы и клинические исследования у пациентов с выполненной протяженной ТПФ показали уязвимость краниально расположенных от транспедикулярной системы позвонков в отношении возникновения стресс-перелома [6–8]. Поиск оптимальных путей профилактики подобных осложнений является актуальной проблемой современной вертебрологии.

Цель исследования: сравнить в эксперименте эффективность цементной вертебропластики и ленточной ламинарной фиксации смежного с уровнем ТПФ краниального позвонка для профилактики PJF при остеопорозе.

МАТЕРИАЛЫ И МЕТОДЫ

Для проведения эксперимента мы использовали кадаверный материал, полученный от 15 пациенток в возрасте 66-81 года, скончавшихся от различных соматических заболеваний. Проводилось изъятие блоков протяженностью от Th10 до L4 (7 позвонков). При этом обязательным условием было сохранение целостности позвонков с межпозвонковыми дисками, а также капсульно-связочного аппарата. Паравертебральные мышцы отсекали и полностью удаляли.

Все блоки после их изъятия и обработки были исследованы: выполнялись рентгеновские снимки в двух взаимно-перпендикулярных проекциях, а также компьютерная томография с денситометрией. КТ и КТ-денситометрию блоков проводили на 128 срезовом компьютерном томографе «CT SOMATOM SENSATION 24 OPEN». Критериями включения в исследование было отсутствие выраженных фронтальных или сагиттальных деформаций, отсутствие деструктивных изменений позвоночника, отсутствие признаков анкилозирующего спондилоартрита, а также наличие рентгенологических и денситометрических признаков остеопороза (Т-критерий ниже чем –2,5).

Во всех блоках была проведена имитация нестабильного перелома L1 типа А (по классификации AO/ASIF 1996 года) с разрушением до 45 - 60 % костного массива тела позвонка в его краниальной части. Это достигали путем резекции верхне-передней части тела L1 с межпозвонковым диском Th12-L1. Таким образом, создавались условия, приближенные к действительности, когда при потере опороспособности вентральных отделов позвонка возникают условия для появления кифотической деформации. Выбор L1 был не случайным, так как по статистике чаще всего повреждается именно этот позвонок [9].

После повреждения L1 на всех блоках имплантировали 4-х винтовую транспедикулярную систему Th12–L2 с цементным укреплением винтов. Количество вводимого костного цемента для укрепления винтов составляло 7-8 мл на каждый позвонок. Корректность положения винтов контролировали во время имплантации С-дугой с электронно-оптическим преобразователем «Siemens Arcadis» и после завершения фиксации – на стационарном рентгеновском аппарате «Philips Duo Diagnost». Таким образом, в каждом блоке анатомических препаратов по два позвонка выше и ниже транспедикулярной системы оставались интактными.

Далее все анатомические блоки были разделены методом слепого выбора на 3 группы по 5 в каждой.

Группа 1 – контрольная – блоки с имитированным переломом L1, ТПФ 4-х винтовой системой Th12–L2 на прямых штангах с цементной имплантацией винтов. По два позвонка выше и ниже фиксированных ПДС интактны.

Группа 2 – блоки, аналогичные группе 1, но с ламинарной двусторонней фиксацией системой «Universal Clamp» за дугу вышележащего позвонка (Th11).

Группа 3 – блоки, также аналогичные группе 1, но с дополнительной вертебропластикой тел Th11 и L3. Вертебропластику выполняли стандартным транспедикулярным способом с введением 7-8 мл костного цемента в каждый позвонок через 2 иглы 13G с двух сторон. Указанный объем цемента примерно составляет 25 % объема тела позвонка [10]. Степень заполнения позвонка контролировалась рентгенологически.

Подготовленные таким образом анатомические блоки позвоночных сегментов основной и контрольной групп подвергли тестирующему вертикально направленному механическому воздействию для определения их общей прочности. Нагрузочные тесты проводили в испытательной лаборатории ГУН ЦИТО им. Н.Н. Приорова (Москва) на универсальной сервогидравлической испытательной машине «Walter+bay ag» LFV-10-T50 (Швейцария).

Исследуемые блоки позвоночных сегментов закрепляли в специальных платформах между сближаемыми траверсами испытательной машины. Проксимальный узел платформы, фиксирующей краниальный позвонок тестируемого препарата, закрепляли на датчике сдавления, который был жёстко связан с подвижной траверсой испытательной машины. Дистальный узел платформы, фиксирующей каудальный позвонок тестируемого препарата, закрепляли в трёхкулачковом захвате, который фиксировали на оси мотора, жёстко закреплённого на неподвижной траверсе. Расстояние между траверсами предварительно устанавливали в соответствии с вертикальными размерами тестируемых препаратов (рис. 1). Перед началом испытаний устанавливали нулевое положение датчика. Машина включалась в режим сдавления. После этого давали нарастающую вертикально направленную тестирующую нагрузку со скоростью сближения траверс 5 мм/мин. Сжатие блоков проводили с усилием от 0 до 3-5 кN.

Под действием возрастающей нагрузки при визуальном наблюдении первоначально отмечали появление незначительной кифотической деформации краниальнее уровня ТПФ. Далее происходило этапное разрушение тестируемых блоков, сопровождающееся характерным звуком и дальнейшим нарастанием деформации без пропорционального увеличения нагрузки. Полученные данные обрабатывались на вычислительном блоке универсальной испытательной машины. Запись параметров измерения деформации тестируемых препаратов в зависимости от прилагаемой нагрузки осуществлялась в виде диаграмм в координатах «вертикальная нагрузка (N) – компрессионная деформация (мм)».



Рис. 1. Анатомический блок позвоночных сегментов перед проведением нагрузочного тестирования

Во время тестов определяли силу вертикального воздействия на подготовленные анатомические блоки позвоночных сегментов, вызывающую первоначальные локальные разрушения (переломы), которые отображались на диаграммах в виде «колебаний» графической линии зависимости деформации сжатия от прилагаемой нагрузки. Именно эти параметры характеризуют общую прочность исследуемых анатомических блоков позвоночных сегментов. Угловые деформации исследуемых позвоночных сегментов, возникающие под действием вертикально направленной нагрузки, регистрировали цифровой фото и видеосъёмкой. По полученным диаграммам составлялись таблицы зависимости деформации тестируемых препаратов от прилагаемой нагрузки для последующего анализа. Дискретность нагрузки в таблицах составляла 20 N. Количественные характеристики результатов проведённых экспериментов подвергались статистической обработке с определением стандартной ошибки средних значений.

После завершения нагрузочного тестирования все блоки подвергались контрольному рентгенологическому и КТ исследованию для визуализации переломов. Контролировали состояние транспедикулярной системы для выявления признаков ее дестабилизации. Выполняли поиск зон локальных разрушений (переломов) в костных массивах позвонков с имплантированными винтами, а также расположенных краниально и каудально от ПДС, зафиксированных транспедикулярными системами. Данные лучевого исследования сопоставлялись с графическими диаграммами, отображающими перелом.

РЕЗУЛЬТАТЫ

Рентгенография и компьютерная томография блоков позвоночных сегментов ни в одном из 15 исследуемых анатомических препаратов всех групп не выявили признаков дестабилизации транспедикулярных винтов, имплантированных в тела Th12 и L2 позвонков с использованием костного цемента. Кроме того, ни в одном случае не были диагностированы переломы позвонков, в которые были имплантированы винты с костным цементом. Также не отмечено ни одного случая перелома составляющих транспедикулярной системы (винт, балка) или разблокирования ее элементов.

В группе 1 (контрольной) блоков позвоночных сегментов (без методов профилактики уровней, смежных с фиксированными ПДС транспедикулярной системой) первые графические колебания, соответствующие возникновению перелома, были выявлены в диапазоне 0,78-0,94 (в среднем 0,86 ± 0,13784) кN (рис. 2). Дальнейшее увеличение нагрузки на испытательной машине приводило к грубому разрушению анатомических препаратов и появлению визуально наблюдаемой кифотической деформации. Графические признаки тяжелой компрессии позвонков отмечены в пределах 1,24–1,6 (в среднем 1,426 ± 0,292438) кN.

Рентгенологическое обследование анатомических препаратов после проведенного эксперимента выявило перелом вышележащего над транспедикулярной системой позвонка (Th11) во всех блоках контрольной группы. Остальные позвонки в блоках оставались интактными. Рентгенологических признаков перелома в них не обнаружено. На рисунке 3 представлены рентгенограммы до и после проведения испытаний в анатомическом препарате контрольной группы без методов профилактики перелома позвонка вблизи транспедикулярной системы.

В группе 2 с двусторонней ламинарной фиксацией системой «Universal Clamp» за дугу вышележащего позвонка (Th11) над транспедикулярной системой в экспериментах с анатомическими блоками позвоночных сегментов при соблюдении аналогичной методики нагрузочного тестирования были получены данные, отличающиеся от контрольной группы. Первые графические колебания, соответствующие появлению перелома, выявлены в диапазоне 0,96-1,48 (в среднем 1,21 ± 0,385227) kN. Признаки более грубого разрушения позвонка были выявлены в пределах 2,06-2,61 (в среднем 2,44 ± 0,69685) кN.

На рисунке 4 представлен график, отображающий появление переломов в анатомическом препарате данной группы в зависимости от прилагаемой вертикальной нагрузки.

Анализ графика указывает на то, что постепенное нарастание нагрузки до величины 1,20 kN не приводит к возникновению каких-либо колебаний. При достижении уровня нагрузки величиной в 1,20 kN отмечается первое графическое колебание, соответствующее возникновению первого микроперелома в теле позвонка в пределах 1,20–1,01 kN. После продолжения усиления нагрузки отмечается еще одно незначительное колебание в пределах 1,51–1,42 kN. Более серьезный графический провал выявлен на уровне 2,06 kN. Резкое падение сопротивления (2,06–1,70 kN) указывает на более глубокое разрушение трабекул позвонка.

Аналогичная ситуация отмечена в каждом блоке этой группы.

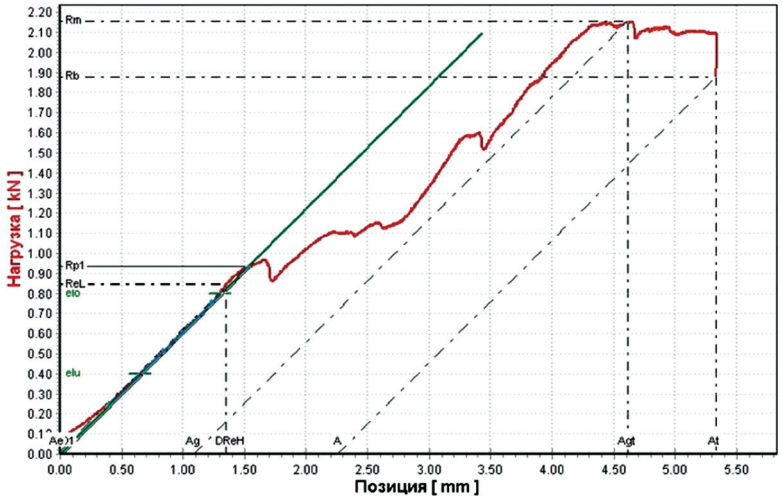

Рис. 2. График зависимости деформации тестируемого блока позвоночных сегментов контрольной группы от прилагаемой вертикальной нагрузки

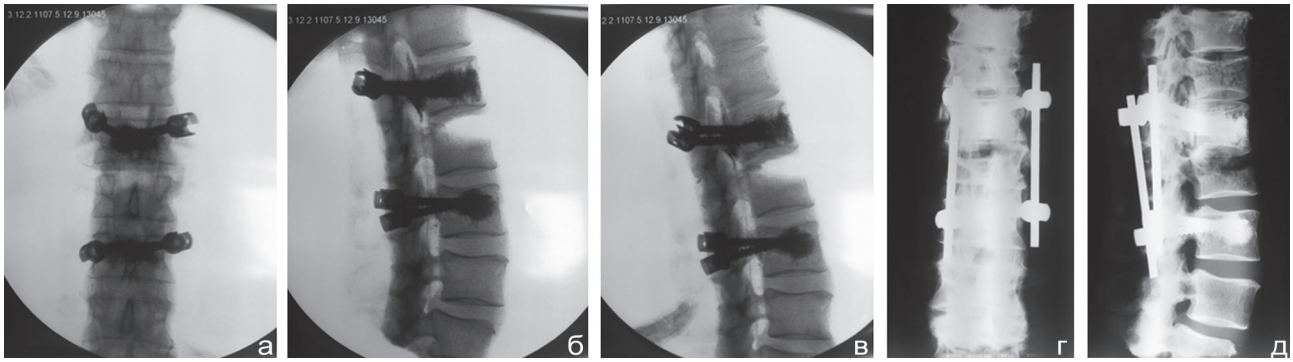

Рис. 3. Рентгенограммы блока позвоночных сегментов контрольной группы: а, б – рентгенограммы блока позвоночных сегментов контрольной группы перед проведением нагрузочного тестирования. Цементная имплантация винтов в Th12 и L2, резецирована краниальная часть тела L1 с вышележащим диском; в, г – рентгенограммы того же блока позвоночных сегментов контрольной группы после проведения нагрузочного тестирования. Диагностирован перелом тела Th11 в виде потери вертикального размера тела и наличия линий перелома в боковой проекции (д) и снижения вертикального размера тела позвонка по левой стороне в прямой проекции (г)

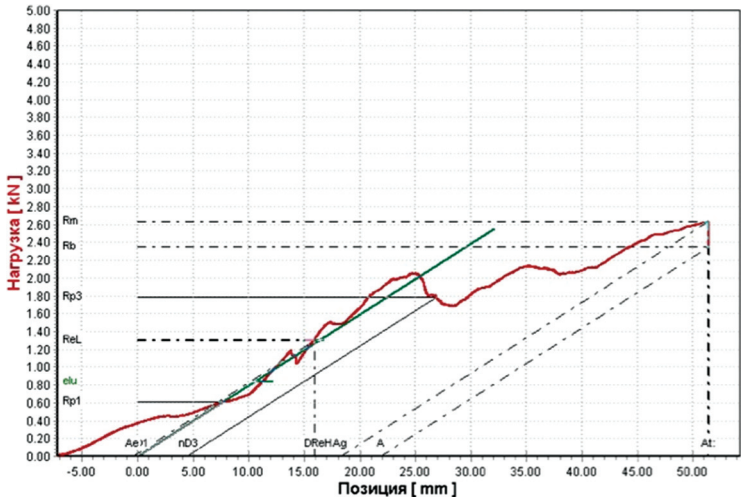

Рис. 4. График зависимости деформации тестируемого блока позвоночных сегментов группы 2 с ламинарной ленточной фиксацией от прилагаемой вертикальной нагрузки

Рентгенологическое исследование и постэкспериментальная компьютерная томография выявили переломы в вышележащих над металлоконструкцией позвонках (Th10 и Th11). В двух случаях диагностирован перелом в теле Th10, в одном случае в теле Th11 и еще в двух случаях в обоих позвонках. При этом наибольшие разрушения наблюдались в позвонке, находящемся в непосредственной близости к металлоконструкции (Th11).

На рисунке 5 представлены рентгенограммы и данные КТ до и после проведения эксперимента на анатомическом препарате из группы с профилактической ламинарной фиксацией за дугу вышележащего позвонка Th11.

В группе 3 в экспериментах с анатомическими блоками позвоночных сегментов с вертебропластикой тел Th11 и L3 при соблюдении аналогичной методики нагрузочного тестирования были получены данные, существенно отличающиеся от обеих предыдущих групп. Первые графические колебания, соответствующие появлению перелома, выявлены в диапазоне 1,78–2,05 (в среднем 1,898 ± 0,222441) кN. Признаки более грубого разрушения позвонка были выявлены в пределах 2,12–2,78 (в среднем 2,522 ± 0,528848) кN.

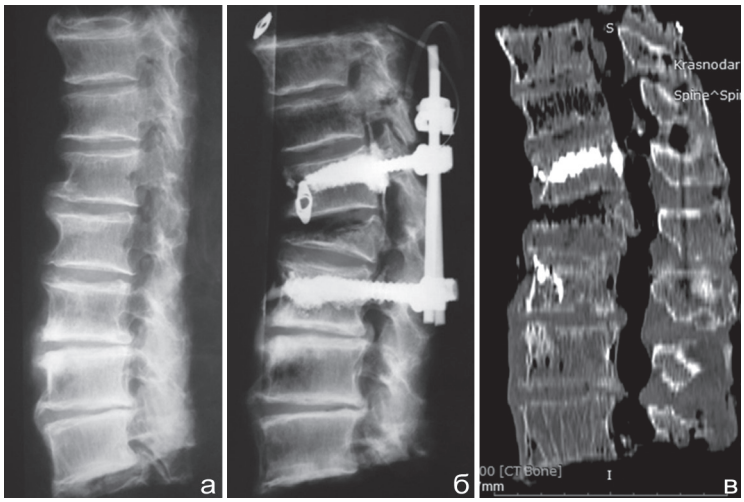

Рис. 5. Рентгенограммы блока позвоночных сегментов группы 2 с профилактической ламинарной фиксацией Th11: а – рентгенограмма исходного анатомического препарата; б – рентгенограмма того же анатомического препарата после проведения эксперимента; в – сагиттальная реконструкция КТ после проведения эксперимента. Выявлен перелом краниального позвонка Th11 над металлоконструкцией. Определяется снижение высоты Th11 и вакуум-феномен в его теле. Кроме того, небольшие воздушные участки в теле Th10, указывающие на микропереломы тела Th10

На рисунке 6 представлен график зависимости деформации тестируемого блока позвоночных сегментов основной группы от прилагаемой вертикальной нагрузки, отображающий возникновение перелома Th10 позвонка (над позвонком с вертебропластикой).

Представленный график показывает, что постепенное нарастание нагрузки до величины 2,05 kN не приводит к возникновению каких-либо колебаний. Только после достижения уровня нагрузки величиной в 2,05 kN отмечается первое графическое колебание, соответствующее возникновению первого микроперелома в теле позвонка (2,05–2,02 kN). А вскоре за этим после незначительного усиления нагрузки отмечается более серьезный графический провал – 2,14–1,94 kN. Дальнейшее нарастание нагрузки показывает более глубокое разрушение трабекул позвонка.

При последующем рентгенологическом исследовании установлено, что смежные с транспедикулярной системой позвонки Th11 и L3, в которых была выполнена вертебропластика, оказались устойчивыми к тестирующим механическим нагрузкам. Ни в одном случае в указанных позвонках не выявлено возникновения переломов. Но во всех пяти блоках основной группы диагностированы переломы проксимального позвонка Th10, расположенного над позвонком Th11 с вертебропластикой.

На рисунке 7 представлены рентгенограммы до и после проведения эксперимента в анатомическом препарате основной группы с вертебропластикой тел позвонков, смежных с уровнем ТПФ.

Выявленные в ходе проведения эксперимента данные, характеризующие нагрузки, провоцирующие возникновение переломов позвонков смежных ПДС во всех группах с указанием повреждаемого позвонка, приведены в таблице 1.

Показатели общей прочности исследуемых блоков позвоночных сегментов основной и исследуемых групп по отношению к вертикально направленным механическим воздействиям, характеризуемые нагрузками, необходимыми для возникновения локальных переломов, отображены графически на рисунке 8.

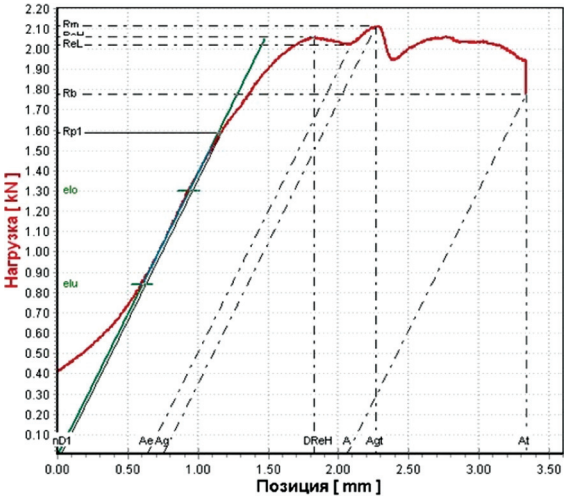

Рис. 6. График зависимости деформации тестируемого блока позвоночных сегментов группы 3 с профилактической вертебропластикой от прилагаемой вертикальной нагрузки

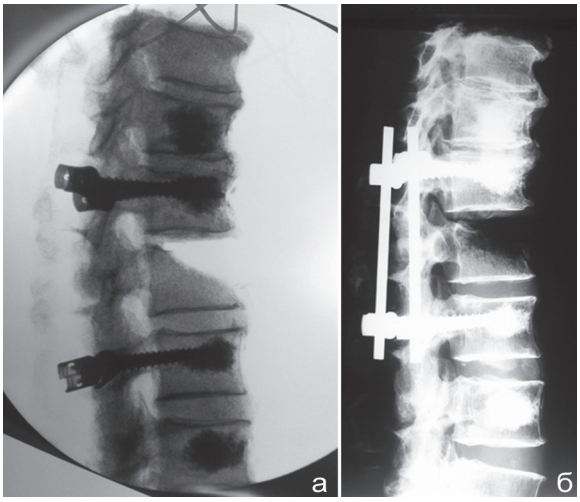

Рис. 7. Рентгенограммы блока позвоночных сегментов основной группы (с вертебропластикой тел позвонков Th11 и L3, смежных с фиксированными ПДС): а – рентгенограмма анатомического препарата с вертебропластикой Th11 и L3 до начала нагрузочного тестирования; б – рентгенограмма того же анатомического препарата основной группы с вертебропластикой Th11 и L3 после эксперимента. Позвонок Th11 (с вертебропластикой) устойчив к воздействию нагрузок. Выявлен перелом краниального позвонка Th10 над позвонком с вертебропластикой

Таблица 1

Характеристика находившихся в исследовании анатомических препаратов в зависимости от принадлежности к группам и показатели приложенной силы для возникновения перелома позвонка

Характеристика групп	Материал исследования	Пол, возраст	Т-критерий	Первые признаки перелома	Грубое разрушение	Повреждаемый позвонок
Группа 1 (без профилактической ветребропластики)	Блок 1	Ж., 66 л.	2.47	0,87	1,52	Th11
	Блок 2	Ж., 71 г.	2.87	0,94	1,6	Th11
	Блок 3	Ж., 75 л.	3,48	0,91	1,45	Th11
	Блок 4	Ж., 68 л.	2.49	0,8	1,32	Th11
	Блок 5	Ж., 80 л.	3,40	0,78	1,24	Th11
	Средняя	0,86 ± 0,13784 кN			1.426 ± 0,292438кN	
Группа 2 (с ламинарной фиксацией «Universal Clamp»)	Блок 1	Ж. 66 л.	3,42	1,12	2,61	Th10
	Блок 2	Ж., 71 г.	3,89	1,21	2,06	Th10
	Блок 3	Ж., 65 л.	2,39	1,28	2,95	Th10, 11
	Блок 4	Ж., 75 л.	3,62	0,96	2,23	Th10, 11
	Блок 5	Ж., 69 л.	3,51	1,48	2,35	Th10
	Средняя	1,21 ± 0,385227	2,44 ± 0,69685			
Группа 3 (с профилактической вертебропластикой)	Блок 1	Ж.,78 л.	2.51	1,78	2,12	Th10
	Блок 2	Ж., 81г.	2.39	1,91	2,46	Th10
	Блок 3	Ж., 79 л.	3.89	1,8	2,51	Th10
	Блок 4	Ж., 67л.	3.36	2,05	2,78	Th10
	Блок 5	Ж.,63 г.	2.67	1,95	2,74	Th10
	Средняя	1,898 ± 0,222441			2,522 ± 0,528848	

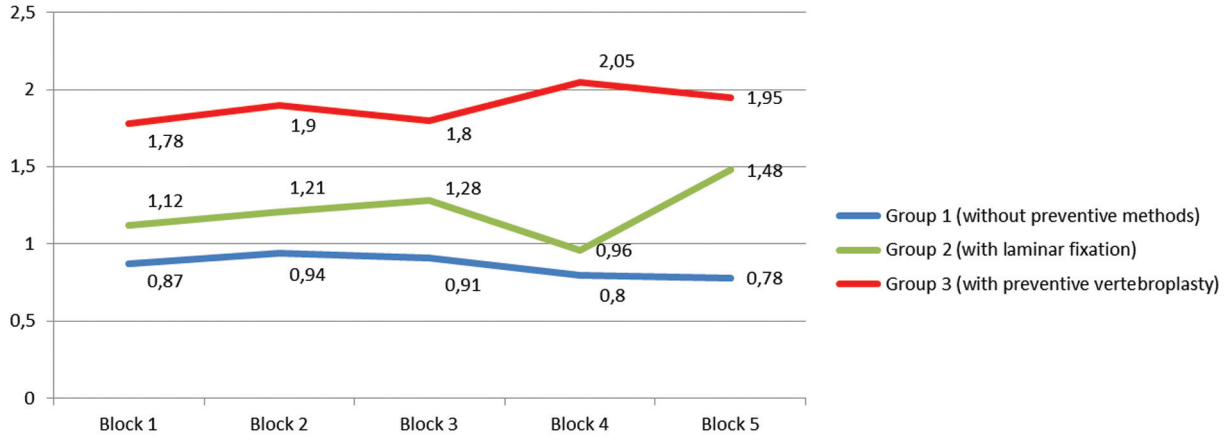

Рис. 8. Показатели общей прочности исследуемых анатомических блоков позвоночных сегментов основной и контрольных групп по отношению к вертикально направленным механическим воздействиям

ОБСУЖДЕНИЕ

Анализ полученных данных позволяет заключить, что постепенное нарастание вертикально направленной нагрузки на анатомические блоки позвоночных сегментов контрольной группы первоначально приводит к появлению незначительной кифотической деформации преимущественно за счет компрессии диска Th11–Th12. При этом вентральные отделы Th11 оказываются в биомеханически наиболее невыгодных условиях по отношению к дальнейшему увеличению вертикально направленного усилия. В результате чего при достижении относительно небольшой величины 0,78-0,94 kN происходит локальное разрушение в вентральной части костного массива тел Th11. Дальнейшее увеличение нагрузки приводит к более грубому разрушению трабекул тела этого позвонка, что на диаграмме отображается в виде еще нескольких «провалов», характеризующих продолжающиеся процессы переломов, которые прогрессируют и вызывают выраженную кифотическую деформацию. Таким образом, эксперименты с блоками позвоночных сегментов контрольной группы показали, что по отношению к вертикальной нагрузке наиболее слабым местом являются вентральные отделы тела Th11, находящегося непосредственно над транспедикулярной системой.

В случае использования ламинарных фиксаторов за дуги вышележащего позвонка на этом уровне формируется пограничная зона между фиксированным ригидной металлоконструкцией отделом позвоночника и свободно подвижной вышележащей зоной нефиксированного позвоночника. Образовавшаяся буферная зона на уровне ламинарной фиксации, с одной стороны, делает предохраняемый уровень полуригидным, а с другой стороны, уменьшает прямую нагрузку на вышележащий позвонок над металлоконструкцией. Оба этих фактора приводят к

более значительной устойчивости смежного с транспедикулярной системой позвонка. В итоге, первые графические признаки перелома в этой группе были выявлены в пределах 0,96-1,48, что в 1,2-1,6 раза превышает аналогичные параметры контрольной группы. Таким образом, использование ленточной ламинарной фиксации можно рассматривать как способ профилактики перелома позвонка над транспедикулярной системой.

В экспериментах с блоками позвоночных сегментов группы 3 с профилактической вертебропластикой при аналогичных нагрузках переломы в телах Th11, в которые был введён костный цемент, не происходили. Блоки выдерживали усилия до 1,78-2,05 kN, что в 1,7–2,3 раза превышает аналогичные параметры контрольной группы. При этом происходили переломы в нецементированных телах Th10, т.е. над позвонками с вертебропластикой (Th11). Таким образом, вертебропластика вышележащего от уровня ТПФ позвонка Th11 является самым эффективным способом предупреждения его перелома и может рассматриваться как профилактическая по отношению к возникновению стресс-перелома и проксимального кифоза над фиксированными ПДС.

Ни в одном случае испытаний анатомических препаратов не было выявлено перелома нижележащего позвонка вне зависимости от наличия или отсутствия вертебропластики (рис. 9).

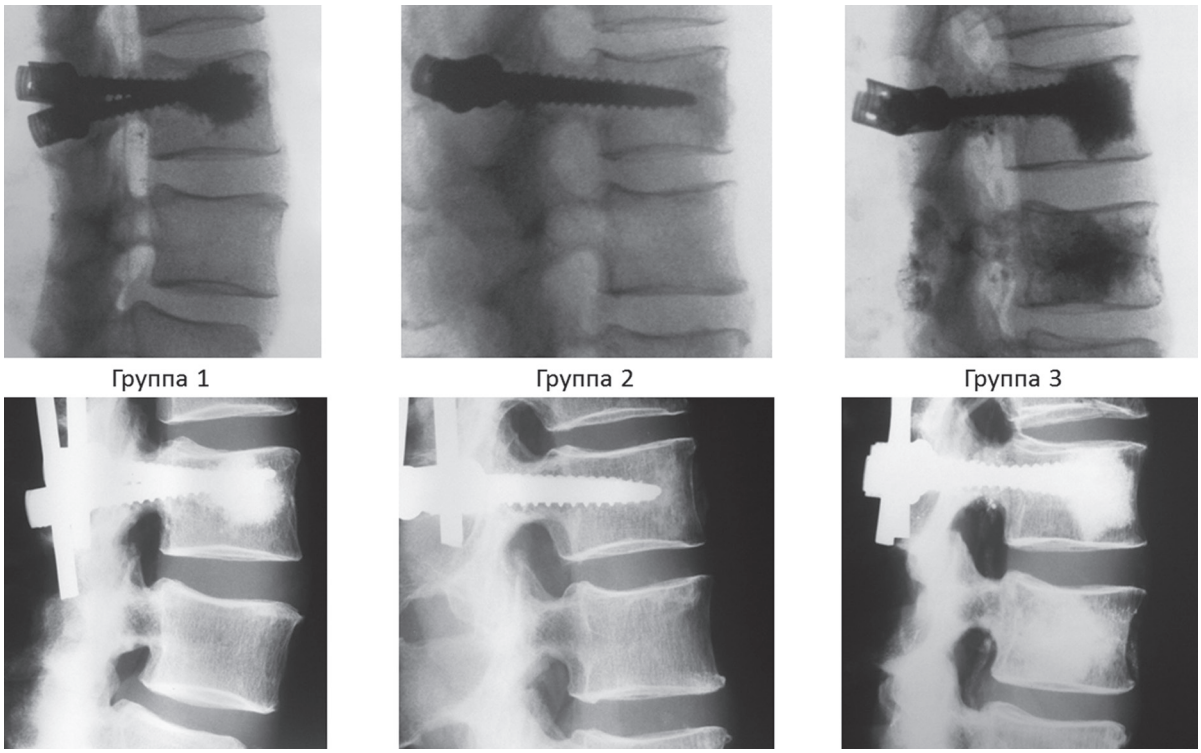

Рис. 9. Состояние нижележащего позвонка до (верхний ряд) и после (нижний ряд) эксперимента

ВЫВОДЫ

1. Наиболее уязвимым местом в отношении возникновения перелома над транспедикулярной системой является ближайший, краниально расположенный позвонок.

2. Ленточная ламинарная фиксация за дугу позвонка над металлоконструкцией не предохраняет от возникновения его перелома, однако повышает устойчивость позвонка к нагрузкам в 1,2–1,6 раза.

3. Вертебропластика вышележащего от уровня ТПФ позвонка является эффективным способом предупреждения его перелома и может рассматриваться как профилактическое мероприятие возникновения стресс-перелома и проксимального кифоза над фиксированными ПДС. Кроме того, устойчивость позвонка к перелому над позвонком с профилактической вертебропластикой увеличивается в 1,7–2,3 раза.

4. Профилактическая вертебропластика каудального от уровня фиксации позвонка нецелесообразна ввиду незначительного риска его перелома.

ЛИТЕРАТУРА

1. Effect of osteoporosis on morphology and mobility of the lumbar spine / Z. Yang, J.F. Griffith, P.C. Leung, R. Lee // Spine. 2009. Vol. 34, No 3. P. E115-E21. doi: 10.1097/BRS.0b013e3181895aca.
2. Афаунов А.А., Басанкин И.В., Тахмазян К.К. Анализ результатов применения транспедикулярной фиксации с цементной имплантацией винтов при лечении повреждений грудного и поясничного отделов позвоночника на фоне остеопороза // Перспективы развития вертебрологии: инновационные технологии в лечении повреждений и заболеваний позвоночника и спинного мозга : материалы IV съезда межрегион. общественной организации «Ассоциация хирургов-вертебрологов» с междунар. участием. Новосибирск, 2013. С. 10-16.
3. Primary pedicle screw augmentation in osteoporotic lumbar vertebrae: biomechanical analysis of pedicle fixation strength / D.J. Burval, R.F. McLain, R. Milks, S. Inceoglu // Spine. 2007. Vol. 32, No 10. P. 1077-1083.
4. Proximal junctional vertebral fracture-subluxation after adult spine deformity surgery. Does vertebral augmentation avoid this complication? A case report / N. Fernández-Baíllo, J.M. Sánchez Márquez, F.J. Sánchez Pérez-Grueso, A. García Fernández // Scoliosis. 2012. Vol. 7, No 1. P. 16. doi: 10.1186/1748-7161-7-16.

5. Proximal junctional kyphosis and failure after spinal deformity surgery: a systematic review of the literature as a background to classification development / D. Lau, A.J. Clark, J.K. Scheer, M.D. Daubs, J.D. Coe, K.J. Paonessa, M.O. LaGrone, M.D. Kasten, R.A. Amaral, P.D. Trobisch, J.H. Lee, D. Fabris-Monterumici, N. Anand, A.K. Cree, R.A. Hart, L.A. Hey, C.P. Ames; SRS Adult Spinal Deformity Committee // Spine. 2014. Vol. 39, No 25. P. 2093-2102. doi: 10.1097/BRS.0000000000000627.
6. Способ профилактики переломов смежных позвонков при транспедикулярной фиксации на фоне остеопороза / И.В. Басанкин, К.К. Тахмазян, А.А. Афаунов, Д.А. Пташников, О.Н. Понкина, Н.С. Гаврюшенко, С.Б. Малахов, В.К. Шаповалов // Хирургия позвоночника. 2016. Т. 13, № 3. С. 8-14.
7. Three-column osteotomies in the treatment of spinal deformity in adult patients 60 years old and older: outcome and complications / H. Hassanzadeh, A. Jain, M.H. El Dafrawy, M.C. Ain, A. Mesfin, R.L. Skolasky, K.M. Kebaish // Spine. 2013. Vol. 38, No 9. P. 726-731. doi: 10.1097/BRS.0b013e31827c2415.
8. Preliminary Results of the Effect of Prophylactic Vertebroplasty on the Incidence of Proximal Junctional Complications After Posterior Spinal Fusion to the Low Thoracic Spine / C.T. Martin, R.L. Skolasky, A.S. Mohamed, K.M. Kebaish // Spine Deform. 2013. Vol. 1, No 2. P. 132-138. doi: 10.1016/j.jspd.2013.01.005.
9. Low lumbar burst fractures: a unique fracture mechanism sustained in our current overseas conflicts / R.A. Lehman Jr., H. Paik, T.T. Eckel, M.D. Helgeson, P.B. Cooper, C. Bellabarba // Spine J. 2012. Vol. 12, No 9. P. 784-790. doi: 10.1016/j.spinee.2011.09.005.
10. Мануковский В.А. Вертебропластика в лечении патологии позвоночника : автореф. дис. … д-ра мед. наук. СПб., 2009. 37 с.

REFERENCES

1. Yang Z., Griffith J.F., Leung P.C., Lee R. Effect of osteoporosis on morphology and mobility of the lumbar spine. *Spine*, 2009, vol. 34, no. 3, pp. E115-E21. doi: 10.1097/BRS.0b013e3181895aca.
2. Afaunov A.A., Basankin I.V., Takhmazian K.K. Analiz rezul'tatov primeneniia transpedikuliarnoi fiksatsii s tsementnoi implantatsiei vintov pri lechenii povrezhdenii grudnogo i poiasnichnogo otdelov pozvonochnika na fone osteoporoza [Analysis of the results of using transpedicular fixation with cemented screw implantation for treatment of injuries of the thoracic and lumbar spine through osteoporosis]. *Perspektivy razvitiia vertebrologii: innovatsionnye tekhnologii v lechenii povrezhdenii i zabolevanii pozvonochnika i spinnogo mozga: materialy IV s'ezda mezhregion. obshchestvennoi organizatsii «Assotsiatsiia khirurgov-vertebrologov» s mezhdunar. uchastiem* [Prospects of vertebrology development: innovation technologies in treatment of injuries and diseases of the spine and spinal cord: Materials of IV Congress of interregional public organization “Association of surgeons-vertebrologists” with international participation]. Novosibirsk, 2013, pp. 10-16. (In Russian)
3. Burval D.J., McLain R.F., Milks R., Inceoglu S. Primary pedicle screw augmentation in osteoporotic lumbar vertebrae: biomechanical analysis of pedicle fixation strength. *Spine*, 2007, vol. 32, no. 10, pp. 1077-1083.
4. Fernández-Baíllo N., Sánchez Márquez J.M., Sánchez Pérez-Grueso F.J., García Fernández A. Proximal junctional vertebral fracture-subluxation after adult spine deformity surgery. Does vertebral augmentation avoid this complication? A case report. *Scoliosis*, 2012, vol. 7, no. 1, pp. 16. doi: 10.1186/1748-7161-7-16.
5. Lau D., Clark A.J., Scheer J.K., Daubs M.D., Coe J.D., Paonessa K.J., LaGrone M.O., Kasten M.D., Amaral R.A., Trobisch P.D., Lee J.H., Fabris-Monterumici D., Anand N., Cree A.K., Hart R.A., Hey L.A., Ames C.P.; SRS Adult Spinal Deformity Committee. Proximal junctional kyphosis and failure after spinal deformity surgery: a systematic review of the literature as a background to classification development. *Spine*, 2014, vol. 39, no. 25, pp. 2093-2102. doi: 10.1097/BRS.0000000000000627.
6. Basankin I.V., Takhmazian K.K., Afaunov A.A., Ptashnikov D.A., Ponkina O.N., Gavriushenko N.S., Malakhov S.B., Shapovalov V.K. Sposob profilaktiki perelomov smezhnykh pozvonkov pri transpedikuliarnoi fiksatsii na fone osteoporoza [A technique to prevent adjacent vertebrae fractures for transpedicular fixation through osteoporosis]. *Khirurgiia Pozvonochnika*, 2016, vol. 13, no. 3, pp. 8-14. (In Russian)
7. Hassanzadeh H., Jain A., El Dafrawy M.H., Ain M.C., Mesfin A., Skolasky R.L., Kebaish K.M. Three-column osteotomies in the treatment of spinal deformity in adult patients 60 years old and older: outcome and complications. *Spine*, 2013, vol. 38, no. 9, pp. 726-731. doi: 10.1097/BRS.0b013e31827c2415.
8. Martin C.T., Skolasky R.L., Mohamed A.S., Kebaish K.M. Preliminary Results of the Effect of Prophylactic Vertebroplasty on the Incidence of Proximal Junctional Complications After Posterior Spinal Fusion to the Low Thoracic Spine. *Spine Deform.*, 2013, vol. 1, no. 2, pp. 132-138. doi: 10.1016/j.jspd.2013.01.005.
9. Lehman R.A. Jr., Paik H., Eckel T.T., Helgeson M.D., Cooper P.B., Bellabarba C. Low lumbar burst fractures: a unique fracture mechanism sustained in our current overseas conflicts. *Spine J.*, 2012, vol. 12, no. 9, pp. 784-790. doi: 10.1016/j.spinee.2011.09.005.
10. Manukovskii V.A. *Vertebroplastika v lechenii patologii pozvonochnika*. Avtoref. dis. dokt. med. nauk [Vertebroplasty in treatment of the spine pathology. Extended abstract of Dr. med. sci. diss.]. SPb., 2009. 37 p. (In Russian)

Рукопись поступила 30.12.2016

Сведения об авторах:

1. Басанкин Игорь Вадимович – ГБУЗ НИИ-ККБ № 1 им. профессора С.В. Очаповского, г. Краснодар, Россия, врач травматолог-ортопед, заведующий отделением НХО № 3, к. м. н.; Email: basankinspine@gmail.com, basankin71@rambler.ru
2. Тахмазян Карапет Карапетович – ГБУЗ НИИ-ККБ № 1 им. профессора С.В. Очаповского, г. Краснодар, Россия, врач травматолог-ортопед, старший ординатор НХО № 3
3. Афаунов Аскер Алиевич – ГБУЗ НИИ-ККБ №1 им. профессора С.В. Очаповского, г. Краснодар, Россия, врач травматолог-ортопед, заведующий кафедрой ортопедии, травматологии и ВПХ Кубанского ГМУ, д. м. н.; Email: afaunovkr@mail.ru
4. Понкина Ольга Николаевна – ГБУЗ НИИ-ККБ № 1 им. профессора С.В. Очаповского, г. Краснодар, Россия, врач патологоанатом, заведующая патологоанатомическим отделением, к. м. н.; Email: ponkina_olga@mail.ru
5. Малахов Сергей Борисович – ГБУЗ НИИ-ККБ № 1 им. профессора С.В. Очаповского, г. Краснодар, Россия, врач нейрохирург отд. НХО № 3
6. Шаповалов Владимир Константинович – ГБУЗ НИИ-ККБ № 1 им. профессора С.В. Очаповского, г. Краснодар, Россия, врач травматолог-ортопед отд. НХО № 3
7. Волынский Алексей Леонидович – ГБУЗ НИИ-ККБ № 1 им. профессора С.В. Очаповского, г. Краснодар, Россия, врач нейрохирург отд. НХО № 3

Information about the authors

1. Igor' V. Basankin, M.D., Ph.D., Ochapovsky Research Institute and Regional Hospital #1, Krasnodar, Russia, Head of Neurosurgical Department No 3; Email: basankinspine@gmail.com, basankin71@rambler.ru
2. Karapet K. Takhmazian, M.D., Ochapovsky Research Institute and Regional Hospital #1, Krasnodar, Russia, Neurosurgical Department No 3
3. Asker A. Afaunov, M.D., Ph.D., Ochapovsky Research Institute and Regional Hospital #1, Krasnodar, Russia, Head of the Department of Traumatology, Orthopaedics and Military Surgery of Kuban State Medical University; Email: afaunovkr@mail.ru
4. Ol'ga N. Ponkina, M.D., Ph.D., Ochapovsky Research Institute and Regional Hospital #1, Krasnodar, Russia, Head of Pathoanatomy Department; Email: ponkina_olga@mail.ru
5. Sergei B. Malakhov, M.D., Ochapovsky Research Institute and Regional Hospital #1, Krasnodar, Russia, Neurosurgical Department No 3
6. Vladimir K. Shapovalov, M.D., Ochapovsky Research Institute and Regional Hospital #1, Krasnodar, Russia, Neurosurgical Department No 3
7. Aleksei L. Volynskii, M.D., Ochapovsky Research Institute and Regional Hospital #1, Krasnodar, Russia, Neurosurgical Department No 3