© Группа авторов, 2017

УДК 611.018.4:617.575-001-06:617.576-002

DOI 10.18019/1028-4427-2017-23-1-30-37

Гистопатология тканей кистевого сустава и некоторые клинико-морфологические корреляции у больных с последствиями переломов ладьевидной кости

В.В. Григоровский, С.С. Страфун, С.В. Тимошенко

Государственное учреждение "Институт травматологии и ортопедии Национальной Академии медицинских наук Украины", г. Киев, Украина

Histopathology of the wrist tissues and some clinical and morphological correlations in patients with consequences of scaphoid fractures

V.V. Grigorovskii, S.S. Strafun, S.V. Timoshenko

SI Institute of Traumatology and Orthopaedics of NAMS of Ukraine, Kiev, Ukraine

Введение. Среди заболеваний проксимального отдела кисти важное значение придается посттравматическому остеоартрозу кистевого сустава (ОАКС). В литературе, посвященной этой проблеме, мало исследований, в которых были бы изучены зависимости между клиническими и морфологическими показателями у больных с посттравматическим остеоартрозом вследствие несросшегося перелома ладьевидной кости (ЛВК). **Цель**. Определение зависимости между некоторыми клиническими показателями, с одной стороны, и морфологическими показателями состояния тканей кистевого сустава, с другой, у больных с последствиями несращения переломов ЛВК. **Материалы и методы**. Материал исследования: 94 резектата тканей кистевого сустава, включая ЛВК, полученные от 55 больных, у которых ОАКС был связан с последствиями несращения ЛВК после ее перелома. Определены клинические показатели: анамнестические, симптоматические и рентгенометрические, а также морфологические градационные показатели; исследованы корреляционные зависимости между ними. **Результаты**. Патологические изменения в тканях кистевого сустава характеризуются качественно-количественным разнообразием, являются последствиями травматического нарушения кровоснабжения в ЛВК и суставной капсуле и проявляются воспалительными, продуктивно-репаративными и дистрофически-деструктивными изменениями (ДДИ). Максимальные значения коэффициента ассоциации Пирсона выявлены между показателями "давность травмы" – "ДДИ поверхности ЛВК в зоне псевдоартроза" – ra = +0,438, p < 0,01; "интенсивность боли" – "остеонекрозы в ЛВК" – ra = +0,320, p < 0,05; "выраженность контрактуры кистевого сустава" – "гипертрофия ворсинок синовиального слоя капсулы кистевого сустава" – ra = +0,320, p < 0,1. **Заключение**. Проведенное патогистологическое и морфометрическое исследование позволило выявить некоторые ранее неизвестные различия и зависимости, важные для понимания патогенеза, улучшения диагностики и прогнозирования течения ОАКС, развившегося вследствие несращения ЛВК после ее перелома.
Ключевые слова: запястье, ладьевидная кость, несращение, кистевой сустав, остеоартроз, клинические показатели, морфологические показатели, корреляционные зависимости

Introduction Posttraumatic osteoarthritis of the wrist (WOA) is of importance among the diseases of the proximal hand. There are few studies in which the dependence between clinical and morphological parameters in patients with posttraumatic osteoarthritis due to a non-united fracture of the scaphoid was studied. **Purpose** To identify the dependence between several clinical parameters on the one hand and morphological parameters of the wrist tissue condition, on the other hand, in patients with consequences of scaphoid nonunion. **Materials and methods** Material were 94 resected samples of the wrist tissues that included the scaphoid obtained from 55 patients in whom the WOA was associated with the consequences of scaphoid fracture nonunion. The following parameters were studied: anamnesis and symptoms, roentgenometric and morphological findings that were graded. Correlation dependence between them was also investigated. **Results** Pathological changes in the wrist tissues were characterized by qualitative and quantitative varieties. They were the consequences of traumatic blood supply disorders in the scaphoid and joint capsule. They manifested themselves as inflammatory, productive-reparative and dystrophic-destructive changes (DDC). Maximum values of Pearson's association coefficient were revealed between the parameters: time since injury – scaphoid surface DDC in pseudoarthrosis zone (ra = + 0.438; p < 0.01); pain – scaphoid osteonecroses (ra = +0.320; p < 0.05); wrist contracture – hypertrophy of the villi of the wrist capsule synovial layer (ra = +0.320; p < 0.1). **Conclusion** Pathohistological and morphometrical studies allowed us to reveal some previously unknown differences and dependences important for understanding the pathogenesis, improvement of diagnosis and prediction of the WOA course which was a result of scaphoid fracture nonunion.
Keywords: wrist, scaphoid nonunion, wrist osteoarthritis, clinical parameters, morphological parameters, correlation dependence

ВВЕДЕНИЕ

Патология кистевого сустава, ее диагностика и лечение последствий – актуальная проблема хирургии кисти. Среди заболеваний проксимального отдела кисти, важное значение придается остеоартрозу кистевого сустава (ОАКС) с поражением отдельных или многих костей запястья. Одной из наиболее частых причин развития посттравматического ОАКС, по данным многих авторов, являются последствия переломов ладьевидной кости (ЛВК), которые клинически проявляются устойчивым болевым синдромом кисти, особенно при нагрузках, и нарушениями биомеханики запястья [1, 2, 3, 4, 5].

Выраженность патоморфологических изменений тканей сустава при ОАКС варьирует от случая к случаю, что отображает воздействия ряда патогенетических факторов: тяжесть и топографию первичного повреждения, давность поражения, последующие после травмы лечебные мероприятия и хирургические вмешательства, особенности присоединения нарушений биомеханики сустава и воспалительных процессов [6, 7]. В литературе, посвященной этой проблеме, мало исследований, которые разносторонне характеризуют состояние тканей кистевого сустава: суставных по-

Григоровский В.В., Тимошенко Страфун С.С., С.В. Гистопатология тканей кистевого сустава и некоторые клинико-морфологические корреляции у больных с последствиями переломов ладьевидной кости // Гений ортопедии. 2017. Т. 23. № 1. С. 30-37. DOI 10.18019/1028-4427-2017-23-1-30-37.

верхностей и спонгиозы ЛВК, суставной капсулы. Не изучены также корреляционные зависимости между клиническими показателями больных с поражением кистевого сустава и морфологическими показателями, характеризующими состояние пораженных тканей.

Цель работы. На основании исследования патоморфологических изменений в тканях кистевого сустава у больных с последствиями переломов ладьевидной кости с применением градационной квантификации клинических и морфологических показателей установить зависимости между некоторыми клиническими показателями, с одной стороны, и морфологическими показателями состояния тканей – с другой.

МАТЕРИАЛЫ И МЕТОДЫ

Материалом патоморфологического исследования послужили фрагменты 94 резектатов тканей кистевого сустава, в частности: ЛВК (39 объектов), полулунной и некоторых других костей (12 объектов), суставной капсулы (43 объекта), полученных при выполнении по показаниям корригирующих хирургических вмешательств у 55 больных, у которых ОАКС был связан с последствиями несращения ЛВК после ее перелома.

Предварительно было получено информированное согласие пациентов, включенных в исследование, на использование медицинских данных.

Параметры клинико-рентгенологических показателей регистрировали за 1-2 дня до хирургического вмешательства, исходя из общепринятых для этой патологии методик с использованием измерительных приспособлений, прошедших метрологический контроль (табл. 1).

Таблица 1

Распределение клинических случаев по градациям выраженности клинических, клинико-визуализирующих и биомеханических показателей у больных с несращениями переломов ладьевидной кости

Название показателя	Характеристика градаций и некоторые статистические данные	Число биоптатов, отнесенных к каждой градации, из общего числа информативных биоптатов	Частота встречаемости определенной градации морфологических показателей, % от числа информативных биоптатов
Анамнестические показатели			
Возраст больного во время травмирования тканей кистевого сустава, лет	Низкая степень (менее или равно 25 годам) Средняя и стандартная ошибка = 21,62 ± 0 ,55	29	50,88
	Высокая степень (более 25 лет) Средняя и стандартная ошибка = 35,11 ± 1,78	28	49,12
Давность травмы тканей кистевого сустава, месяцев	Низкая степень (менее 24 мес.) Средняя и стандартная ошибка = 8,34 ± 0,96	29	50,88
	Высокая степень (равно или более 24 мес.) Средняя и стандартная ошибка = 73,00 ± 12,28	28	49,12
Сила действия механической травмы	Явной механической травмы в анамнезе не отмечено	18	29,51
	Низкоэнергетическая травма: падение на кисть руки с высоты стоящего или идущего человека	36	59,02
	Высокоэнергетическая травма: падение на руки при беге, удар во время занятий спортом, падение с высоты на руку	7	11,47
Симптоматические показатели			
Интенсивность болевого синдрома, в баллах по шкале DASH, по Dupre et al. [4]	Низкая степень: боль слабая	9	16,36
	Средняя: боль умеренной интенсивности	19	34,54
	Высокая: боль сильная	27	49,10
Интенсивность отека мягких тканей области кистевого сустава, баллы	Низкая степень: имеется некоторая пастозность, сглаживание контуров запястья	19	38,00
	Средняя: явный отек, но кожные борозды различимы	17	34,00
	Высокая: кожа «лоснится», борозды не различимы	14	28,00
Выраженность капсулита кистевого сустава, баллы	Низкая степень: нет видимой дефигурации сустава	11	23,91
	Средняя: видимая гипертрофия капсулы и дефигурация сустава, одиночный ганглион, сопряженный с артрозом	15	32,61
	Высокая: явно заметная деформация сустава, болезненная гипертрофия капсулы, выпячивания на ладонной, лучевой и тыльной поверхности, наличие множественных ганглионов	20	43,48
Выраженность контрактуры кистевого сустава	Низкая степень: амплитуда движений в суставе 90 градусов и больше	17	31,48
	Средняя: амплитуда от 40 до 90 градусов	16	29,63
	Высокая: менее 40 градусов	21	38,89
Стадия ОАКС по клинико-визуализирующим данным (по Watson, Ballet [8])	Признаки ОАКС отсутствуют (стадия 0)	19	32,21
	Первая	13	22,03
	Вторая	15	25,42
	Третья	12	20,34

Продолжение таблицы 1

Распределение клинических случаев по градациям выраженности клинических, клинико-визуализирующих и биомеханических показателей у больных с несращениями переломов ладьевидной кости

Название показателя	Характеристика градаций и некоторые статистические данные	Число биоптатов, отнесенных к каждой градации, из общего числа информативных биоптатов	Частота встречаемости определенной градации морфологических показателей, % от числа информативных биоптатов
Функциональная недостаточность (дефицит) кистевого сустава (шкала DASH), баллы (по Hudak et al. [9])	Низкая степень (менее 40 баллов) Средняя и стандартная ошибка = 30,63 ± 1,28	29	56,86
	Высокая степень (более 40 баллов) Средняя и стандартная ошибка = 47,89 ± 1,23	22	43,14
Рентгенограмметрические показатели			
Радиально-полулунный угол, градусы, (по Linscheid et al. [10])	Низкая степень (менее 20 градусов) Средняя и стандартная ошибка = 7,59 ± 1,08	27	57,45
	Высокая степень (более 20 градусов) Средняя и стандартная ошибка = 27,60 ± 1,71	20	42,55
Индекс высоты кистевого сустава (больше – лучше), по методике Youm et al. [11])	Низкая степень (индекс более 0,50) Средняя и стандартная ошибка = 0,517 ± 0,025	21	44,68
	Высокая степень (индекс равен или менее 0,50) Средняя и стандартная ошибка = 0,487 ± 0,028	26	55,32
Относительная длина ладьевидной кости в сравнении с контралатеральной, % (больше – лучше)	Низкая степень (длина более 90 %) Средняя и стандартная ошибка = 93,34 ± 0,41	23	58,97
	Высокая степень (менее 90 %) Средняя и стандартная ошибка = 84,32 ± 1,17	16	41,03

Показанием для хирургических вмешательств был симптоматический псевдоартроз ЛВК, сопровождающийся соответствующей клинико-рентгенологической симптоматикой: наличием болевого синдрома, в ряде случаев деформацией и укорочением ЛВК, асептическим некрозом ее фрагментов, развитием разгибательной нестабильности промежуточного сегмента, признаками остеоартроза кистевого сустава (scaphoid nonunion advanced collapse, SNAC) [12].

Для гистологического исследования удаленные фрагменты обычно использовали целиком, далее не измельчая. Проводили фиксацию тканей 10 % формалином, декальцинацию кусочков 5 % азотной кислотой, заливку в целлоидин, получение срезов толщиной до 10 мкм, окрашивание гематоксилином и эозином и гематоксилин-пикрофуксином по ван Гизон. Гистологические исследования проводились на микроскопах Olympus CX-41 и МБС-2, фотографирование гистопрепаратов – в макрорежиме и на микроскопе Olympus CX-41 фотоаппаратом Nikon D90.

РЕЗУЛЬТАТЫ

Частота встречаемости случаев отдельных градаций клинических, рентгенологических и скиалогических показателей у больных ОАКС, связанным с несращением ЛВК после перелома, представлены в таблице 1.

Гистопатология суставной поверхности. В участках суставных поверхностей ЛВК выявляли разную степень дистрофически-деструктивных изменений (ДДИ): от слабо выраженных (рис. 1) до сильно выраженных (рис. 2). При низкой степени выраженности ДДИ суставной поверхности, которая соответствовала I стадии ОАКС, гиалиновый суставной хрящ (СХ) был сохранен, однако обнаруживал незначительные дистрофические изменения матрикса, фиброзирование поверхностной зоны СХ. При средней степени выраженности ДДИ наблюдалась деструкция ткани поверхностной и частично – промежуточной зоны СХ, хрящевой матрикс содержал вертикальные и горизонтальные щели, в участках сохраненного хряща встречались участки хондронекрозов, признаки выраженной дистрофии матрикса, кластеры-пролифераты хондроцитов. При высокой степени выраженности дистрофически-деструктивного поражения СХ был полностью или почти полностью разрушен, на суставной поверхности присутствовали остатки резко дистрофичного СХ, либо поверхность была образована склерозированной оголенной костью. В некоторых случаях в субхондральной спонгиозе встречались узелки-пролифераты хрящевой ткани, участки фиброзирования костномозговых полостей и сосудистых каналов, небольшие кисты с серозно-миксоидным содержимым.

Гистопатология псевдоартрозной поверхности. Основные варианты структуры псевдоартрозных поверхностей ЛВК были такие:

• поверхность, в которой преобладала неоднородного строения хрящевая ткань, кое-где с признаками пролиферации хондроцитов (рис. 2, 3);

• поверхность, покрытая пластом уплощенной фиброзной ткани неравномерной толщины (рис. 4);

• неровная поверхность, образованная неравномерно склерозированной костной тканью.

Замыкательная костная пластинка псевдоартрозной поверхности часто отсутствовала или имела нерегулярное строение с интерстициальными остеонекрозами, неравномерно выраженным остеосклерозом и участками остеорезорбции, что отражало состояние продолжающейся перестройки. В костномозговых полостях ЛВК, лежащих в непосредственной близости к поверхности псевдоартроза, содержался отечный волокнистый костный мозг, на поверхностях перекладин часто встречались остеокласты.

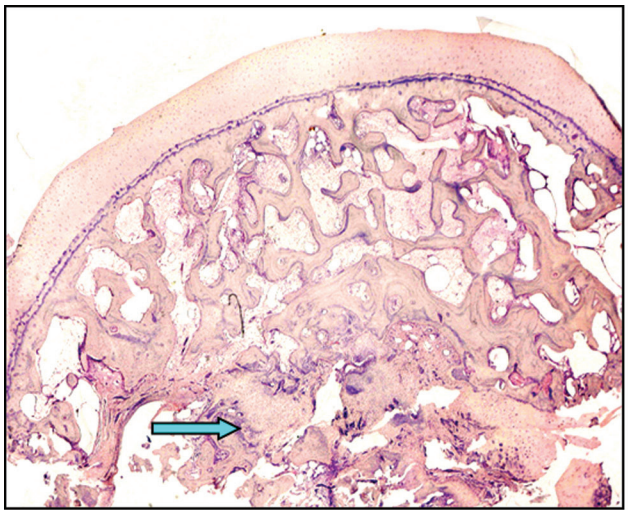

Рис. 1. Изменения суставной поверхности ЛВК низкой степени: СХ почти полностью сохранен. Псевдоартрозная поверхность ЛВК содержит костно-хрящевые разрастания (указано стрелкой). Фото гистопрепарата ЛВК, пациент Д., 30 лет, давность травмы 4 мес. Окраска гематоксилином и эозином. Увеличение 15 ×

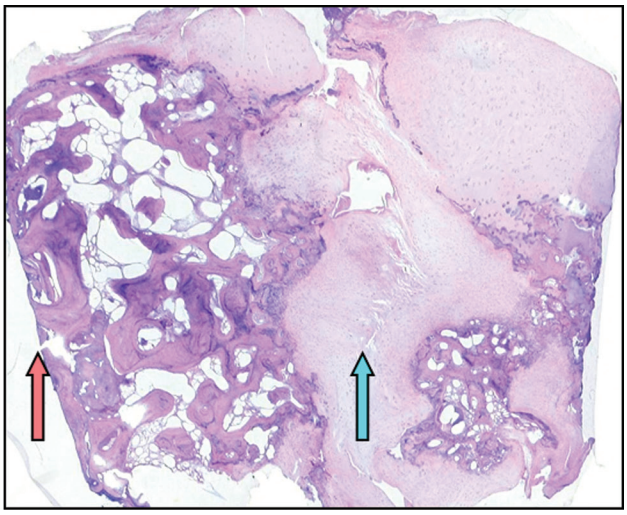

Рис. 2. Суставная поверхность ЛВК образована оголенной костной тканью (красная стрелка); псевдоартрозная поверхность – разрастаниями хрящевой ткани (синяя стрелка). Фото гистопрепарата ЛВК, пациент И., 27 лет, давность травмы 24 мес. Окраска гематоксилином и эозином. Увеличение 15 ×

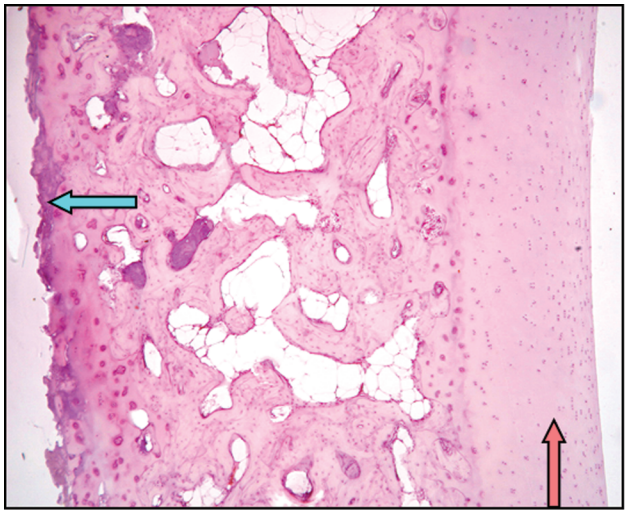

Рис. 3. Псевдоартрозная поверхность (синяя стрелка) покрыта частично разрушенной хрящевой тканью. Суставной хрящ (красная стрелка) хорошо сохранен. Фото гистопрепарата ЛВК, пациентка Х., 40 лет, давность травмы 12 мес. Окраска гематоксилином и эозином. Увеличение 24 ×

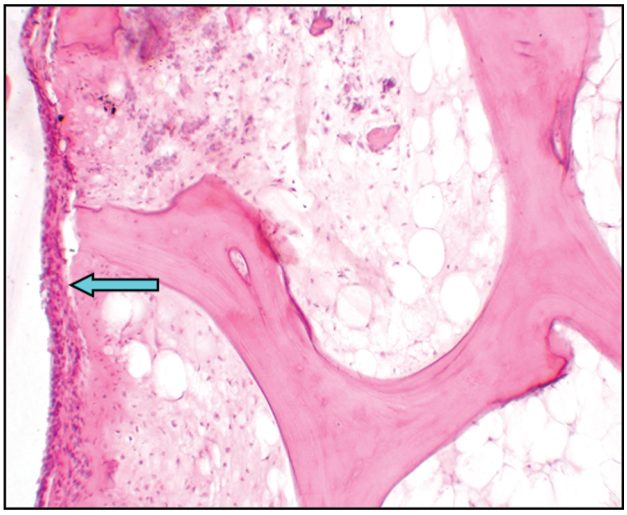

Рис. 4. Крупный интерстициальный остеонекроз перекладин спонгиозы ЛВК; в костномозговых полостях – волокнистый костный мозг. Псевдоартрозная поверхность (указана стрелкой) покрыта тонким слоем фиброзной ткани. Фото гистопрепарата ЛВК, пациент С., 65 лет, давность травмы 4 мес. Окраска гематоксилином и эозином. Увеличение 80 ×

Гистопатология губчатой костной ткани. В некоторых костных трабекулах встречались мелкие интерстициальные остеонекрозы в виде групп пустых остеоцитарных лакун. В таких балках поверхностные костные пластинки образовывали наслоения с жизнеспособными остеоцитами. Если участки остеонекрозов случались регулярно во многих трабекулах, это соответствовало средней степени выраженности показателя. В части ЛВК участки остеонекрозов были довольно распространенными (рис. 4), при этом в костном мозге встречались медуллярные некрозы и/или крупнопетлистое фиброзирование – совокупность таких признаков соответствовала высокой степени выраженности показателя. При крупноочаговых остеонекрозах в спонгиозе ЛВК часто наблюдались признаки продолжающейся и/или завершенной перестройки пластинчатой костной ткани в виде цементальных линий причудливого рисунка (рис. 5).

Гистопатология суставной капсулы. Синовиальный слой суставной капсулы (СК) формировал ворсинки различных размеров. В части наблюдений синовиальные ворсинки были довольно мелкими и невысокими, лишь немного выступая над поверхностью синовиального покрова, в других случаях ворсинки формировали высокие выросты над окружающей поверхностью. В синовиальном слое капсулы кистевого сустава часто наблюдался фиброз собственной пластинки и ее ассимиляция с близлежащими участками волокнистого слоя. В большинстве биоптатов в синовиальном слое капсулы обнаруживались участки неспецифического продуктивного воспаления с гиперемией микроциркуляторного русла собственной пластинки, очаговыми мононуклеарно-плазмоцитарными инфильтратами различной плотности. В небольшой части случаев гиперемия, десквамация синовиоцитов и воспалительная инфильтрация СК соответствовали экссудативному фибринозному воспалению (рис. 6).

Рис. 5. В перекладинах спонгиозы ЛВК – признаки завершенной перестройки: многочисленные цементальные линии (указано стрелкой); костный мозг волокнистый. Фото гистопрепарата ЛВК, пациент З., 18 лет, давность травмы 24 мес. Окраска гематоксилином и эозином. Увеличение 80 ×

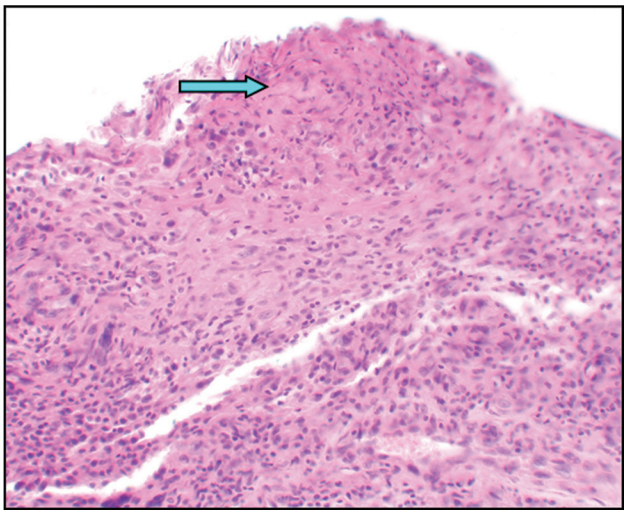

Рис. 6. Неспецифический синовит высокой активности: покров синовиоцитов отсутствует, на поверхности лежат скопления фибринозного экссудата (указано стрелкой). Фото гистопрепарата капсулы кистевого сустава, пациент Р., 41 год, давность травмы 156 мес. Окраска гематоксилином и эозином. Увеличение 160 ×

Корреляционные зависимости между клиническими и морфологическими показателями. Распределение клинико-биопсийных случаев по градациям выраженности отдельных морфологических показателей приведено в таблице 2, корреляционные связи между клиническими и морфологическими показателями – в таблице 3.

Таблица 2

Распределение клинико-биопсийных случаев по градациям выраженности морфологических показателей оценки патологических изменений тканей кистевого сустава у больных с несращениями переломов ладьевидной кости

Морфологический показатель	Описание степеней выраженности патологических изменений, соответствующих градациям или альтернативным состояниям	Число биоптатов, отнесенных к каждой градации, из общего числа информативных биоптатов	Частота встречаемости определенной градации морфологического показателя, % от числа информативных биоптатов
Дистрофически-деструктивные изменения (ДДИ) в суставной поверхности ЛВК – соответствует стадиям остеоартроза (Mohr [13]) [1)]	Низкая степень: ДДИ соответствуют I стадии остеоартроза [1)]	12	28,57
	Средняя степень: ДДИ соответствуют II стадии остеоартроза	17	40,48
	Высокая степень: ДДИ соответствуют III стадии остеоартроза	13	30,95
Дистрофически-деструктивные изменения в псевдоартрозной поверхности ЛВК	Низкая степень: на псевдоартрозной поверхности преобладает пролиферирующая хрящевая ткань	17	48,58
	Средняя степень: на псевдоартрозной поверхности преобладает уплощенная фиброзная ткань, покрывающая поверхности костных структур	9	25,71
	Высокая степень: на псевдоартрозной поверхности преобладают участки оголения костных структур	9	25,71
Остеонекрозы в спонгиозе поврежденной ЛВК	Низкая степень: остеонекрозы мелкие интерстициальные в толще костных балок и кортекса	12	25,53
	Средняя степень: остеонекрозы крупные интерстициальные, занимающие значительный объем костной перекладины или кортекса	17	36,17
	Высокая степень: крупноочаговые остеомедуллярные некрозы	18	38,30
Гипертрофия и гиперплазия ворсинок и синовиоцитов	Отсутствует или низкая степень: ворсинки единичные, лишь незначительно выступают над поверхностью синовиального слоя	21	58,33
	Высокая степень: ворсинки высокие, образуют разрастания значительной высоты и объема	15	41,67
Активность неспецифического синовита кистевого сустава	Воспаление отсутствует или низкой степени: синовиальный покров полностью сохранен, мононуклеарная инфильтрация мелкоочаговая, неплотная	34	69,39
	Средняя степень: хорошо выражена гиперемия сосудов синовиального слоя, хорошо выраженная, но не сливная, лейкоцитарно-плазмацитарная инфильтрация	12	24,49
	Высокая степень: выраженные воспалительно-экссудативные изменения с наслоениями фибрина на поверхности; резкая гиперемия сосудов синовиального слоя, выраженная сливная лейкоцитарно-плазмацитарная инфильтрация	3	6,12

Примечания: [1)] – оценку стадии остеоартроза проводили по градациям Collins-Otte (см. Mohr [13]).

Таблица 3

Корреляционные связи между клиническими и морфологическими показателями патологических изменений в тканях кистевого сустава у больных с посттравматическими несращениями ладьевидной кости (корреляции "клиника – морфология")

Клинические показатели (градации – см. в табл. 1)	Морфологические показатели (градации – см. в табл. 2)	Коэффициент ассоциации Пирсона и достоверность его параметра		
		n, число учтенных случаев с данными обоих показателей	r_a*	оценка достоверности r_a при k = n - 1; число – вероятность ошибки при оценке параметра
Давность травмы	ДДИ псевдоартрозной поверхности ЛВК [1)]	32	+0,438	< 0,01
Сила действия травматического фактора	ДДИ псевдоартрозной поверхности ЛВК [1)]	34	–0,245	НД
Интенсивность боли	Остеонекрозы [2)]	41	+0,320	< 0,05
Выраженность капсулита	ДДИ псевдоартрозной поверхности ЛВК [1)]	26	+0,283	НД
	Активность воспаления в синовиальном слое [3)]	37	+0,211	НД
Выраженность контрактуры	Гипертрофия ворсинок синовиального слоя [4)]	31	+0,320	< 0,1
Относительная длина ладьевидной кости	ДДИ суставной поверхности ЛВК [2)]	25	–0,263	НД
	ДДИ псевдоартрозной поверхности ЛВК [2)]	21	+0,234	НД

Примечания к таблице: * r_a – в таблицу введены только пары показателей с абсолютным значением коэффициента ассоциации > |0,2|; k – число степеней свободы (k = n - 1) при оценке значения ra по Стьюденту; p – вероятность ошибки при вычислении значения ra связи; [1)] – две градации показателя (степени выраженности): 1) «хрящевая ткань» – 2) «фиброзная ткань» или «оголение костной ткани»; [2)] – две градации показателя (степени выраженности): 1) «низкая» или «средняя» – 2) «высокая»; [3)] – две градации показателя (степени выраженности): 1) «отсутствует или низкая» – 2) «средняя» или «высокая»; [4)] – две градации показателя (степени выраженности): 1) «низкая» – 2) «высокая»; НД – различия недостоверны при имеющемся числе наблюдений (p > 0,1).

Подавляющее большинство пар показателей (табл. 3) обнаруживают низкие параметры коэффициента ассоциации, лежащие в диапазоне очень слабых значений (по абсолютному значению ниже, чем 0,3). При этом из изученных пар показателей лишь три обнаружили коэффициент ассоциации с абсолютным значением, лежащем в диапазоне от 0,3 до 0,5:

• "давность травмы" – "ДДИ псевдоартрозной поверхности ЛВК" – зависимость положительная, высокодостоверная, свидетельствующая о том, что почти в половине случаев несращения ЛВК увеличение срока давности травмы коррелирует с высокой степенью ДДИ псевдоартрозной поверхности: фиброзированием либо остеосклерозом и оголением замыкающей костной пластинки;

• "интенсивность боли" – "остеонекрозы в ЛВК" – зависимость положительная, достоверная, свидетельствующая о том, что примерно в 1/3 случаев интенсивность болевого синдрома в области кистевого сустава коррелирует с размерами остеонекрозов в ЛВК, т.е. у пациентов болевой синдром высокой интенсивности сочетается с крупноочаговыми остеонекрозами спонгиозы;

• "выраженность контрактуры кистевого сустава" – "гипертрофия ворсинок синовиального слоя капсулы кистевого сустава" – зависимость положительная, с вероятностью ошибки параметра коэффициента ассоциации p<0,1, т.е. у 1/3 пациентов контрактура кистевого сустава высокой степени сочетается с выраженной гипертрофией ворсинок синовиального слоя капсулы.

ДИСКУССИЯ

Проведенное клинико-морфологическое исследование в целом подтвердило представления об участии патологии многих компонентов сустава в формировании комплекса изменений, которые в итоге приводят к ОАКС после переломов и несращений ЛВК [3, 14]. В первую очередь это дисциркуляторные изменения костной ткани ЛВК. Нарушения кровоснабжения, вероятно, возникают уже в первые часы после механической травмы и непосредственно вызваны разрывом или компрессией питающих сосудов костей запястья, учитывая их мелкие размеры и легкую травмируемость [2, 15]. Острая травма сосудов, прежде всего артерий, которые проникают в кость на поверхностях, не занятых суставным хрящом, вероятно, вызывает появление очагов острой ишемии в костном мозге и костной ткани. Окончательные размеры очагов ишемического остеомедуллярного некроза кости зависят от возможностей компенсации нарушения кровоснабжения из коллатеральных источников уже в первые часы после травмы. Поскольку потенциальные источники коллатерального кровоснабжения поврежденной кости вследствие травмы обычно также бывают травмированы, становится очевидным развитие ишемических остеомедуллярных некрозов ЛВК.

Каждый перелом ЛВК является индивидуальным в аспекте повреждения источников кровоснабжения кости после травмы суставной капсулы, межкостных связок запястья и т.п. Это косвенно подтверждается выявленной нами вариацией топографии и размеров остеомедуллярных некрозов, разным характером процесса организации очагов некроза и формированием различной структуры псевдартрозной поверхности. Особенности последней также обнаруживают значительную вариацию, которая заключается в формировании незрелой хрящевой ткани, нерегулярного фиброзного покрытия или полного оголения склерозированной замыкательной костной пластинки.

ДДИ суставных поверхностей ЛВК и других костей кистевого сустава являются отдаленным последствием травмы структур сустава, в том числе и переломов ЛВК, и рассматриваются как проявления позднего ОАКС [1, 8, 14]. В патогенезе ОАКС играют роль как нарушения био-

механики сустава, тесно связанные с несращением ЛВК после перелома, так и хронический воспалительный процесс в суставной капсуле [16, 17]. Нами на довольно большом морфологическом материале определены градации основных морфологических показателей в структурах сустава, в частности, соотношение частот встречаемости определенных градаций (табл. 2) и изучены корреляционные связи между ними и рядом клинических показателей: анамнестических, симптоматических и рентгенометрических, всесторонне характеризующих состояние кистевого сустава в посттравматическом периоде. Впрочем, как оказалось, многие клинические показатели не обнаруживают тесных и достоверных корреляционных связей с морфологическими показателями повреждения тканей ЛВК и суставной капсулы. Параметры коэффициента ассоциации, имеющие наибольшие абсолютные значения, установлены для пар "клиника – морфология" и представлены в таблице 3.

Трудности определения стадий SNAC по обычным рентгенограммам отмечают некоторые авторы [18]. Это не в полной мере соответствует выявленным у подобных пациентов патоморфологическим изменениям, соответствующим степени выраженности дистрофически-деструктивных изменений тканей кистевого сустава. Полученные в нашем исследовании данные о слабой и недостоверной корреляции между клинико-рентгенологическими и гистологическими признаками стадий артроза косвенно подтверждают трудности вынесения объективных оценок состояния тканей кистевого сустава при ОАКС.

В единичных исследованиях клинико-морфологических зависимостей в случае развития ОАКС определяли факторы риска и прогностические показатели развития дегенеративных изменений [19]. При этом для оценок состояния костной ткани ЛВК авторы использовали данные лишь рентгенологического метода. Наиболее тесная связь авторами была найдена между локализацией переломов в проксимальной трети ЛВК и нестабильностью отломков. Средние величины межкарпальных углов увеличивались по мере прогрессирования ДДИ, однако их параметры не обнаруживали достоверной корреляции с длительностью несращения, а также в случаях как леченных, так и не леченных переломов. Выявленные зависимости позволили авторам рекомендовать мероприятия по восстановлению карпальной стабильности путем хирургического вмешательства, которое соединяет отломки, для предупреждения развития ОАКС [20].

ЗАКЛЮЧЕНИЕ

1. Клиническая симптоматика посттравматических изменений ЛВК, вызванных несросшимся ее переломом, весьма разнообразна и для большинства показателей варьирует в широких пределах. Наиболее часто регистрируется болевой синдром большой интенсивности, высокая степень выраженности капсулита, контрактуры кистевого сустава, снижение индекса высоты кистевого сустава.

2. Патологические изменения в тканях кистевого сустава характеризуются разнообразием в качественно-количественном отношении, являются последствиями острого травматического нарушения кровоснабжения в ЛВК и суставной капсуле и проявляются в виде дистрофически-деструктивных, продуктивно-репаративных и воспалительных процессов.

3. Максимальные значения силы корреляционных связей (по коэффициенту ассоциации) выявлены в парах показателей "клиника – морфология":

• "давность травмы" – "ДДИ псевдоартрозной поверхности ЛВК" – зависимость положительная, высокодостоверная;

• "интенсивность боли" – "остеонекрозы в ЛВК" – зависимость положительная, достоверная;

• "выраженность контрактуры кистевого сустава" – "гипертрофия ворсинок синовиального слоя капсулы кистевого сустава" – зависимость положительная, с вероятностью ошибки параметра коэффициента ассоциации <0,1.

ЛИТЕРАТУРА

1. Allende B.T. Osteoarthritis of the wrist secondary to non-union of the scaphoid // Int. Orthop. 1988. Vol. 12, No 3. P. 201-211.
2. Buijze G.A. Scaphoid fractures: anatomy, diagnosis and treatment: PhD Thesis. Amsterdam: University of Amsterdam. Faculty of Medicine, 2012. 286 p.
3. Cone-beam computed tomography: a new low dose, high resolution imaging technique of the wrist, presentation of three cases with technique / J. De Cock, K. Mermuys, J. Goubau, S. van Petegem, B. Houthoofd, J.W. Casselman // Skeletal Radiol. 2012. Vol. 41, No 1. P. 93-96. doi: 10.1007/s00256-011-1198-z.
4. Long-term results of fracture of the scaphoid. A follow-up study of more than thirty years / H. Düppe, O. Johnell, G. Lundborg, M. Karlsson, I. Redlund-Johnell // J. Bone Joint Surg. 1994. Vol. 76, No 2. P. 249-252.
5. Acute fractures of the scaphoid / J.M. Haisman, R.S. Rohde, A.J. Weiland; American Academy of Orthopaedic Surgeons // J. Bone Joint Surg. Am. 2006. Vol. 88, No 12. P. 2750-2758.
6. Vascularized bone graft from the iliac crest for the treatment of nonunion of the proximal part of the scaphoid with an avascular fragment / M. Gabl, C. Reinhart, M. Lutz, G. Bodner, A. Rudisch, H. Hussl, S. Pechlaner // J. Bone Joint Surg. Am. 1999. Vol. 81, No 10. P. 1414-1428.
7. Treatment of scaphoid waist nonunions with an avascular proximal pole and carpal collapse. A comparison of two vascularized bone grafts / D.B. Jones Jr., H. Bürger, A.T. Bishop, A.Y. Shin // J. Bone Joint Surg. Am. 2008. Vol. 90, No 12. P. 2616-2625. doi: 10.2106/JBJS.G.01503.
8. Watson H.K., Ballet F.L. The SLAC wrist: scapholunate advanced collapse pattern of degenerative arthritis // J. Hand Surg. Am. 1984. Vol. 9, No 3. P. 358-365.
9. Hudak P.L., Amadio P.C., Bombardier C. Development of an upper extremity outcome measure: the DASH (disabilities of the arm, shoulder and hand). The Upper Extremity Collaborative Group (UECG) // Am. J. Ind. Med. 1996. Vol. 29, No 6. P. 602-608.
10. Traumatic instability of the wrist. Diagnosis, classification, and pathomechanics / R.L. Linscheid, J.H. Dobyns, J.W. Beabout, R.S. Bryan // J. Bone Joint Surg. Am. 1972. Vol. 54, No 8. P. 1612-1632.
11. Kinematics of the wrist. I. An experimental study of radial-ulnar deviation and flexion-extension / Y. Youm, R.Y. McMurthy, A.E. Flatt, T.E. Gillespie // J. Bone Joint Surg. Am. 1978. Vol. 60, No 4. P. 423-431.
12. Proximal row carpectomy vs four corner fusion for scapholunate (Slac) or scaphoid nonunion advanced collapse (Snac) wrists: a systematic review of outcomes / J.S. Mulford, L.J. Ceulemans, D. Nam, T.S. Axelrod // J. Hand Surg. Eur. Vol. 2009. Vol. 34, No 2. P. 256-263. doi: 10.1177/1753193408100954.
13. Mohr W. Arthrosis deformans. In: Spezielle pathologische Anatomie / Eds. W. Doerr, G. Seifert. Berlin, Heidelberg, New York, Tokyo: Springer-

Verlag, 1984. Bd. 18/I. S. 257-372.
14. Strauch R.J. Scapholunate advanced collapse and scaphoid nonunion advanced collapse arthritis – update on evaluation and treatment // J. Hand Surg. Am. 2011. Vol. 36, No 4. P. 729-735. doi: 10.1016/j.jhsa.2011.01.018.
15. Kozin S.H. Incidence, mechanism, and natural history of scaphoid fractures // Hand Clin. 2001. Vol. 17, No 4. P. 515-524.
16. Berdia S., Wolfe S.W. Effects of scaphoid fractures on the biomechanics of the wrist // Hand Clin. 2001. Vol. 17, No 4. P. 533-540.
17. Use of condition-specific patient-reported outcome measures in clinical trials among patients with wrist osteoarthritis: A systematic review / S.M. McPhail, K.S. Bagraith, M. Schippers, P.J. Wells, A. Hatton // Adv. Orthop. 2012. Vol. 2012, ID 273421. doi: 10.1155/2012/273421.
18. Reproducibility of radiographic classification of scapholunate advanced collapse (SLAC) and scaphoid nonunion advanced collapse (SNAC) wrist / K. Vishwanathan, A. Hearnden, S. Talwalkar, M. Hayton, S.R. Murali, I.A. Trail // J. Hand Surg. Eur. Vol. 2013. Vol. 38, No 7. P. 780-787. doi: 10.1177/1753193413484629.
19. Development of degenerative changes in the wrist with pseudarthrosis of the scaphoid bone / D. Mirić, M. Bumbasirević, C. Vucković, A. Lesić // Acta Chir. Iugosl. 2005. Vol. 52, No 2. P. 73-76.
20. Pillai A., Jain M. Management of clinical fractures of the scaphoid: results of an audit and literature review // Eur. J. Emerg. Med. 2005. Vol. 12, No 2. P. 47-51.

REFERENCES

1. Allende B.T. Osteoarthritis of the wrist secondary to non-union of the scaphoid. *Int. Orthop.*, 1988, vol. 12, no. 3, pp. 201-211.
2. Buijze G.A. Scaphoid fractures: Anatomy, Diagnosis and Treatment: PhD Thesis. Amsterdam: University of Amsterdam. Faculty of Medicine, 2013. 286 p.
3. De Cock J., Mermuys K., Goubau J., Van Petegem S., Houthoofd B., Casselman J.W. Cone-beam computed tomography: a new low dose, high resolution imaging technique of the wrist, presentation of three cases with technique. *Skeletal Radiol.*, 2012, vol. 41, no. 1, pp. 93-96. doi: 10.1007/s00256-011-1198-z.
4. Düppe H., Johnell O., Lundborg G., Karlsson M., Redlund-Johnell I. Long-term results of fracture of the scaphoid. A follow-up study of more than thirty years. *J. Bone Joint Surg.*, 1994, vol. 76, no. 2, pp. 249-252.
5. Haisman J.M., Rohde R.S., Weiland A.J.; American Academy of Orthopaedic Surgeons. Acute fractures of the scaphoid. *J. Bone Joint Surg. Am.*, 2006, vol. 88, no. 12, pp. 2750-2758.
6. Gabl M., Reinhart C., Lutz M., Bodner G., Rudisch A., Hussl H., Pechlaner S. Vascularized bone graft from the iliac crest for the treatment of nonunion of the proximal part of the scaphoid with an avascular fragment. *J. Bone Joint Surg. Am.*, 1999, vol. 81, no. 10, pp. 1414-1428.
7. Jones D.B. Jr., Bürger H., Bishop A.T., Shin A.Y. Treatment of scaphoid waist nonunions with an avascular proximal pole and carpal collapse. A comparison of two vascularized bone grafts. *J. Bone Joint Surg. Am.*, 2008, vol. 90, no. 12, pp. 2616-2625. doi: 10.2106/JBJS.G.01503.
8. Watson H.K., Ballet F.L. The SLAC wrist: scapholunate advanced collapse pattern of degenerative arthritis. *J. Hand Surg. Am.*, 1984, vol. 9, no 3, pp. 358-365.
9. Hudak P.L., Amadio P.C., Bombardier C. Development of an upper extremity outcome measure: the DASH (disabilities of the arm, shoulder and hand). The Upper Extremity Collaborative Group (UECG). *Am. J. Ind. Med.*, 1996, vol. 29, no. 6, pp. 602-608.
10. Linscheid R.L., Dobyns J.H., Beabout J.W., Bryan R.S. Traumatic instability of the wrist. Diagnosis, classification, and pathomechanics. *J. Bone Joint Surg. Am.*, 1972, vol. 54, no. 8, pp. 1612-1632.
11. Youm Y., McMurthy R.Y., Flatt A.E., Gillespie T.E. Kinematics of the wrist. I. An experimental study of radial-ulnar deviation and flexion-extension. *J. Bone Joint Surg. Am.*, 1978, vol. 60, no. 4, pp. 423-431.
12. Mulford J.S., Ceulemans L.J., Nam D., Axelrod T.S. Proximal row carpectomy vs four corner fusion for scapholunate (Slac) or scaphoid nonunion advanced collapse (Snac) wrists: a systematic review of outcomes. *J. Hand Surg. Eur. Vol.*, 2009, vol. 34, no. 2, pp. 256-263. doi: 10.1177/1753193408100954.
13. Mohr W. Arthrosis deformans. In: Doerr W., Seifert G., eds. Spezielle pathologische Anatomie. Berlin, Heidelberg, Hamburg, New York, Tokyo, Springer-Verlag, 1984, vol. 18/I, pp. 257-372.
14. Strauch R.J. Scapholunate advanced collapse and scaphoid nonunion advanced collapse arthritis – update on evaluation and treatment. *J. Hand Surg. Am.*, 2011, vol. 36, no. 4, pp. 729-735. doi: 10.1016/j.jhsa.2011.01.018.
15. Kozin S.H. Incidence, mechanism, and natural history of scaphoid fractures. *Hand Clin.*, 2001, vol. 17, no. 4, pp. 515-524.
16. Berdia S., Wolfe S.W. Effects of scaphoid fractures on the biomechanics of the wrist. *Hand Clin.*, 2001, vol. 17, no. 4, pp. 533-540.
17. McPhail S.M., Bagraith K.S., Schippers M., Wells P.J., Hatton A. Use of condition-specific patient-reported outcome measures in clinical trials among patients with wrist osteoarthritis: A systematic review. *Adv. Orthop.*, 2012, vol. 2012, ID 273421. doi: 10.1155/2012/273421.
18. Vishwanathan K., Hearnden A., Talwalkar S., Hayton M., Murali S.R., Trail I.A. Reproducibility of radiographic classification of scapholunate advanced collapse (SLAC) and scaphoid nonunion advanced collapse (SNAC) wrist. *J. Hand Surg. Eur. Vol.*, 2013, vol. 38, no. 7, pp. 780-787. doi: 10.1177/1753193413484629.
19. Mirić D., Bumbasirević M., Vucković C., Lesić A. Development of degenerative changes in the wrist with pseudarthrosis of the scaphoid bone. *Acta Chir. Iugosl.*, 2005, vol. 52, no. 2, pp. 73-76.
20. Pillai A., Jain M. Management of clinical fractures of the scaphoid: results of an audit and literature review. *Eur. J. Emerg. Med.*, 2005, vol. 12, no. 2, pp. 47-51.

Рукопись поступила 03.10.2016

Сведения об авторах:

1. Григоровский Валерий Владимирович – ГУ "Институт травматологии и ортопедии НАМН Украины", главный научный сотрудник отдела патоморфологии, д. м. н., профессор, врач-патологоанатом высшей категории
2. Страфун Сергей Семенович – ГУ "Институт травматологии и ортопедии НАМН Украины", руководитель отделения патологии верхней конечности и микрохирургии кисти, д. м. н., профессор, заслуженный деятель науки и техники Украины
3. Тимошенко Сергей Викторович – ГУ "Институт травматологии и ортопедии НАМН Украины", старший научный сотрудник отделения патологии верхней конечности и микрохирургии кисти, к. м. н.

Information about the authors:

1. Valerii V. Grigorovskii, M.D., Ph.D., Professor, SI Institute of Traumatology and Orthopaedics of NAMS of Ukraine, Kiev, Ukraine, Department of Pathomorphology
2. Sergei S. Strafun, M.D., Ph.D., Professor, SI Institute of Traumatology and Orthopaedics of NAMS of Ukraine, Kiev, Ukraine, Head of the Department of Upper Limb Pathology and Hand Microsurgery
3. Sergei V. Timoshenko, M.D., Ph.D., SI Institute of Traumatology and Orthopaedics of NAMS of Ukraine, Kiev, Ukraine, Department of Upper Limb Pathology and Hand Microsurgery