

初回寛解から8年後に再発した精巣原発悪性リンパ腫

長洲 一, 和田 秀穂, 近藤 敏範, 大森公之助, 徳永 博俊,
末盛晋一郎, 中西 秀和, 伊藤 満*, 定平 吉都**, 杉原 尚

症例は73歳男性。1995年に左無痛性陰嚢腫大が出現し左精巣腫瘍を認めた。左精巣摘出後の病理組織はびまん性大細胞型B細胞性リンパ腫(DLBCL)であり、精巣原発悪性リンパ腫(PTL)と診断した。化学療法(THP-COP)6コースと抗腫瘍剤の髄腔内投与、および対側精巣に放射線照射(30Gy)を施行し完全寛解を得た。初診から8年後の2003年7月に右側無痛性陰嚢腫大と鼻閉感が出現。右精巣摘出術を行い、DLBCLと診断した。Rituximab併用化学療法(Biweekly THP-COP)を施行後、第2完全寛解を得て、現在寛解継続中である。PTLは、再発や転移をきたしやすいため節外性悪性リンパ腫の中でも予後不良な一群とされている。本症例は予防的に対側精巣に対して放射線照射を行ったにもかかわらず、8年後に同部位に再発した。PTLは長期寛解後の症例にも再発することがあるため、長期間に渡る注意深い経過観察が必要である。(平成17年3月24日受理)

Primary Testicular Lymphoma Diagnosed as Recurrence Eight Years After Initial Complete Remission

Hajime NAGASU, Hideho WADA, Toshinori KONDO, Konosuke OHMORI,
Hirotoshi TOKUNAGA, Shinichiro SUEMORI, Hidekazu NAKANISHI,
Mitsuru ITOH*, Yoshito SADAHIRA** and Takashi SUGIHARA

The patient was a 73-year-old man, who experienced left-sided painless scrotal swelling in 1995. Upon examination, a tumor was confirmed in the left testis. After a left orchiectomy, a histopathological examination revealed a diffuse large B cell lymphoma (DLBCL), and a diagnosis of primary testicular lymphoma (PTL) was made. He received six courses of chemotherapy (THP-COP), intrathecal administration of anticancer drugs, and radiotherapy (30Gy) to the contralateral testis, resulting in the achievement of complete remission. In July 2003 (eight years after the first hospital visit), right-sided painless scrotal swelling and nasal obstruction developed. A right orchiectomy was performed, and a diagnosis of DLBCL was made. After chemotherapy (biweekly THP-COP) combined with rituximab, a second complete remission was achieved, which has been maintained until now. Because PTL is liable to recur or metastasize, it is classified as a malignant extranodal lymphoma with a poor prognosis. This patient experienced recurrence at the same site after eight years, despite prophylactic radiotherapy to the

川崎医科大学 血液内科
〒701-0192 倉敷市松島577
e-mail address : zajiten@med.kawasaki-m.ac.jp

* 同 検査診断学
** 同 病理学

Division of Hematology, Department of Medicine, Kawasaki
Medical School : 577 Matsushima, Kurashiki, Okayama,
701-0192 Japan
Department of Clinical Pathology
Department of Pathology

contralateral testis. Since PTL may recur even after long-term remission, prolonged careful follow-up is needed. (Accepted on March 24, 2005) *Kawasaki Igakkaishi* 30(3・4):189-193, 2004

Key Words ① Testicular lymphoma ② Diffuse large B-cell lymphoma
③ Prophylactic radiotherapy

緒 言

精巣原発悪性リンパ腫 (Primary testicular lymphoma: 以下 PTL) は、限局期の症例においても転移や再発を来す事が多く、節外性悪性リンパ腫の中でも予後不良な一群とされている¹⁾。今回我々は左側精巣に発症した PTL の初回治療において、全身化学療法と抗腫瘍剤髄腔内投与および対側精巣に対する放射線照射を行ったにもかかわらず、初回寛解から 8 年後に対側睾丸及び鼻腔に再発した症例を経験したので、文献的考察を加えて報告する。

症 例

患 者: 73歳, 男性

主 訴: 鼻閉感, 右陰嚢腫大

家族歴: 特記事項なし。

現病歴: 1995年4月頃, 左陰嚢無痛性腫大が出現。左高位精巣摘出術の結果, 非ホジキンリンパ腫 (non-Hodgkin's lymphoma; 以下 NHL), びまん性大細胞型 B 細胞性リンパ腫 (diffuse large B-cell lymphoma; 以下 DLBCL) と診断した。全身精査の結果, 左精巣以外の部位に病変は認められず, 末梢血および生化学検査にも異常は認められなかった。PTL の臨床病期 I E A 期, 国際予後指標 (International Prognostic Index; 以下 IPI) low risk group と診断した後, THP-COP (pirarubicin, cyclophosphamide, vincristine, prednisolone) 療法 6 コースと抗腫瘍剤の髄腔内投与および対側精巣に対して放射線照射 (30Gy) を施行した。完全寛解の状態です。その後近医の外来にて経過観察中であった。初発から 8 年後の 2003年7月頃から鼻閉感と右

陰嚢腫大が出現したため, 当院で鼻腔内腫瘍生検と右高位精巣摘出術を施行。その結果, いずれの組織も NHL と診断されたため, 同年8月精査治療目的で当科へ入院となった。

入院時現症: 身長 154 cm, 体重 52.2 kg, 脈拍 72 /min, 体温 36.7度, 血圧 122/84 mmHg。眼球結膜に黄疸なく, 眼瞼結膜に貧血を認めなかった。表在リンパ節は触知しなかった。胸腹部に異常所見なく, 両側精巣は摘出後の状態であった。

入院時検査所見: 病理組織学検査では, 大型で N/C 比の高い核小体明瞭なリンパ球様の腫瘍細胞がびまん性に増殖しており (Fig. 1), 免疫染色では CD20, CD79a 陽性, CD3, CD45RO, CD56 陰性であった。これらは DLBCL に一致する所見であり, 8 年前の組織像と同様であった。

血液検査所見では末梢血検査に異常を認めなかったが, 生化学・血清検査では LDH 365 IU/l, 可溶性 IL-2 レセプター-2, 100 U/ml, TK 活性 110 U/l と高値であった (Table 1)。腹部造影 CT 検査では, 全周性の胃壁の肥厚と腹腔内リンパ節腫大および臍頭部腫大を認めた。また, 骨髓塗抹標本では, 有核細胞中 7.8% にリンパ腫細胞の浸潤を認め, 染色体分析の結果, 右精巣のものと同じの複雑な染色体異常 (47, XY, del(6)(q11), +7, add(9)(q13), del(20)(q1?), add(21)(q22)) を認めた。

臨床経過: NHL (DLBCL), 臨床病期 IV A 期, IPI は high risk group と診断した。R-THP-COP (rituximab, pirarubicin, cyclophosphamide, vincristine, prednisolone) 療法を計 6 コース行い, 第 2 完全寛解となり, 2005年3月現在寛解継続中である。

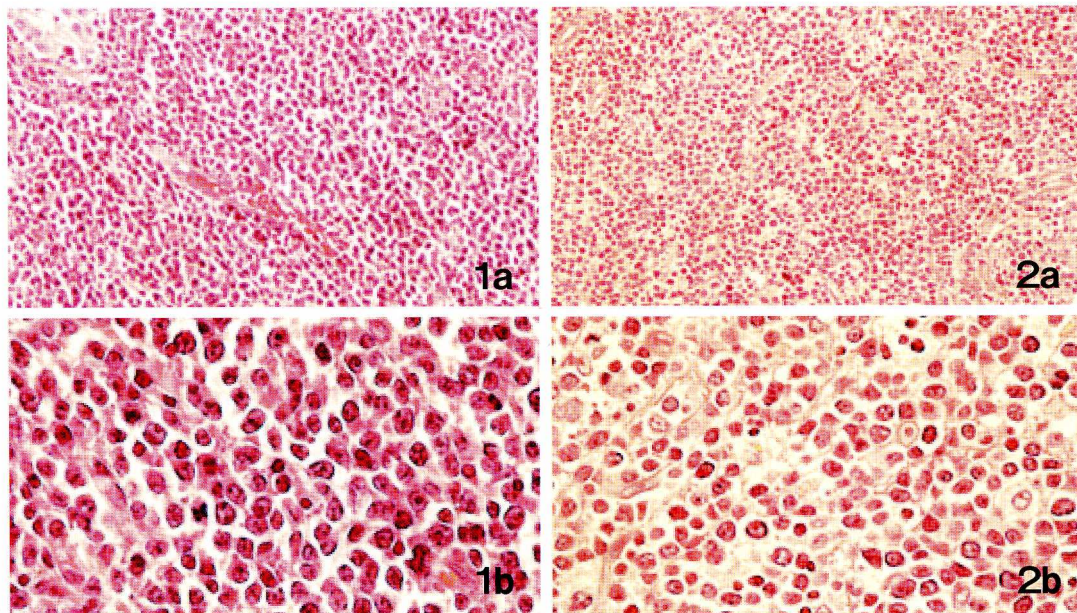


Fig. 1. Histopathologic features of testicular tumor. The cell are diffusely proliferated and almost all consist of large cells with high N/C.

1a ; left testis (1995, JUN), original magnification, ×40.

1b ; left testis (1995, JUN), original magnification, ×132.

2a ; right testis (2003, AUG), original magnification, ×40.

2b ; right testis (2003, AUG), original magnification, ×132.

Table 1. Clinical and Laboratory Findings

	1995,JUN	2003,AUG
Clinical stage	I EA	IVB
IPI*	Low	High
LDH (IU/l)	168	365
sIL-2 receptor (U/ml)	277	2,100
TK (U/l)**	3.8	110
β_2-microglobulin (μg/ml)	1.5	1.7

*IPI, International Prognostic Index

**TK (U/l), Thymidine kinase

考 察

今回我々は、初回寛解から8年後に再びDLBCLを発症したPTLの一例を経験した。

8年という長期寛解後の発症が同一クローンによる再発なのか、もしくは別のクローンであるかは、細胞遺伝学的にさらに詳細な検討が加えられるべきところであるが、病理組織学的には、8年前のDLBCLと同様の所見であったことや、発生部位が対側精巣や鼻腔といった節外臓

器を中心としていたことがPTLの特徴と一致しており、PTLの再発である可能性が高いと判断した。

PTLは、その多くがNHLで、PTLの68%は組織学的にDLBCLである¹⁾。全精巣腫瘍の約1~9%と比較的稀な疾患であるが²⁾、高齢者ではその頻度は高く、60歳以上の精巣腫瘍患者の45%とも報告されている¹⁾。精巣という比較的気付きやすい部位であるため、一般的に臨床病期I~II期の限局期の症例が多く¹⁾、IPIもlow risk groupのことが多い。しかしその予後は不良であり、5年生存率は30%以下とされており、臨床病期I期の症例でも平均生存期間は6.1年と報告されている¹⁾。その理由の一つとして、PTLは限局期症例でも他臓器浸潤や再発をきたしやすいことがあげられる。浸潤再発部位としては、対側精巣や中枢神経系、ワルダイエル輪などが多いとされている。1970年から1990年におけるFonsecaらの報告³⁾によると、PTLの62例中41例(66%)に再発を認め

ており、その内訳は、中枢神経系が13例(32%)、対側精巣が8例(20%)などとなっている。Zietmenら⁴⁾は臨床病期I期のPTLに対して、精巣摘出術後にCHOP療法を中心とした化学療法を施行した群と非施行群とでその予後を比較している。その結果5年生存率は施行群75%、非施行群50%であり、術後化学療法追加の有用性を報告している。

これらの報告からPTLにおいては、限局期の症例に対しても精巣摘出後にCHOP療法を中心とした化学療法を行うことが推奨されている^{3),4)}。当科では1995年以降の限局性PTL症例に対して、再発予防の観点から、化学療法に加えて抗腫瘍剤の髄腔内投与および対側精巣に対する放射線照射を行い、7例中6例に、長期無病生存を認め報告している⁵⁾。再発した1例は再発予防治療を施行したにもかかわらず6年後に中枢神経系に再発した症例である⁶⁾。今回報告した症例も同様の治療を行ったのち、8年という長期寛解後に対側精巣を含めた全身性の再発をきたした。Viscoらの報告では、中枢神経系への再発は治療開始から2~48ヶ月(中央値21ヶ月)であるのに対し対側精巣への再発は、その期間が4~127ヶ月(中央値45ヶ月)と長く、PTLの予後曲線が10年過ぎてもなおプラトーにならない理由の一つとして考えられている⁷⁾。

対側精巣への再発については中西ら⁸⁾も、同様に8年後に再発したPTLを報告しているが、初診時において健側精巣への予防的放射線照射を施行していない症例であった。前述したZuccaら²⁾の報告では、予防的健側精巣への放射線照射を行うことで明らかな再発率の低下($p=0.0011$)を得られることが示されている。本症例は初診時に健側精巣を含む陰嚢に2.0Gy/fractionを15日間、合計30Gyの線量を照射した。PTLに対する放射線療法の実際については、多施設共同後方視的研究によると、予防的照射は平均1.8Gy/fraction(1.5~2.5Gy/fraction)、平均26日間(12~42日)で合計線量は平均31.0Gy(22.0~44.0Gy)であったと報告している⁹⁾。

よって現時点では、本例の照射線量が量的に不足していたから再発したと考える根拠はない。しかしながら健側精巣に予防照射した症例でも再発する例が少なからず存在していることから、放射線療法について、照射量や照射野を含め再検討する余地はあると思われる。

最近になり、対側精巣及び中枢神経系への再発予防だけでは、他の節外臓器(たとえば肺、骨髄)への再発が予防できず無病生存率は必ずしも満足すべきものではないとの報告がある¹⁰⁾。PTLの多くの症例が、腫瘍細胞がCD20陽性である事から、本例の再発時に用いた抗CD20 monoclonal抗体(rituximab)を、初診時から組み入れた治療も考慮すべき治療方針の一つと考えられる。

PTLは高齢者に多い疾患であり造血幹細胞移植の適応は限られている。今後は多施設でのランダム化比較試験によって、治療プロトコルの早期確立が望まれる。

結 語

8年という長期寛解後に、全身性に再発をきたしたPTLの一例を経験した。PTLは他臓器浸潤や再発をきたしやすく、その予後の改善には化学療法および放射線療法が重要な因子である。しかしながら、それらの治療を施行し、長期寛解を得た症例の中にも再発をきたす例があることから、長期間に渡る注意深い経過観察が必要である。

謝 辞

稿を終えるにあたり、本例の右高位精巣摘出術を施行していただいた川崎医科大学泌尿器科 藤澤正人教授、武中 篤講師、藤岡 一講師、石村武志先生に深謝致します。

参 考 文 献

- 1) Shahab N, Doll DC : Testicular lymphoma. *Semin Oncol* 26 : 259 - 269, 1999
- 2) Zucca E, Conconi A, Mughal TI, Sarris AH, Seymour JF, Vitolo U, Klasa R, Ozsahin M, Mead GM, Gianni MA, Cortelazzo S, Ferreri AJ, Ambrosetti A, Martelli M, Thieblemont C, Moreno HG, Pinotti G, Martinelli G, Mozzana R, Grisanti S, Provencio M, Balzarotti M, Laveder F, Oltean G, Callea V, Roy P, Cavalli F, Gospodarowicz MK ; International Extranodal Lymphoma Study Group : Patterns of outcome and prognostic factors in primary large-cell lymphoma of the testis in a survey by the international extranodal lymphoma study group. *J Clin Oncol* 21 : 20 - 27, 2003
- 3) Fonseca R, Habermann TM, Colgan JP, O'Neill BP, White WL, Witzig TE, Egan KS, Martenson JA, Burgart LJ, Inwards DJ : Testicular lymphoma is associated with a high incidence of extranodal recurrence. *Cancer* 88 : 154 - 161, 2000
- 4) Zietman AL, Coen JJ, Ferry JA, Scully RE, Kaufman DS, McGovern FG : The management and outcome of stage I AE non-Hodgkin's lymphoma of the testis. *J Urol* 155 : 943 - 946, 1996
- 5) 近藤敏範, 和田秀穂, 矢田健一郎, 三上 誠, 辻岡貴之, 末盛晋一郎, 末次慶收, 中西秀和, 大槻剛巳, 山田 治, 八幡義人, 森岡政明, 田中啓幹, 定平吉都, 杉原 尚 : Stage I, II 精巣原発悪性リンパ腫 7 例の臨床的検討. *臨床血液* 43 : 473 - 476, 2002
- 6) 辻岡貴之, 和田秀穂, 矢田健一郎, 末盛晋一郎, 山田 治, 杉原 尚, 定平吉都 : 初回寛解から6年後に中枢神経系へ再発した精巣原発悪性リンパ腫の1例. *日本内科学会雑誌* 91 : 1873 - 1875, 2002
- 7) Visco C, Medeiros LJ, Mesina OM, Rodriguez MA, Hagemester FB, McLaughlin P, Romaguera JE, Cabanillas F, Sarris AH : Non-Hodgkin's lymphoma affecting the testis : Is it curable with doxorubicin-based therapy ? *Clin Lymphoma* 2 : 40 - 46, 2001
- 8) 中西公司, 近藤 俊, 森口英男, 矢野雅隆, 本田幹彦, 古賀文隆, 北原聡史, 吉田謙一郎 : 初回治療より8年後に再発した精巣悪性リンパ腫の1例. *西日本泌尿器科* 62 : 315 - 317, 2000
- 9) Zouhair A, Weber D, Belkacemi Y, Ketterer N, Dietrich PY, Villa S, Scandolaro L, Bieri S, Studer G, Delacretaz F, Girardet C, Mirimanoff RO, Ozsahin M ; Rare Cancer Network : Outcome and patterns of failure in testicular lymphoma : A multicenter rare cancer network study. *Int J Radiat Oncol Biol Phys* 52 : 652 - 656, 2002
- 10) Avilés A, Neri N, Huerta-Guzmán J, Pérez F, Fernández R : Testicular lymphoma : organ-specific treatment did not improve outcome. *Oncology* 67 : 211 - 214, 2004