

水上バイク事故による顔面多発骨骨折の1例

篠山 美香, 江藤 久志*, 山本 真弓**, 森口 隆彦

ここ数年, プレジャーボート等の小型特殊船舶のなかでも水上バイクの数は増加し続けており, 今後もこの傾向は続く予測される. それに対応して事故者数も増加し, 安全性の早急な確立が課題となっている. 今回私達は, 水上バイク操縦中モーターボートと衝突し顔面多発骨骨折を生じた症例を経験した. 水上バイクの操縦は, 車の運転と同様, 安易な計画や無茶な操作により, 大惨事を引き起こしかねない. 過去の報告を検討するとともに, 今後の海洋レジャーに対する教訓として意味深い1症例と考え報告した.

(平成15年12月26日受理)

A Case of Facial Fractures Caused by a Jet Ski Accident

Mika SHINOYAMA, Hisashi ETOH, Mayumi YAMAMOTO, Takahiko MORIGUCHI

During the last several years, the number of jet skis among small size special vessels, such as pleasure boats, has tended to increase, and this tendency is predicted to continue. As a result, the number of personal accidents has also increased, and with it, immediate concern has grown regarding the safety of these vessels. We had a patient who was involved in a motorboat collision with a jet ski which resulted in numerous facial fractures. As with the riding of motorcycles, driving of jet skis may lead to major accidents. This report is one that is particularly significant in consideration of prior reports, and should also be regarded as a precept for marine sport incidents.

(Accepted on December 26, 2003) *Kawasaki Igakkaishi* 29 (4) : 293-298, 2003

Key Words ① Jet skis ② Facial fractures ③ Safety

はじめに

近年, 海洋性レクリエーション指向の高まりのなかで, 水上バイクを含むプレジャーボートの人気は増加の一途にある. それに伴い事故の報

道を多く見うけるようになってきた^{1)~3)}. 今回, 私達は水上バイク操縦中の事故による顔面骨骨折に対して観血的骨整復術, 顎間固定術を施行した症例を経験した. これを期に海洋性レクリエーションの安全性を検討したので若干の文献的考察を加えて報告する.

川崎医科大学 形成外科・美容外科
〒701-0192 倉敷市松島577

* 国立福山病院 形成外科
〒720-8520 広島県福山市沖野上町4-14-17

** 川崎医科大学附属川崎病院 形成外科
〒700-8505 岡山市中山下2-1-80
e-mail address : prs@med.kawasaki-m.ac.jp

Department of Plastic, Reconstructive and Aesthetic Surgery,
Kawasaki Medical School : 577 Matsushima, Kurashiki,
Okayama, 701-0192 Japan

Department of Plastic and Reconstructive Surgery, National
Fukuyama Hospital : 4-14-17 Okinogamicho, Fukuyama,
Hiroshima, 720-8520 Japan

Department of Plastic and Reconstructive Surgery, Kawasaki
Hospital, Kawasaki Medical School : 2-1-80 Nakasange,
Okayama, 700-8505 Japan

症例

患者：27歳，男性。

主訴：顔の変形，顔面の傷

既往歴：特記すべきことなし。

家族歴：特記すべきことなし。

現病歴：2000年6月25日，水上バイク操縦中モーターボートと衝突し顔面多発骨折，顔面挫滅創および意識障害があり近医へ救急搬送された後，国立福山病院脳神経外科に紹介転院となった。搬入時，意識清明，頭部CTでも明らかな頭蓋内病変はなかったが，健忘があるため同科に入院となった。保存的に経過観察の後，脳神経外科的には問題なく，6月28日国立福山病院形成外科転科となった。

入院時現症：血圧121/71 mmHg，脈拍99/min，右眉毛下縁から右上眼瞼，鼻部にかけての挫滅創 (Fig. 1-a)，開口障害，咬合異常，

右眼球下転制限，右眼の見えにくさ，右瞳孔散大を認めた。その他の神経学的所見に異常は認められなかった。顔面正面 X-P，頭部 CT および 3D-CT で LeFort-I 型-II 型-III 型の合併型骨折 (Fig. 1-b, c) を認めた。

入院時血液検査：RBC $398 \times 10^4 / \mu\text{l}$ Hb13.4g/dl Ht37.9% Plt $28.2 \times 10^4 / \mu\text{l}$ と出血によると思われる軽度の貧血を認め，血液生化学検査では AST929IU/l ALT472IU/l LDH1200IU/l γ -GT89IU/l と肝機能障害を認める以外は明らかな異常所見は認められなかった。

治療経過：転院後，挫滅創に対して創処置を行なった。受傷翌日，貧血は RBC $369 \times 10^4 / \mu\text{l}$ Hb12.1g/dl Ht33.8% Plt $19.3 \times 10^4 / \mu\text{l}$ と進み，WBC $17.7 \times 10^3 / \mu\text{l}$ CRP4.5 mg/dl と感染を認めた。血液生化学検査は全て正常であった。受傷10日後，両側下眼瞼縁切開，眉毛外側切開，

および口腔前庭切開からアプローチし (Fig. 2)，骨折部整復後チタンミニプレートで固定した。加えて，顎間固定を行ない，さらにアーチバーから側頭骨へのサスペンションを行い (Fig. 3-a)，また，鼻骨外固定も施行した。術後4週で顎間固定を解除し，あわせてサスペンションを除去した。術後6日目より右眉毛外側の縫合線部から MRSA による排膿を認めたが，洗浄，消毒を繰り返し治療した (Fig. 4)。9月8日に退院し，外来で経過観察した。退院後より右上眼瞼の癒痕拘縮が出現し兔眼となった (Fig. 3-b)。癒痕周囲の軟部組織が柔らかなのを待って，2001年1月30日に右上眼瞼の癒痕拘縮に対し拘縮形成術を施行した。術後半年を経過し，再拘縮を認めず経過良好である。

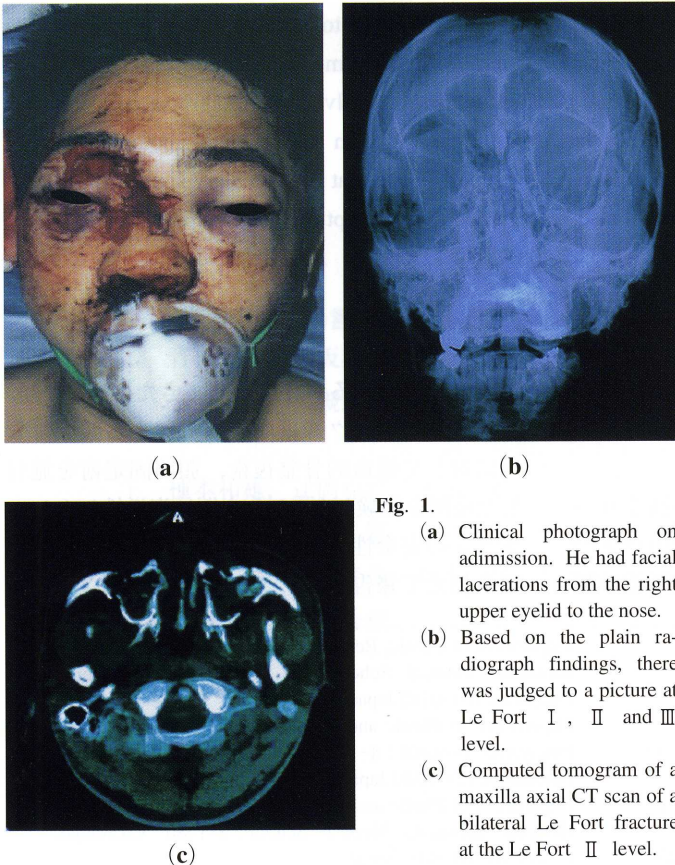
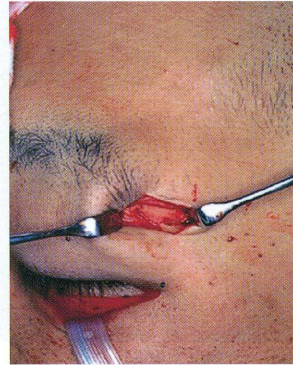

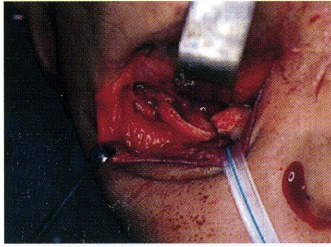
Fig. 1.

- (a) Clinical photograph on admission. He had facial lacerations from the right upper eyelid to the nose.
- (b) Based on the plain radiograph findings, there was judged to a picture at Le Fort I, II and III level.
- (c) Computed tomogram of a maxilla axial CT scan of a bilateral Le Fort fracture at the Le Fort II level.

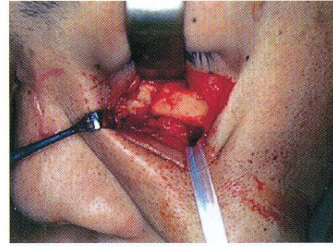
Fig. 2. These photographs show some fractured areas during surgery.
 (a) Lt. zygomatic bone
 (b) Rt. lower wall of the orbita
 (c) Lt. lower wall of the orbita
 (d) Rt. maxilla
 (e) Lt. maxilla



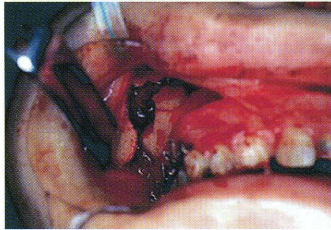
(a)



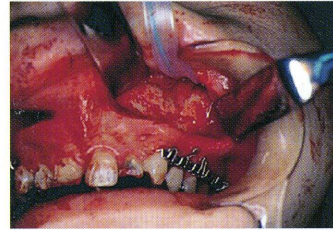
(b)



(c)



(d)



(e)

考 察

水上バイクは、今から十数年前に考案，設計されその原型が確立されたとされている。米国では1974年に Kawasaki Motor Corporation によって紹介されて以来，操作が簡単でスピードがあり，巧みな動きが出来るなどの理由で非常に人気の高い乗り物で^{4)~6)}，その愛好者は15歳から44歳の若い男性に多いと報告されている^{7)~8)}。

現在，その定義は，①全長は16フィート以下，②エンジンは船内機であること，③推進機はウォータージェットポンプであること，④操縦は立ったり，座ったり，膝をついたりして行う

ものであること。⑤横転を繰り返しても航走が可能であるという項目をすべて満たす動力船を言うものとし，英語では Personal Watercraft と表示され，PW と略称する。

米国より少し遅れて日本でも数年前よりパーソナル・ウォータークラフト（以下：PW と略す）の人氣が高まってきた。それに伴って，PW による事故も増加し，そのため全国の水上バイク製造および販売業者が，1990年2月PW安全協会を設立し安全指導やパトロールなどを行うようになった⁹⁾。しかし，海上保安庁による報告では，過去10年間の統計で，事故者数は平成12年で年間14人と減少しているものの平成4年度から11年度までは増加の一途をたどって

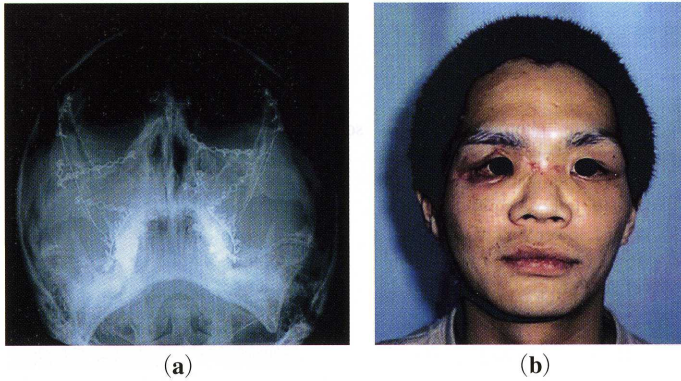


Fig. 3. (a) Postoperative plain radiograph showing a Waters view. The fractured areas were reduced and fixed with a plate and screw. (b) This is a clinical photograph after post six months. The scar constructure of right eyelid remained.

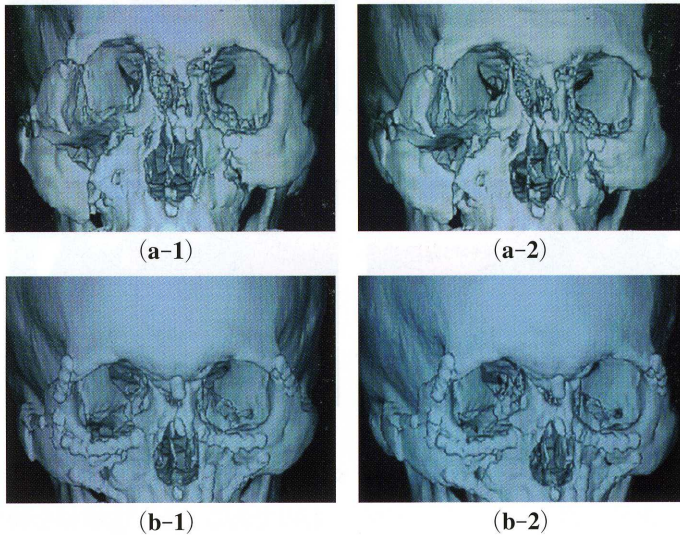


Fig. 4. Stereoscopic 3Dimension Computed tomogram : (a-1) and (a-2)-preoperate, (b-1) and (b-2)-postoperate

おり平成11年度では33人であった。事故形態は、転落、転倒が59%と最も多く、次いで衝突14%、病気、負傷、心臓麻痺が13%であった。また、事故原因は、知識、技能の不足が44%と最も多く、不注意23%、無謀行為13%、他者の過失11%となっていた。PW外傷のみの死亡者数についての統計は記載されていなかった。さらに救命胴衣着用の有無と死亡率については、着用の方が非着用に比べて圧倒的に死亡率が低いことが明らかとなっている^{1)~3)}。このため平成14年

度に救命胴衣の着用が義務づけられるようになり、平成15年6月1日から以下のように制定された。小型船舶安全規則によると、特殊小型船舶には、最大搭載人員と同数の小型船舶用救命胴衣を備え付けなければならない、また、小児を搭載する特殊小型船舶には、適当と認める種類および数の小児用の小型船舶用救命胴衣を備え付けなければならないと記されている。また、船舶職員及び小型船舶操縦者法では、子供には救命胴衣を着用させるよう船長に義務づけてい

る¹⁰⁾。同日施行となった省令で関連のあるものに、遊泳者などの付近で航行するなどの危険な操縦の禁止があるが、1989年に Vernberg らが論じているように遊泳者の領域とジェットスキー走行領域を分けてしまう方が望ましいのではないかと考える¹¹⁾。

外傷部位別、疾患別統計では、受傷部位は下肢が34.4%と最も多く、次いで頭部の29.1%、下部体幹12.5%、上部体幹11.7%であった。外傷としては、裂傷が最も多く30.8%、次いで打撲25.4%、捻挫18.7%、骨折12.4%の順であった¹²⁾。また、形成外科領域でよく遭遇するPWによる顎顔面の骨折は、頭蓋（前頭骨以外）10.8%、頰骨、上顎骨骨折、下顎骨骨折、Le Fort II型そして眼窩骨折の5.4%が続き、前頭骨骨折、Le Fort III型骨折そして鼻骨骨折が2.7%であったと報告されている¹³⁾。1996年8月から2001年1月までの Adams Cowley Shock Trauma Center で扱ったPW外傷の受傷原因と部位の関係では、外傷の最も多い頭部については衝突や転落、次に多い脊髄は、ハンドルや Axial load によると報告されている¹⁴⁾。このように受傷部位や受傷形態による頻度の差こそあれ、全身のあらゆる部位に外傷の危険性があることがわかる。PW を楽しく安全に使用するには、PW 自体の改善もあるが、加えて安全性の早急な確立が必要になってくる。なかでも最も重要で効果の高いものは予防である。その対策には、使用者に水上交通の特性すなわち船舶の浮遊性、船舶の孤立性、潮流風雨波浪霧の影響、道路がない、位置確認が容易でない、様々な水域利用者が存在するなど陸上との違いを理解させる必要がある。それに加えて、海上交通安全法の遵守、安全教育（禁酒、薬物

等の使用の禁止含む）、知識の徹底、をはかる必要がある^{15)~16)}。また、救命胴衣、ヘルメットやマウスガード等のプロテクターの使用で身体を防護し、スピードの制限、往復の走行コースの分割など総合的な海上の交通安全対策が必要であると考えられる。私達が経験した症例では、若い男性で救命胴衣は着用していたものの他のプロテクターは装着していなかった。もし着用していればもっと軽傷ですんだかも知れない。

PW 外傷は、陸上交通で言う自動二輪外傷に似ており環境条件は違うものの全身にわたる外傷である。幸い私達の症例は顔面のみであったが、症例によっては、頭蓋内や腹腔内臓器の損傷⁴⁾、後方へ転落しジェット流により直腸^{17)~18)}や陰^{19)~20)}に鈍的外傷を受けたという報告もあり、重症や致命傷になることも多い。今後もPWの人気の上昇するにつれ、事故も多くなると予測され外傷を未然に防ぐためにも特に予防の徹底をはかることが大切と考えられる。

結 語

水上バイク事故による顔面多発骨骨折（LeFort-I型-II型-III型）症例を経験した。陸上での交通の事故と同様、全身にわたる損傷の可能性が高く、プロテクターの装備や安全教育、知識の徹底をはかるなどが今後の課題である。さらに診察に際して、当たり前のことではあるが、初診時には全身にわたる十分な診察を行い治療にあたることが重要と考えられる。

なお本論文の一部は第42回日本形成外科学会中国・四国支部学術集会（於：松江市）において口頭発表した。

参 考 文 献

- 1) 海上保安庁警備救難部航行安全課救難課：平成12年における船舶海難と人身事故の発生と救助の状況。2001。
- 2) 海上保安庁警備救難部航行安全課救難課：平成13年における船舶海難と人身事故の発生と救助の状況。2002。
- 3) 海上保安庁警備救難部航行安全課救難課：平成14年における船舶海難と人身事故の発生と救助の状況。2003。
- 4) David VS, Orlando CK, Mark GM, Enrique G, Patricia MB, Jeffrey SA, Danny S, Zenobrio A : Personal watercraft

- crash injuries : an emerging problem. *J Trauma* 44 : 198 - 201, 1998
- 5) David PP, Harry AK, John TI, Richard PB : Rectal injury caused by a personal watercraft accident. *Dis Colon Rectum* 42 : 959 - 960, 1999
 - 6) Mark WW, Michael LC : The underestimated impact of personal watercraft injuries. *Am Surg* 65 : 865 - 869, 1999
 - 7) Browne ML, Lewis-Michl EL, Stark AD : Watercraft-related drownings among New York State residents, 1998 - 1994. *Public Health Res* 118 : 459 - 463, 2003
 - 8) Browne ML, Lewis-Michl EL, Stark AD : Unintentional drownings among New York State residents, 1998 - 1994. *Public Health Res* 118 : 448 - 458, 2003
 - 9) 土肥由夫 : いまからはじめる水上バイク. 蛇社. 2000, pp 130 - 132
 - 10) 独立行政法人国立印刷局 : 官報 第3617号 国土交通省令第72号. 2003, pp 2-3
 - 11) Vernberg D, Fine EG, Jagger J : Personal watercraft injuries 261 : 1883, 1989
 - 12) Christine MB, Judith M. Conn, MS, MBA, Joseph LA : Personal watercraft-related injuries. *JAMA* 278 : 663 - 665, 1997
 - 13) Jose IG, Chad AP, Matthew JJ, Steven RM, David VS, Orlando CK, Seth RT : Pattern of maxillofacial injuries in powered watercraft collisions. *Plast Reconstr Surg* 104 : 922 - 927, 1999
 - 14) Haan JM, Kramer ME, Scalea TM : Pattern of injury from personal watercraft. *Am Surg* 68 : 624 - 627, 2002
 - 15) 財団法人 日本海洋レジャー安全・振興協会 : 5 トン未満の小型船舶を安全に操縦するために. 小型船舶操縦士実技教本・ : 蛇社. 2003, pp 14 - 18
 - 16) 日本船舶職員養成協会 : 小型船舶操縦士 学科教本 I : 蛇社. 2003, pp 14 - 18
 - 17) Morrison DM, Pasquale MD, Scagliotti CJ. Hydrostatic actual injury of a jet ski passenger : Case report and discussion. *J Trauma* 45 : 816 - 818, 1998
 - 18) Philpott JM, Wixon CL : Rectal blowout by personal watercraft water jet : Case report and review of the literature. *J Trauma* 47 : 385 - 388, 1999
 - 19) Haefner HK, Anderson HF, Johnson MD : Vaginal laceration following jet ski accident. *Obstet Gynecol* 78 : 986 - 988, 1991
 - 20) Wein P, Thompson DJ : Vaginal perforation due to jet ski accident. *Aust NZ J Obstet Gynaecol* 30 : 384 - 385, 1990