

## 放射線治療を行った悪性褐色細胞腫骨転移の1例

田村 博文, 平塚 純一, 粟飯原輝人, 宇野 雅子, 今城 吉成,  
荒木 徹\*

褐色細胞腫 (Pheochromocytoma) はクロム親和性細胞を有する交感神経系組織 (主として副腎髄質) より発生する腫瘍であり, 転移を有する悪性例は約10%程度存在する。

今回我々は左副腎原発褐色細胞腫の術後14年目に骨転移及びリンパ節転移で再発し放射線治療 (外照射) を行った1例を経験した。

症例は68歳の男性。1996年12月より腰痛, 歩行障害を自覚し泌尿器科を受診, 精査の結果上記疾患による骨転移 (第1腰椎, 仙骨, 腸骨, 坐骨), 腹部傍大動脈リンパ節転移と診断され, 紹介により当科で放射線治療 (外照射) を行った。1997年4月から6月にかけて (1) 腰椎, 腹部傍大動脈リンパ節, (2) 仙骨, 腸骨, (3) 坐骨にそれぞれ計 (1) 59.4 Gy, (2) 60 Gy, (3) 59.4 Gy を照射した。治療により腰痛や歩行困難などの自覚症状は軽減し, 血中カテコールアミン (N-Adr) 値の減少や CT 画像上腹部傍大動脈リンパ節の縮小 (約32%減少) が認められた。

(平成10年9月3日受理)

### Radiotherapy for Bone Metastases of Malignant Pheochromocytoma

Hirofumi TAMURA, Junichi HIRATSUKA, Teruhito AIHARA, Masako UNO,  
Yoshinari IMAJO and Tohru ARAKI\*

Pheochromocytomas arise from the chromaffin cells of the sympathetic nervous system, mostly from the adrenal medulla and have been reported to metastasize in about 10% of patients with the disease.

We report an experience with radiotherapy for a patient with metastatic pheochromocytoma to the bones (L1, sacrum, ilium and ischium) and paraaortic lymph nodes.

A 68-year-old male patient noticed progressive lumbago and gait disturbance in December 1996 and visited the Araki Nephro-Urologic Clinic. By several medical examinations, bone and paraaortic lymph node metastases from a pheochromocytoma of the left adrenal gland which had been successfully treated by surgery 14 years before were found. The patient was introduced to our hospital and received external beam radiotherapies of 59.4 Gy for the 1) lumbar vertebra and paraaortic lymph nodes, 60 Gy for the 2) sacrum and ilium and 59.4 Gy for the 3) ischium.

His symptoms of lumbago and gait disturbance disappeared completely along with a reduction in his serum catecholamine level. CT findings of the paraaortic lymph nodes also showed a 32% decrease in their sizes. All these therapeutic effects have continued until now, 14 months after the

completion of radiotherapy. (Accepted on September 3, 1998) *Kawasaki Igakkaishi* 24(3):173-180, 1998

**Key Words** ① Malignant pheochromocytoma ② Bone and paraaortic lymph node  
③ Metastases ④ Radiotherapy

## はじめに

褐色細胞腫はクロム親和性細胞を含む交感神経系組織(主として副腎髄質)より発生する腫瘍であり、転移を有する悪性例は10%程度存在する。

今回我々は術後14年経過し、骨転移及びリンパ節転移として再発し放射線治療(外照射)を行った悪性褐色細胞腫の1例を経験した。治療経過に若干の文献的考察を加え報告する。

## 症 例

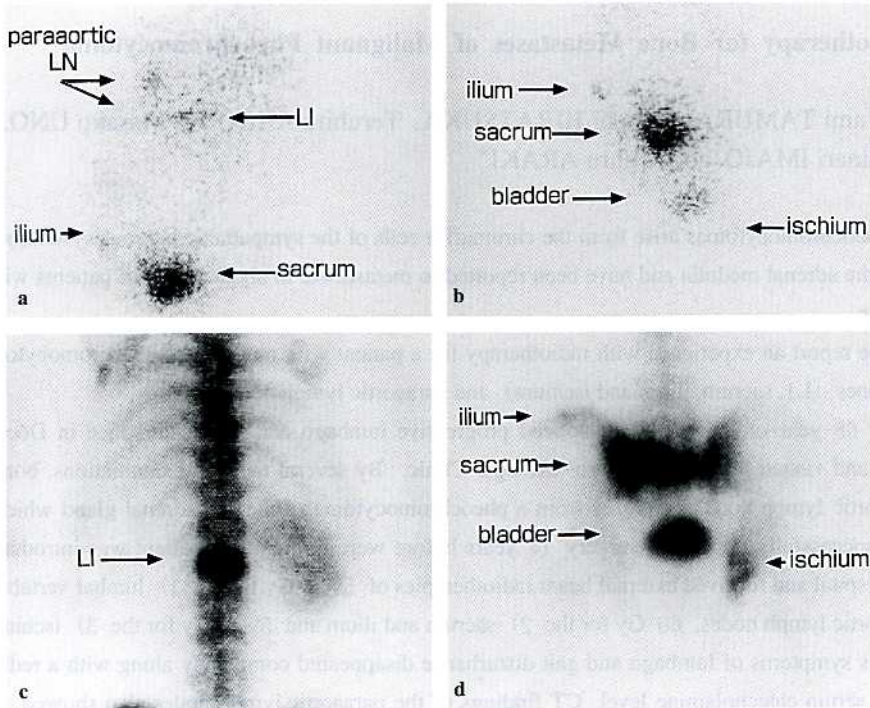
患者:68歳,男性

主訴:腰痛,歩行障害

家族歴:特記事項なし

既往歴:59歳時高血圧(当疾患以前より存在),59歳時脳出血

現病歴:1984年7月左副腎原発褐色細胞腫の診断で手術を受けた。以後丸山ワクチンのみの加療で定期的に経過観察をされていた。1996年12



**Fig. 1a, b.**  $^{131}\text{I}$ -MIBG scintigraphy before radiotherapy.  
anterior view  
Multiple bone and lymph node metastases are indicated by arrows.  
**c, d.** Bone scintigraphy before radiotherapy.  
Multiple bone metastases are indicated by arrows.  
c; posterior view d; anterior view



月、腰部、右下肢の疼痛が徐々に出現し、歩行中に座り込むようになった。近医を受診し腰椎部のヘルニアといわれ様子を見ていたが、症状が増悪したため、骨シンチグラフィ、MRI、 $^{131}\text{I}$ -MIBG (metaiodobenzylguanidine)、CTが施行され、多発性の骨転移と腹部傍大動脈リンパ

節転移を指摘された。1997年4月放射線治療目的で当科受診となった。

臨床検査成績：血中アドレナリン 0.02 ng/ml (<0.01)、血中ノルアドレナリン 5.55 ng/ml (0.05-0.40)異常高値。

#### 画像診断所見

$^{131}\text{I}$ -MIBG シンチグラフィ (Fig. 1a, b) (投与量は 1.5 ml, 37 MBq で撮影条件, 撮像時間は24時間後, whole body で前後像, 48時間後, 胸腰椎が入る planar 像の前後像を撮影した) : 腹部傍大動脈リンパ節, 第1腰椎, 左腸骨, 仙骨に異常集積を示し, 坐骨に強い集積を認める。

骨シンチグラフィ (Fig. 1c, d) (99m-TcHMDP を肘静脈に 550-740 MBq 注射し 3 時間後に全身像 (前後像とスポット像を撮像した) : 第1腰椎, 左腸骨, 仙骨, 右坐骨, 左仙腸関節

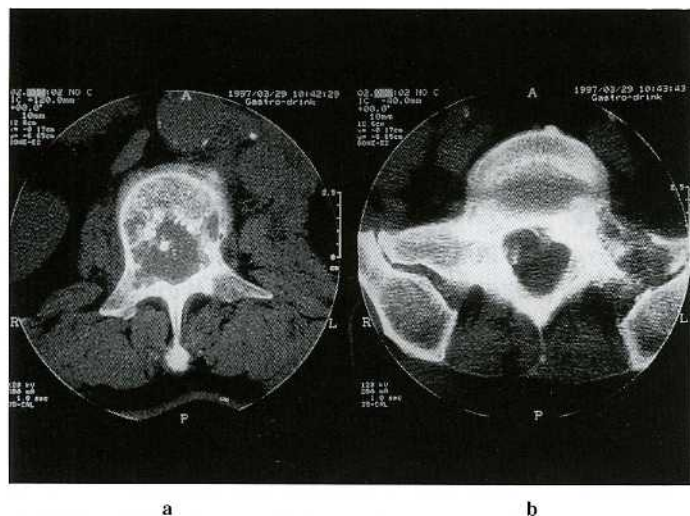


Fig. 2. Bone CT  
a. Level of the first lumbar vertebra.  
b. Level of sacroiliac joint. Osteolytic changes were observed.

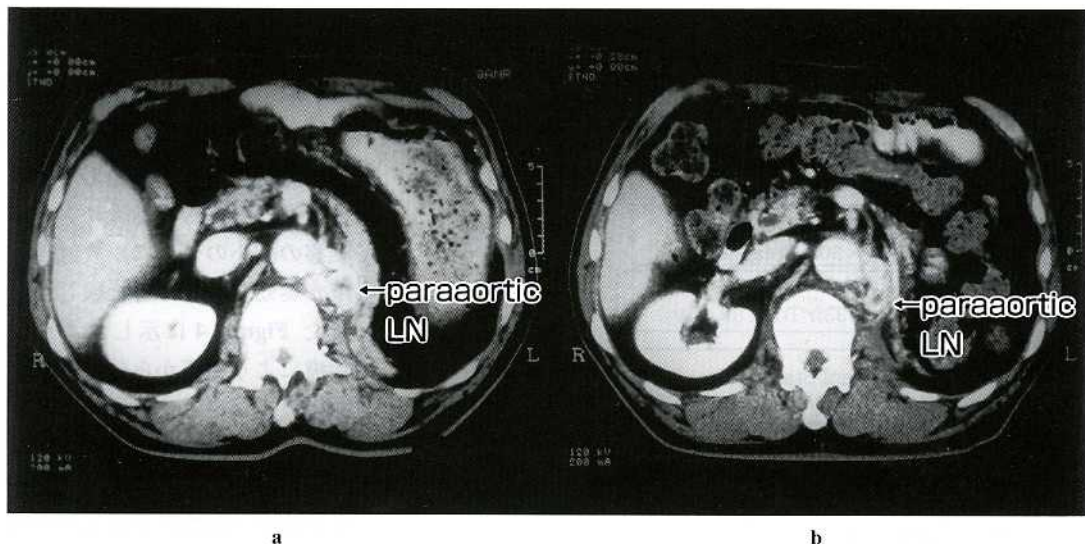


Fig. 3. Abdominal CT  
a. Before irradiation : The left paraaortic lymph nodes were swollen.  
b. After irradiation : Reduction of paraaortic lymph node metastases was observed.

に集積が認められる。

骨 CT (Fig. 2a, b) : 第1腰椎, 左仙腸関節部に骨融解像また骨硬化像を認める。

腹部 CT (Fig. 3a) : 左腹部傍大動脈リンパ節の腫大を認める。

Figure 1~3a : 左腎摘出後, 放射線治療前

### 治療経過

骨転移とリンパ節転移(左腹部傍大動脈リンパ節)の見た部位に対し, 平成9年4月22日より放射線治療(外照射)を開始した。(1)第1腰椎と傍大動脈リンパ節, (2)仙骨, (3)腸骨にそれぞれ(1)59.4Gy/33fr/49日, (2)60Gy/30fr/44日, (3)59.4Gy/33fr/49日を照射した。治療開始後, 10日目頃より腰痛および歩行障害は改善され, 6月9日治療終了時には, ほとんど腰痛と歩行障害は認めていない。また上昇したノルアドレナリン値も治療に伴って Figure 4 に示すように治療前と比較し減少が見られた。

治療終了後, 93日目の腹部CTでは, 腹部傍大動脈リンパ節腫大は治療前の68%に縮小していた (Fig. 3b)。これはCT横断面像で, 治療前後の縦径×横径を比較し算出した。しかし治療前後の骨シンチグラフィの比較では左腸骨への集積増加がみられた (Fig. 5)。また治療

後の<sup>131</sup>I-MIBGシンチグラフィでは, 治療前と比較し, 傍大動脈リンパ節や腰椎への集積は減少した (Fig. 6a)。坐骨への集積の減少がみられ, 相対的に膀胱への集積は増加している (Fig. 6b)。

### 考 察

褐色細胞腫のうち約10%が転移・再発を生じる悪性例とされている<sup>1)</sup>。

転移部位は Drasin<sup>2)</sup> らによれば骨(44%), 肝(37%), リンパ節(37%), 肺(27%)等にみられるという。このうち骨転移は一般的には骨融解性であると報告されており<sup>3), 4)</sup>, 我々の症例では骨融解像および反応性の骨硬化像が認められた。

褐色細胞腫の骨転移例に対する治療法としては放射線治療(外照射および<sup>131</sup>I-MIBG内用療法), 化学療法などがある。外照射は本邦, 外国において比較的多用されており<sup>3), 5)~8)</sup>, 効果がなかったという報告<sup>5)~7)</sup>と疼痛の軽減や腫瘍の縮小が認められたという報告<sup>3), 8)</sup>が相半ばしている。Drasin<sup>2)</sup>は骨転移巣の症状軽減に有効であると報告している。さらに James<sup>4)</sup>らは外照射の役割は疼痛性骨転移の緩和に限定されると述べている。

今回の症例でも骨転移巣の疼痛の緩和には早期から効果的であった。またそれに加えて画像的にも(腹部傍大動脈リンパ節転移の縮小のように)放射線治療が奏効することを経験した。また Figure 4 に示したように治療により腫瘍から分泌された血中カテコラミン(ノルアドレナリン)値の減少が見られた。ただし治療直後にノルアドレナリン値が一過性に上昇したのは腫瘍組織の崩壊によるものと考えられたが, それによる症状(高血圧発作)の増悪はみられ

Radiotherapy (External irradiation)	L1, Paraortic LN 1.8Gy×33fr Total 59.4Gy				
	Ischium 2.0Gy×30fr Total 60Gy				
	Iliac bone 1.8Gy×33fr Total 59.4Gy				
	H9/4/22 Treatment Start		6/9 Treatment End		
Date	4/18	5/19	6/17	9/20	11/15
Adr	0.02	<0.01	0.01	0.02	<0.01
	(<0.01ng/ml)				
N-Adr	5.55	3.31	5.75	2.94	3.39
	(0.05-0.40ng/ml)				

Adr:adrenalin N-Adr: Noradrenalin

Fig. 4. Treatment schedule and medical examinations.



なかった。

Table 1 に本邦における悪性褐色細胞腫の骨転移巣への治療経験の報告をまとめた<sup>1), 3), 8), 9)</sup>。放射線治療を行ったほとんどの症例で症状（高血圧など）の軽快や疼痛の軽減が得られている。また転移巣に対し化学療法の単独治療を行った

報告<sup>9)</sup> もみられるが、その治療効果は定かではない。

放射線治療としては外照射の他に <sup>131</sup>I-MIBG 内用療法があり、効果的であったという報告<sup>10), 11)</sup> も散見されるが、治療による副作用（高血圧発作）の発現や治療施設が限定されている等の問題点がある。

褐色細胞腫は放射線に抵抗性の腫瘍といわれている<sup>1)</sup>。その理由として腫瘍によるカテコラミンの過剰分泌が組織の酸素分圧を低下させ、そのため放射線効果が減少すると説明されている<sup>1)</sup>。

現在のところ、悪性褐色細胞腫の症例数が少ないこともあり手術不能症例や転移病巣に対する確立された治療法は報告されていない。本例のように治療終了後9カ月経過し、治療部病巣の再増悪が抑制されている症例もあり、放射線治療がその一翼

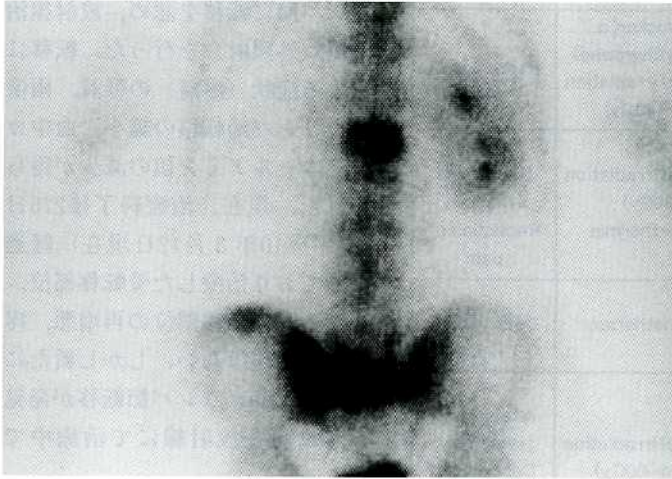

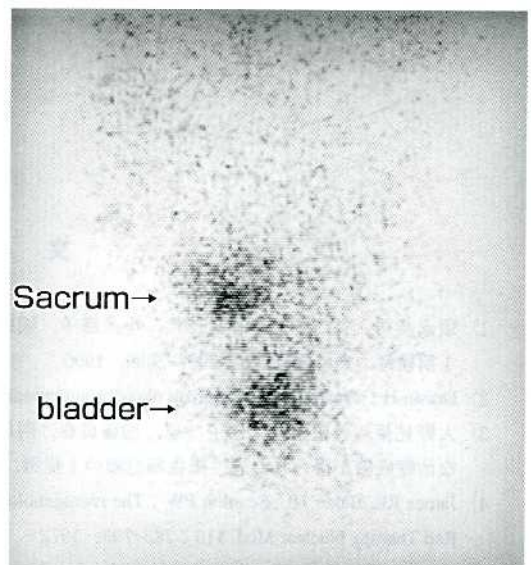


Fig. 5. Bone scintigraphy after irradiation.  
Multiple bone metastases were observed.  
No change, compared with bone scintigraphy before irradiation.



a



b

Fig. 6. <sup>131</sup>I-MIBG scintigraphy after irradiation.  
a, b : anterior view  
Note decrease in radioactivity accumulated in metastatic sites, compared with Fig. 1a, b.

Table 1. Cases of treatment of bone metastases of pheochromocytoma.

	Author	Period to metastasis*	Metastatic site	Treatment	Response
1	Nakagami, et al. (1989)	5 years	Bone, Liver	CA blocker( $\alpha$ -methyltyrosine) $^{131}\text{I}$ -MIBG(65Gy/ mCi absolute dose) External irradiation (45Gy)	+ Stability of symptom, Reduction of pain
2	Sunaga, et al. (1990)	1 years	Bone	CA blocker( $\alpha$ -methyltyrosine) External irradiation (40~45Gy)	+ Reduction of pain
3	Ohno, et al. (1991)	3 years half	Bone, Lymph node	External irradiation (60Gy) Hyperthermia	+ Stability of symptom, Reduction of pain
4	Satoh, et al. (1993)	9 years	Bone, Lung, Liver	Chemotherapy	- Death after 1 month
5	Tamura, et al. (1997)	14 years	Bone, Lymph node	External irradiation (59.4~60Gy)	+ Stability of symptom, Decrease of metastatic lymph node

\*period from the end of treatment of primary site to the development of metastasis

を担い得る可能性が示唆されたと思われる。

## ま と め

悪性褐色細胞腫の1例を経験した。術後14年経過し、骨、リンパ節に転移を認め、放射線治療(外照射)を行った。転移による症状(疼痛)の軽減、画像上リンパ節転移の縮小、血中カテコールアミン値の減少が得られた。現在、治療終了後276日(平成10年3月12日現在)経過しており治療した骨転移部位、リンパ節転移部位の再増悪、疼痛の出現はない。しかし新たに右Virchowリンパ節転移が発見され現在放射線にて治療中である。

## 謝 辞

稿を終えるにあたり、 $^{131}\text{I}$ -MIBGシンチグラフィにつき終始懇切な御指導をいただいた川崎医科大学放射線科核医学教室 福永仁夫教授に深謝いたします。

## 文 献

- 1) 須永恭司, 谷口智通, 林 佳代, 小糸路子, 稲田満夫, 小柳津直樹, 四方伸明: 副腎外悪性褐色細胞腫の1剖検例. 癌の臨床 36: 2092-2099, 1990
- 2) Drasin H: Treatment of malignant pheochromocytoma. West J Med 128: 106-111, 1978
- 3) 大野見裕, 曾根正好, 西川 恵, 加藤貞春, 阿岸鉄三, 杉野信博: 放射線治療に温熱療法を併用して良好な治療成績が得られた悪性褐色細胞腫の1症例. 腎と透析 30: 139-145, 1991
- 4) James RE, Baker HL, Scanlon PW: The roentgenologic aspects of metastatic pheochromocytoma. Am J Roentgenol Rad Therapy Nuclear Med 115: 783-793, 1972
- 5) Graham JB: Collective review of pheochromocytoma and hypertension: An analysis of 207 cases. Int Abstr Surg 92: 105-120, 1951
- 6) Engelmann K, Sjoerdsma A: Chronic medical therapy for pheochromocytoma—a report of four cases. Ann Intern Med 61: 229-241, 1968

- 7) Bores LO, Broberger U, Nergardh A : Malignant pheochromocytoma in a child : Treatment with a combination of alpha-and beta-adrenergic blockade. Acta Paediatr Scand 57 : 36-40, 1964
- 8) 中神百合子, 野村 馨, 三木伸泰, 対馬敏夫, 出村 博, 鎮目和夫 : 悪性褐色細胞腫に対する  $^{131}\text{I}$ -MIBG と  $\alpha$ -メチルチロシン併用療法, 代謝 26 : 81-86, 1989
- 9) 佐藤康幸, 船橋啓臣, 今非常夫, 田中勇治, 飛永純一, 村瀬 弘, 安藤広幸, 宮崎貢一, 和田応樹, 松山孝子, 高木 弘 : 多発性骨転移を伴う悪性褐色細胞腫症例に対する集学的治療, 日臨外医会誌 54 : 2911, 1993
- 10) 日下部きよ子, 金谷和子, 金谷信一, 矢崎恵里子, 中野敬子, 松本信彦, 小林秀樹, 牧 正子, 伊藤悠基夫, 小原孝男, 野村 馨, 出村 博, 小口寿夫 :  $^{131}\text{I}$ -MIBG による悪性褐色細胞腫の治療効果-長期経過観察の結果-. 核医学 31 : 1495-1502, 1994
- 11) 岡沢秀彦, 遠藤啓吾, 佐賀恒夫, 渡辺祐司, 中井敏晴, 笠木寛治, 小西淳二, 阿部光幸, 後藤喜美子, 中尾一和, 村上知行, 松永正人, 河合忠一 :  $^{131}\text{I}$ -MIBG metaiodobenzylguanidine (MIBG) によるアイソトープ治療が著効を示した悪性褐色細胞腫の1例. 日医放会誌 50 : 286-294, 1990