集学的治療の一環として気管支動脈内抗癌剤注入療法が有効であった子宮頸癌縦隔リンパ節転移の1例

玉田　勉，白井　博志，業天　真之，今井　茂樹，梶原　康正，
平塚　純一*，今城　吉成*，藤原　恵一**

子宮頸癌術後17か月目に縦隔リンパ節及び肺転移を来した症例に対し放射線療法，温熱療法に加え，集学的治療の一環としてcarboplatin（CBDCA）を主体とした気管支動脈内抗癌剤注入療法（Bronchial Arterial Infusion：以下，BAIと略）を施行し良好な結果を得た．

予想される上大静脈（SVC）症候群に対する治療法の1つと考えられた．

（平成8年4月22日採用）

Bronchial Arterial Infusion Chemotherapy for Mediastinal Lymph Node Metastasis from Uterine Cervical Cancer —A Case Report—

Tsutomu TAMADA, Hiroshi SHIRAI, Masayuki GYOTEN,
Shigeki IMAI, Yasumasa KAJIHARA, Junichi HIRATSUKA*,
Yoshinari IMAJO* and Keiichi FUJIWARA**

We report a case with lung and mediastinal lymph node metastases from cancer of the uterine cervix who received a bronchial arterial infusion (BAI) using CBDCA, radiation therapy and hyperthermia. This multidisciplinary treatment was effective to prevent superior vena cava (SVC) syndrome, which may be caused by mediastinal lymph node metastasis. It is suggested that BAI chemotherapy might be a suitable procedure for preventing SVC syndrome. (Accepted on April 22, 1996) *Kawasaki Igakkaishi 22(1): 49—53, 1996*

Key Words　① **BAI (bronchial arterial infusion)**
② **Uterine cervical cancer**
③ **Mediastinal lymph node metastasis**
④ **SVC (superior vena cava) syndrome**

川崎医科大学　放射線科（診断）　Department of Diagnostic Radiology, Kawasaki Medical School：577 Matsushima, Kurashiki, Okayama, 701-01 Japan
〒701-01　倉敷市松島577
*　同　放射線科（治療）　Department of Radiation Oncology
**　同　産婦人科　Department of Obstetrics and Gynecology

はじめに

選択的気管支動脈造影(BAI)は1964年Viamonte[1),2)]が報告したのを端緒とする．近年，原発性肺癌の診断のみならず治療面でも動注化学療法としてBAIが導入され，その有用性が確認されるに至っている[3)]．

しかし転移性肺癌に対するBAIの効果は確立されたものでなく報告も少ない[3)]．今回経験した症例でも，術後の肺及び縦隔転移では遠隔成績は不良である．今回縦隔リンパ節転移によってひき起こされることが予想される上大静脈(SVC)症候群や気管狭窄の予防を目的とした集学的治療法の1つとしてBAIが有効と考えられた症例を経験したので報告する．

症　　例

患　者：44歳，女性

既往歴：16歳　虫垂炎（虫垂切除術）

　　19歳　帝王切開（第1児）

家族歴：特記すべきことなし

現病歴：平成5年7月15日，子宮頸癌stage II bの診断のもとに広範子宮全摘術を施行した．

摘出子宮の切除断端が陽性で，リンパ管と静脈浸襲が陽性であったため術後，放射線治療(外照射54Gy，膣内照射3回)を行い，外来でテガフールウラシルとシゾフィランの内服治療を行った．

しかし1年5カ月後の平成6年12月14日，胸部X線写真，胸部CT検査で肺及び縦隔リンパ節に転移が発見されたため当院産婦人科に再入院となった．

入院時現在：身長161cm，体重63kg，血圧160／100，脈拍72／分．整，結膜に貧血，黄疸なし．表在リンパ節腫大なし．心・肺・腹部に異常なく，原発巣にも局所再発の所見はみられなかった．またSVC症候群の兆候も認められなかった．

入院時検査成績：血液生化学検査でLDHが118IU／1と若干上昇している以外，末梢血検査，電解質検査，尿一般検査，便潜血検査および腫瘍マーカーは正常であった．

胸部単純X線検査(**Fig. 1**)：左肺野に直径22mm大のcoin lesionと両肺野に数mm大の多数の腫瘤性病変及び右縦隔陰影の拡大を認めた．

胸部造影CT検査（**Fig. 2a**)：気管分岐部前方に上大静脈を圧排するように54×44mm大の縦隔リンパ節の腫大を認め，両肺野に多発する

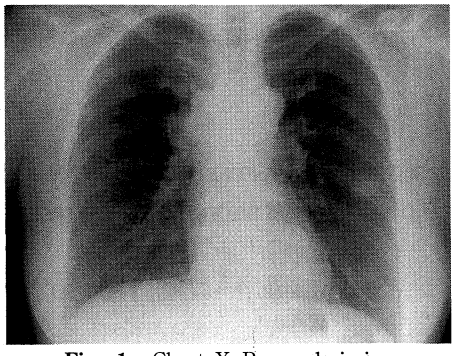

Fig. 1. Chest X-P on admission

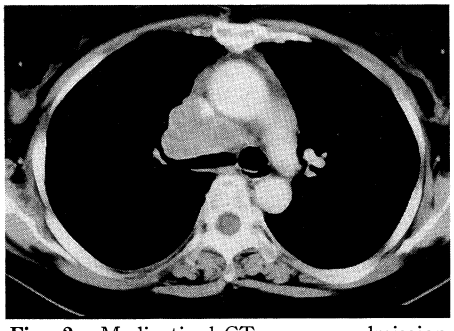

Fig. 2a. Mediastinal CT-scan on admission

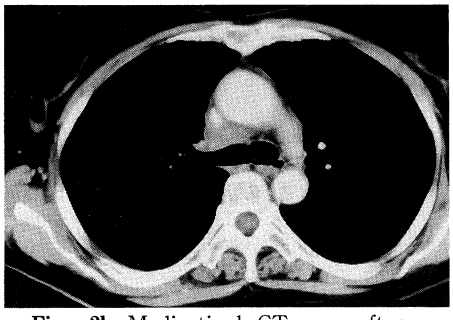

Fig. 2b. Mediastinal CT-scan after multidisciplinary treatment

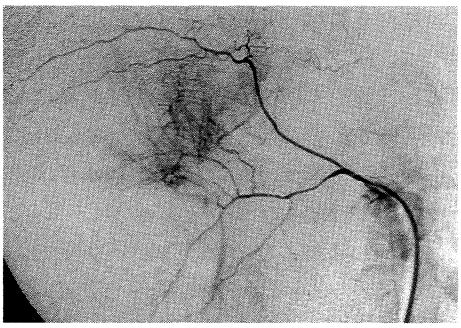

Fig. 3. Angiography on first BAI

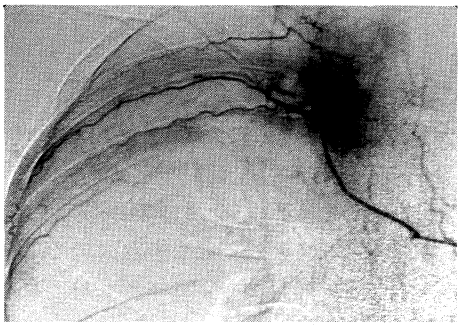

Fig. 4. Angiography on second BAI

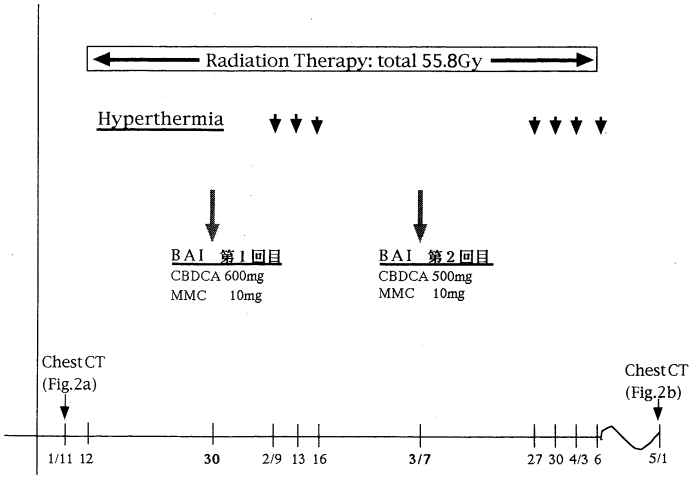

Table 1. Clinical course

腫瘤性病変が描出された．

血管造影検査（**Fig. 3**）：右気管支動脈は右肋間動脈との共通幹から分枝しており，その両血管の末梢部に異常血管新生を認め，静脈相では同部位に著明な腫瘍濃染を認めた．

治療経過：以上より縦隔リンパ節転移及び肺内転移と診断し，１月12日から４月６日まで上縦隔に対し計55.8Gyの放射線治療と計７回の温熱療法を施行し，その間の１月30日と３月７日にBAIによる治療を施行した．尚，**Table 1**に治療経過及びCT施行時期を示す．

第１回目BAI：右肋間動脈と気管支動脈の共通幹からさらにカテーテルを進め，まず右肋間動脈よりCBDCA400mgを20分かけて動注し，次にカテーテル中枢側に引いて共通幹よりCBDCA200mgを10分かけて動注，同部位より血管保護の目的でリン酸ヒドロコルチゾンナトリウム100mgを動注した．最後に大動脈弓部でMMC10mgを動注し終了とした．超選択的気管支動脈の造影は行っておらず薬剤注入はもちろんカテーテルの挿入も行っていない．

第２回目動注療法（**Fig. 4**）では，右気管支動脈は閉塞し，前回認められた腫瘍濃染は消失していたが，新たにその上内側に前回動注した右肋間動脈及びその直上の右肋間動脈より異常血管および腫瘍濃染を認めた．そのため，両血管よりCBDCA250mgとリン酸ヒドロコルチゾンナトリウム100mgを動注し，大動脈弓部でMMC10mgを動注し終了とした．尚，BAIは前脊髄動脈が分枝していないことを確認した上で行った．BAI終了後17日目のCT検査（**Fig. 2b**）では，著明な腫瘍の縮小が認められ，化学療法および放射線療法の腫瘍効果判定基準に基づいてPRとした．これに伴い上大動脈の圧排，変形も軽快した．また，両肺野に認められていた多発転移巣も若干の縮小が認められた．

治療後約12カ月の現在もSVC症候群および気管狭窄の兆候なく外来通院されている．

考　　察

これまでに転移性肺癌におけるBAIは，乳癌，大腸癌，気管支癌，骨肉腫[3]，肝癌[3),4)]，子宮内膜間質肉腫[5]，尿管癌[6]，横紋筋肉腫[7]，胃癌[8]などで報告されている．なお子宮頸癌での報告は1987年から1995年まで文献を調べたが本邦において1993年に関ら[9]によって報告されているのみである．この報告では，抗癌剤の経静脈的投与とBAIおよび，放射線療法を併用し肺内腫瘍陰影の縮小および消失が得られている．

肺は子宮癌遠隔転移の好発部位であり，子宮頸癌の肺転移は1.7～6.1%と報告されている[9]．

また，これまでに子宮頸癌肺転移に対する化学療法の有用性に関しては清水ら[10]による経静脈投与で報告があり，Bleomysin，Vincristine，Mitomysin-C，Cisplatinを組み合わせたBOMP療法は，肺転移に対して91%の奏効率が得られている．またSVC症候群の放射線治療はDavid[11]らにおいて高い治療成績が報告されている．そこで我々は，肺転移と縦隔リンパ節転移を認める本症例に集学的治療の一環として従来より用いられている放射線療法および温熱療法に加え，病巣局所の薬理濃度を高め，また抗癌剤による全身性副作用を軽減させるとされているBAIを含めた動注化学療法を施行することを計画した．尚，本例では術後の病理所見において断端陽性で動脈及びリンパ管浸潤がみられ，術後約17か月目に縦隔リンパ節及び肺転移が出現し予後の面では決して良好とは推測していなかった．しかし肺および縦隔リンパ節転移による症状の出現よりも，BAI前の胸部CTにおいて縦隔リンパ節が上大静脈と気管支を圧排するように存在していたことにより，今後SVC症候群を惹起することと気管狭窄が起こることが予想され，これらが本例の転帰を規定すると考えられた．そこで本症例では，癌自体の制御ではなく，今後予想されるSVC症候群の発症予防と気管支狭窄の予防を目的としてBAIを含んだ集学的治療を行ったところ予想以上の効果が得られた．

一方，BAIによる特有な副作用としては脊髄損傷，食道潰瘍，気管支食道瘻[12]などの報告があるが我々の症例ではこれ等の副作用は認められなかった．

従って，BAIはSVC症候群，気管支狭窄のおそれのある症例に対する集学的治療の一環として，積極的に取り入れられるべき治療法と考えられた．

文　　献

1) Viamonte M：Selective bronchial arteriography in man. Radiology 83：830-839，1964
2) Viamonte M，Parks RE，Smoak WM：Guided catheterization of the bronchial arteries. Radiology 85：205-229，1965
3) 小林尚志，小川隆夫，園田俊秀，伊東隆碩，田之畑修朔，篠原慎治，牧野孝昭：転移性肺腫瘍における選択的気管支動脈造影について．臨放 26：921－926，1981
4) 安田　宏，藤野　均，田川一海，鵜沼直雄：肝癌の肺転移巣にもシスプラチン，アドリアマイシンの動注が有効であった1例．治療学　22：105－107，1989
5) 吉野直樹，岩成　治，都　仁哉，柳光寛仁，伊達美江，森山政司，中山　理，森山政司，北尾　学：昇圧動注化学療法が有効であった子宮内膜間質肉腫症例．癌と化学療法 17：1773－1776，1990
6) 林　信成，佐久間肇，加藤憲幸，徳田康孝，木村浩彦，周藤裕治，小鳥輝男，石井　靖，鈴木裕志，岡田謙一郎，佐々木文彦，千葉幸夫，谷川允彦：BAIにてMiserableな副作用を生じた転移性肺癌の1例．日本血管造影・IVR研究会誌　4：60－61，1989
7) 堀江昌代，柴田麻千子，福田　革，福田純男，永井浩司，今西雅彦，西尾公男，平田清二，犬飼和久，鬼頭秀行，町田浩道，鳥羽山滋生：転移性肺腫瘍に対する動注療法後の薬物動態．小児がん　27：227－228，

1990
8) 有田政明，山口　豊：転移性肺腫瘍に対する気管支動脈内制癌剤注入（BAI）の検討．日癌治 21：1528，1986
9) 関　明彦，米澤　優，沼本篤男，川田清弥，江口勝人：子宮癌肺転移例に対する気管支動脈内抗癌剤注入療法の試み．産婦人科の実際　42：915－918，1993
10) 清水敬生：CDDP の少量連日投与を利用した BOMP（low-dose consecutive BOMP）療法による子宮頸癌の治療成績．日産婦誌 43：549，1991
11) Davenport D, Ferree C, Blake D, Raben M：Radiation therapy in the treatment of superior vena caval obstraction. Cancer 42：2600-2603，1978
12) 亀井克彦，海野広道，山口哲生，栗山喬之：肺癌における気管支動脈注入療法（BAI）の現状と展望．呼吸 8：1080，1989