

ヒト口唇腺における形質細胞の計量組織学的観察

竹本 琢司

形質細胞とヒト各種唾液腺との関連性を明らかにすることを目的として、主に光学顕微鏡を用い口唇腺と大唾液腺を計量組織学的に検討した。口唇腺は口唇の粘膜下組織にあり、排出導管に1ないし数葉が連続する幅約1~3 mmの複合腺である。葉は複数の小葉と小葉間結合組織からなる。分泌部は粘液腺細胞が主体で、隣接する腺房間には腺房周囲結合組織があり、結合組織には自由細胞特に形質細胞が多い。形質細胞は電顕レベルでよく発達した粗面小胞体をもっており、成熟像を呈するものが多い。形質細胞は口唇粘膜固有層や口唇腺小葉間結合組織にも含まれるがその数は少ない。腺房周囲、小葉間および粘膜固有層結合組織における単位面積当たりの形質細胞数は、腺房周囲結合組織 486 ± 180 個、小葉間結合組織 20 ± 18 個、粘膜固有層1個で、とくに腺房周囲に有意に多い ($p < 0.01$)。大唾液腺の腺房周囲結合組織単位面積当たりの形質細胞数は耳下腺 58 ± 32 個、顎下腺 143 ± 42 個、舌下腺 496 ± 176 個で、舌下腺で口唇腺と同様の有意の高値をとる ($p < 0.01$)。ヒト大・小唾液腺の腺房周囲結合組織の形質細胞密度は、口唇腺 \approx 舌下腺 $>$ 顎下腺 $>$ 耳下腺の順で、形質細胞はとくに粘液分泌腺と強い親和性が認められた。腺房周囲結合組織に分布する形質細胞と唾液に含まれるIgAとの関連について考察した。 (平成8年3月25日採用)

Human Labial Salivary Glands and Plasma Cells — A Histological and Histometrical Study

Takuji TAKEMOTO

To clarify the relationship between plasma cells and salivary glands in humans, we observed both human labial glands and major salivary glands by light and electron microscopy. Human lips, parotid glands, submandibular glands and sublingual glands were obtained from ten cadavers of both sexes, 58—91 years of age. After fixation in Bouin's fluid, they were embedded in paraffin for light microscopic examination. For ultrastructural observations of labial glands, labial mucous membranes were removed from three autopsied cases. Fixation was carried out in Karnovsky's fluid, and the specimens were processed for electron microscopy by standard methods. Histological observations of serial paraffin sections of lips indicated that the labial glands appeared to be compound glands, 1-3 mm in width, with a branching main excretory duct. The glands consisted of a few lobes which were divided into several lobules by interlobular connective tissue, and the lobules contained a number of secretory acini. The secretory portions were mainly com-

posed of mucous producing cells. A number of plasma cells could be observed in the connective tissue surrounding secretory acini. Ultrastructurally most of the plasma cells had a well-developed rough endoplasmic reticulum, and were designated mature plasma cells. Compared with the labial lamina propria mucosae of the lips and the interlobular connective tissues of the labial glands, the connective tissue closely surrounding secretory acini contained many more plasma cells. Histometrical observations were carried out on light micrographs of well-preserved labial glands from five cadavers. The number of plasma cells was $486 \pm 180/\text{mm}^2$ in the periacinar connective tissue, $20 \pm 18/\text{mm}^2$ in the interlobular connective tissue, and $1/\text{mm}^2$ in the lamina propria mucosae of the lips. The cell density of the plasma cells was significantly higher in the connective tissue surrounding the mucous secretory portion than in other connective tissues ($p < 0.01$). Major salivary glands also contained plasma cells in the periacinar connective tissue, with the cell number being $58 \pm 32/\text{mm}^2$ in the parotid gland, $143 \pm 42/\text{mm}^2$ in the submandibular gland and $496 \pm 176/\text{mm}^2$ in the sublingual gland. The number of plasma cells in the sublingual glands was significantly higher than those in both the parotid and submandibular glands ($p < 0.01$), and the plasma cell density in the sublingual glands was of the same order as that in the labial salivary glands. Our present observations show that immunoglobulin-producing plasma cells have a strong tendency to accumulate around mucous-producing cells in the salivary glands of humans, and not only the labial glands but also the sublingual glands are considered to play an important role in the regulation of microorganisms in the oral environment. (Accepted on March 25, 1996) *Kawasaki Igakkaishi* 22(1): 19-28, 1996

Key Words ① Labial gland ② Plasma cells ③ Sublingual glands
④ Human salivary glands

はじめに

唾液には大量の免疫グロブリンとくに IgA が含まれ、なかでも口唇腺からの分泌物には他の唾液腺と比べて多量の分泌型 IgA が含まれる¹⁾。また、唾液腺に含まれる形質細胞は IgA を産生することが免疫組織学的に報告されている²⁾。消化管の入り口である口唇は、外来抗原ともっとも早くに遭遇する組織であり、口唇腺から分泌される IgA は消化管関連リンパ組織すなわち GALT の最前線をなす³⁾。しかしながら、口唇腺はヒトで特によく発達した組織構造であり、分泌型 IgA 産生細胞である形質細胞と口唇腺ならびに各種唾液腺との関連について、形態学的に

比較検討した基礎的報告は乏しい。本研究の目的は、形質細胞とヒトの口唇腺ならびに大唾液腺との関連を、主として光学顕微鏡レベルで計量組織学的に明らかにすることにある。

材料と方法

材料は光学顕微鏡観察を目的として川崎医科大学肉眼解剖学実習用に準備された成人遺体10例、さらに電子顕微鏡観察を目的として、病理剖検解剖体3例から採取した。光顕観察用に材料を採取した遺体は、解剖学実習の為に前もって3.7%ホルマリン液(95%エチルアルコール38:ポリエチレングリコール13:フェノール5:ホルマリン3.7:水40)を総頸動脈及び大腿動脈

から注入し、還流固定が施されている⁴⁾。上・下口唇、軟口蓋、耳下腺、顎下腺、ならびに舌下腺を採取後、ブアン液（ピクリン酸15：ホルマリン5：酢酸1）にて6時間再固定し、上昇エタノール系列にて脱水、パラフィン包埋した。4 μm ないし7 μm の連続組織切片を作成し、ヘマトキシリン・エオジン二重染色を施した後、光顕観察をおこなった。

電顕観察用には、川崎医科大学病理学教室における病理剖検解剖体から採取した口唇粘膜を材料として用いた。口唇粘膜を剃刀刃で約0.5 mm 角に細切した後、4%パラフォルムアルデヒドと5%グルタルアルデヒドの混合液(0.1 M カコジル酸緩衝液, pH7.4, Karnovsky 固定液)で4°Cにて2時間前固定した。ついで1%オスミウム酸(0.15 M カコジル酸緩衝液)で2時間固定後、上昇エタノール系列にて脱水し、エポン812に包埋した。ダイヤモンドナイフで超薄切片を作成後、酢酸ウラニル及びクエン酸鉛で電子染色し、JEM-2000 EXIIにて電顕観察を行った。

標本を採取した解剖体の年齢、性別、死亡原因を **Table 1** に示す。すなわち、光顕用としては男女5例ずつで年齢は58~90歳、電顕用としては3例、61歳~78歳の男性で、いずれの例も

口腔内疾患やシェーグレン症候群など唾液腺や免疫系に直接影響する疾患は含まれていない。

1. 光顕連続切片による口唇腺の立体構築

口唇腺の導管と葉ならびに小葉との関連を三次元レベルで観察する目的で、厚さ7 μm の口唇の連続組織切片を用い、口唇腺の再構築を試みた。すなわち、組織切片を顕微鏡 TV モニターに約40倍に拡大し、標準的な大きさの口唇腺を5個選んで、プラスチック透明シートに粘膜上皮、主導管ならびに腺葉の輪郭をトレースした。口唇腺分泌部全体が含まれるように、それぞれの口唇腺について15から23枚の連続組織切片をトレースし、プラスチックシートを重ね合わせ、排出導管と腺葉を含めた口唇腺全体の立体構築を行った。

2. 計量組織学的観察

口唇腺と口唇粘膜固有層および耳下腺、顎下腺と舌下腺の大唾液腺に分布する形質細胞の数を次の方法で数えた。解剖実習用遺体より採取した口唇のうち、光顕レベルで細胞・組織の保存状態のよいものを5例選び、4 μm 厚の組織切片を50倍にて顕微鏡写真撮影し、最終倍率220~240倍に拡大した顕微鏡写真を張り合わせ腺の全体写真を合成した(**Fig. 1**)。写真撮影は腺のほぼ中心部の断面である直径1.5~2 mm 大

の口唇腺分泌部で行った。ついで同じ切片を油浸レンズで観察し、腺房周囲結合組織、小葉間結合組織及び口唇粘膜固有層の形質細胞を写真上にマークした。次に、顕微鏡写真に透明プラスチックシートを重ね、葉、小葉、分泌部および粘膜固有層をトレースし、夫々の面積を画像解析装置 IBAS-2000 (Zeiss 社製)にて測定し、その面積と各結合組織領域に含まれる形質細胞数から1 mm²当たりの形質細胞数を算出した。粘膜固有層としては、腺葉上端と粘膜上皮間の領域で形質細胞を数えた。観察した粘

Table 1. Age, sex and cause of death of cases studied in the present report.

Case No.	Age in years	Sex	Cause of death
1	85	F	Heart failure
2	83	F	Heart failure
3	77	M	Sepsis
4	58	M	Respiratory failure
5	74	F	Heart failure
6	81	M	Rectal carcinoma
7	83	F	Respiratory failure
8	91	M	Ileus
9	90	F	Pneumonia
10	90	M	Lung carcinoma, hepatoma
11	61	M	Heart failure
12	65	M	Heart failure
13	78	M	Heart failure

Case1-10: Cadavers for dissection. Tissues were processed for light microscopic observation.

Case11-13: Cases autopsied. Tissues were processed for electron microscopic observation.

M: Male, F: Female

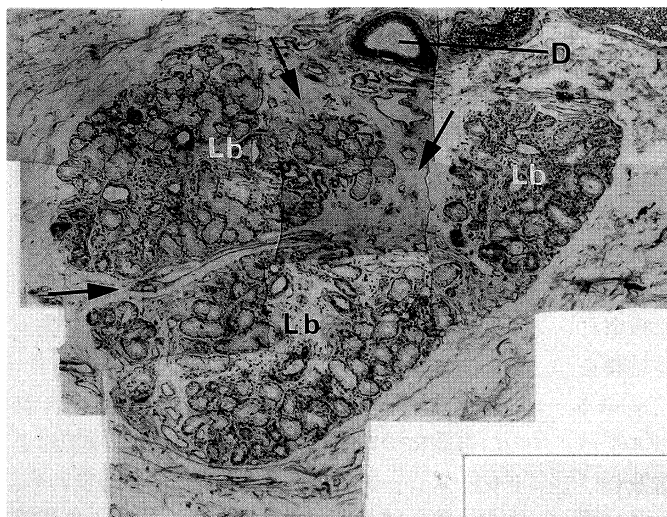


Fig. 1. Composite light micrograph of a labial gland lobe for plasma cell count. Approximately ten photographs were used for each case. Arrows indicate interlobular connective tissue. D: duct. Lb: lobule. H-E staining. $\times 50$.

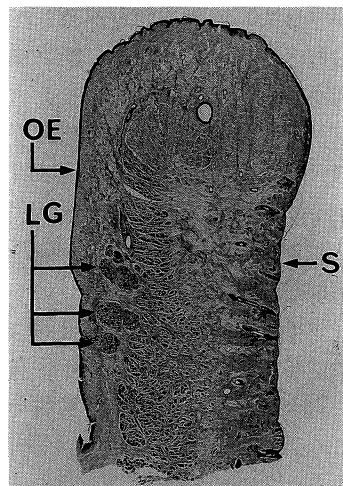


Fig. 2. Light micrograph of the lower lip. Three labial glands (LG) are present in the submucosa of the lower lip. OE: epithelium. S: skin. H-E staining. $\times 3$.

膜固有層の面積は各例 $0.3\sim 0.7\text{ mm}^2$ で、口唇腺で数えた形質細胞数は各例で $50\sim 250$ 個である。耳下腺、顎下腺および舌下腺の大唾液腺にふくまれる形質細胞数については、光顕レベルでそれぞれの腺分泌部組織の保存状態がよい5例を選び、複数の小葉を含む領域で口唇腺の観察面積にほぼ等しい面積すなわち $1\sim 2\text{ mm}^2$ を、50倍の倍率で顕微鏡写真撮影し最終倍率 $220\sim 240$ 倍の顕微鏡写真を張り合わせた。写真撮影領域内の形質細胞を油浸レンズ下で確認してマークし数えた。形質細胞を計数した腺房周囲結合組織及び小葉間結合組織の面積を画像解析装置 IBAS-2000にて口唇腺と同様に測定し、領域面積と夫々の領域に含まれる形質細胞数から単位面積 (1 mm^2) あたりの形質細胞の密度をもとめた。各唾液腺に含まれる形質細胞数は、student の T 検定で統計学的に有意差を検定した。

成 績

1. 口唇腺の組織構成

上・下口唇の粘膜には多数の小唾液腺である

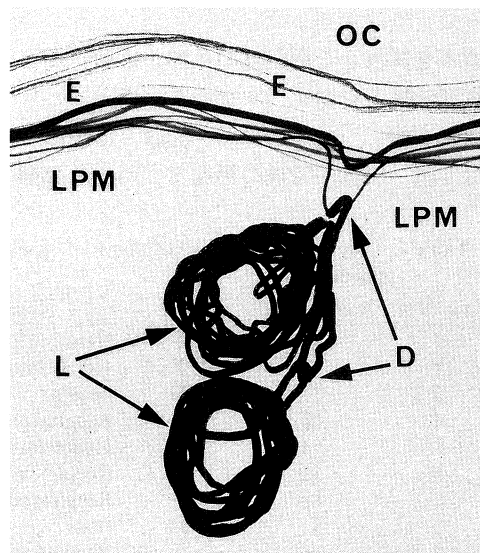


Fig. 3. Reconstruction of a whole labial gland. The labial gland is reconstructed from 15 paraffin sections traced on transparent plastic sheets. The gland consists of two lobes (L). D: duct, E: epithelium, LPM: lamina propria mucosae, OC: oral cavity. $\times 21$

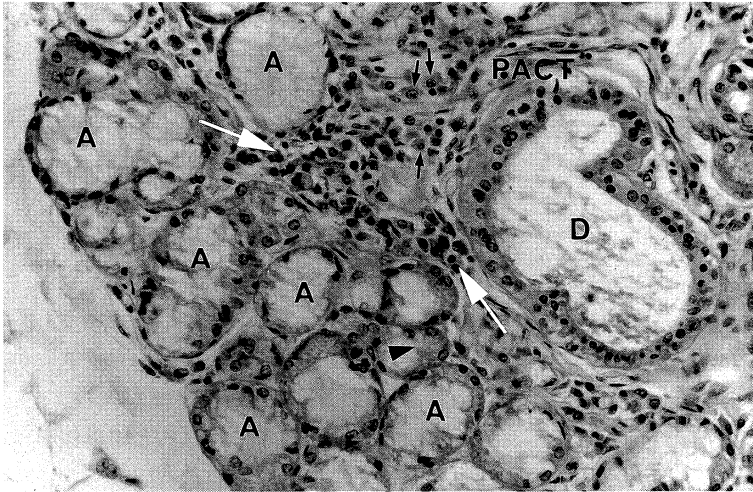


Fig. 4. Light micrograph of a lobule of a labial gland. Note that the great majority of the acini are mucous and a demilune (an arrowhead) is included. The periacinar connective tissue (PACT) contains many free cells (large arrows), especially plasma cells (small arrows). D: duct. H-E staining. $\times 230$.

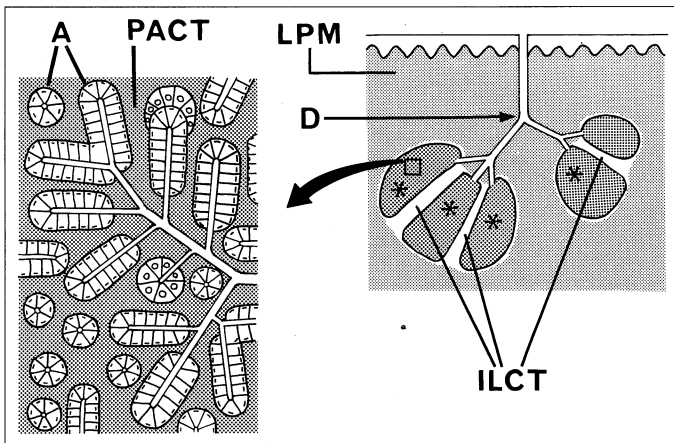


Fig. 5. Schematic diagram of a labial gland. The lobes consist of many lobules (asterisks) with interlobular connective tissue (ILCT). The lobules are composed of acini (A) and periacinar connective tissue (PACT). D: duct, LPM: lamina propria mucosae of the lip.

口唇腺が含まれる (Fig. 2). 口唇腺の分泌部は口唇口腔粘膜の粘膜下組織に存在し、導管は口腔前庭に開口する. 典型的な口唇腺の全体構造を連続切片から再構築すると、口腔粘膜に開口する排出主導管は、1本もしくは複数の葉導管が合流し、その先に複数の腺葉がつながる複合

腺である (Fig. 3). 腺葉は大きいもので幅約3 mmで、粘膜上皮から1~2 mmの部位に存在し、口唇腺の最深部は口腔粘膜表面から約5 mmの深さにある.

口唇腺の排出主導管は内径0.2~0.3 mm、長さ1~2 mmで、導管上皮は重層扁平上皮からなる. 主導管に連続する葉導管は腺葉内に入って小葉内導管に分枝した後、短い介在部をへて分泌部につながる. 小葉内導管の上皮は2層の円柱上皮

からなり、口唇腺導管に線条部は確認できなかった. 腺葉は複数の小葉に分割され、それぞれの小葉と小葉の間には疎性結合組織である小葉間結合組織が存在する. 小葉は多角形状を呈し、腺分泌部とその周囲の結合組織からなる. 分泌部は明調な粘液顆粒を有する腺細胞が主体の房状粘液腺で、暗調な細胞質をもつ腺細胞が時に半月を形成することがある (Fig. 4). 分泌細胞の基底側には一層の筋上皮細胞が存在する. 口唇腺の排出導管、腺葉ならびに小葉の構成を Figure 5 に模式図として示した. 腺房周囲結合組織には、線維細胞や膠原線維に混じって多

くの自由細胞が認められる (Fig. 4). 自由細胞には形質細胞、リンパ球および肥満細胞が見られ、なかでも形質細胞がきわめて多い. 形質細胞は単独、または数個が集合して腺房周囲結合組織に認められる. 口唇腺はその周囲を疎性結合組織によって取り囲まれ、腺葉内には小葉間

結合組織が、さらに小葉内には腺房周囲結合組織がふくまれる。形質細胞はこれらの結合組織の中で、腺房周囲結合組織の中で分泌部を取り囲むように多数分布し、粘膜固有層、粘膜下組織および小葉間結合組織には少ないのが特徴である。

2. 口唇腺腺房周囲結合組織の形質細胞

腺房周囲に分布する形質細胞は光学顕微鏡的に、一般に長径 $18\ \mu\text{m}$ 、短径 $10\ \mu\text{m}$ の卵円形を呈し、細胞質は好塩基性を示すのが特徴であり (Fig. 6)、リンパ球や特異的な大型塩基性顆粒を多数含む肥満細胞とは、容易に区別することができる。形質細胞の核は直径 $4\ \mu\text{m}$ の円形あるいは類円形で、異染色質は核膜にそって集塊を作り、核中央部に向かって車輪状に配列するものもある。核は細胞質の中央ないし一方に

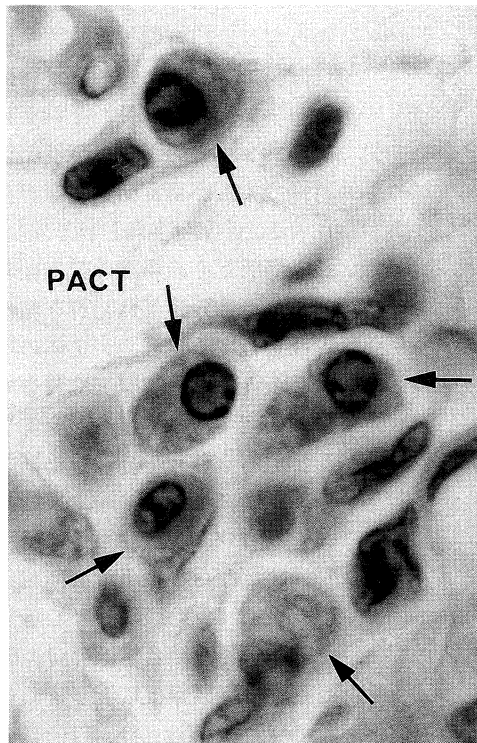


Fig. 6. Light micrograph of the periacinar connective tissue of a labial gland. A number of plasma cells (arrows) are scattered throughout the connective tissue surrounding acini. PACT: periacinar connective tissue. H-E staining. $\times 1,500$.

偏在し、核に接して明域が見られる。電子顕微鏡で観察すると、形質細胞の細胞質には多量の粗面小胞体と明域に一致してよく発達したゴルジ装置が含まれ、成熟した形質細胞の特徴を有する (Fig. 7)。粗面小胞体はその内腔が狭いものが大多数であるが、なかには内腔が球状に拡大して大量に内容物を含むものも観察される。

3. 大唾液腺の小葉と形質細胞

耳下腺、顎下腺及び舌下腺の小葉はいずれも分泌部とそれを取り囲む結合組織からなり、小葉と小葉の間には小葉間結合組織が存在する。大唾液腺は一般に口唇腺に比べると組織保存状態は悪く、とくに分泌部における組織破壊がみとめられる。しかしながら、腺房周囲・小葉間結合組織は分泌部に比べると比較的よく保存され、結合組織内の自由細胞の観察は可能である。口唇腺と同様に分泌部を取り囲む結合組織内には自由細胞が分布し、その中には形質細胞も含まれる。しかしながら、形質細胞の数は大唾液腺の種類によって著しい差異が認められた。耳下腺の分泌部は漿液腺細胞から構成され腺房周囲結合組織は狭く、結合組織には自由細胞の数は口唇腺に比べて少ない。形質細胞も散在する程度で数は少なく、集合傾向は少ない (Fig. 8a)。顎下腺は漿液腺細胞が主体の混合腺で、分泌腺細胞の保存状態は耳下腺とほぼ同様である。腺房周囲結合組織中に含まれる自由細胞は少なく、形質細胞も少数である (Fig. 8b)。舌下腺は粘液腺細胞が分泌部の大多数を占める。Figure 8c に示したように、その腺房周囲の結合組織は広く、他の大唾液腺に比べると自由細胞が多く観察され、形質細胞も多数分布する。舌下腺に含まれる形質細胞は、口唇腺と同様に小葉間結合組織にくらべると、小葉内で腺房周囲の結合組織中に多量に含まれる。

4. 形質細胞の計量組織学的観察

上述したように、口唇腺ならびに大唾液腺の小葉内には形質細胞が含まれ、とくに分泌部周囲の結合組織中に多い傾向が認められた。さらに、大・小唾液腺の間で形質細胞の分布に差異が認められた。形質細胞の分布を組織計量的な

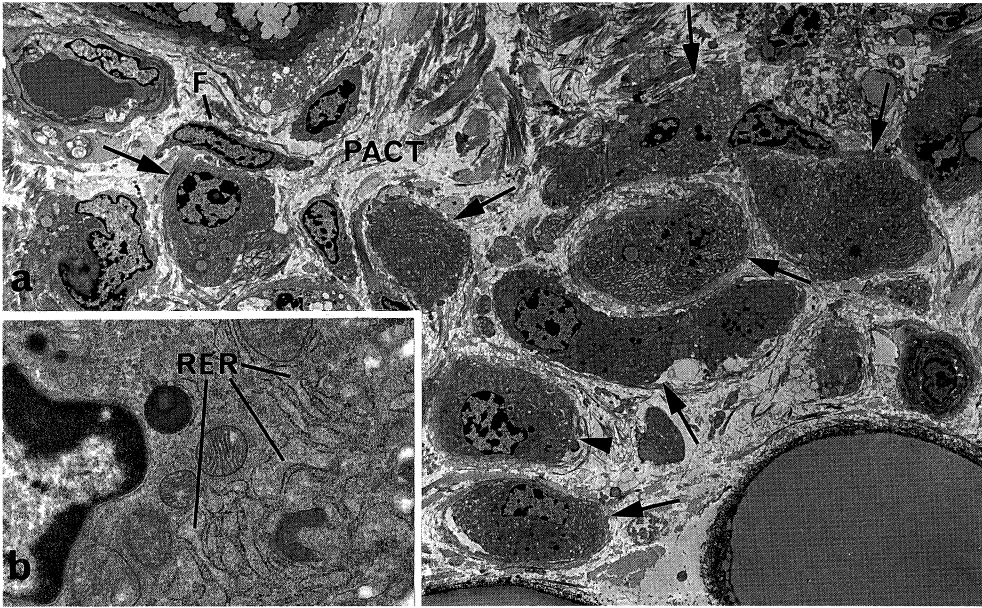


Fig. 7. Electron micrographs of the periacinar connective tissue (PACT) of labial gland.
 a) A low-power micrograph. Since plasma cells (arrows) have a round cell profile with rich cytoplasm, they can easily be distinguished from fixed fibrocytes (F) . $\times 1,600$.
 b) A plasma cell indicated by the arrowhead in (a) .
 The cytoplasm contains abundant rough endoplasmic reticulum (RER) . $\times 11,000$.

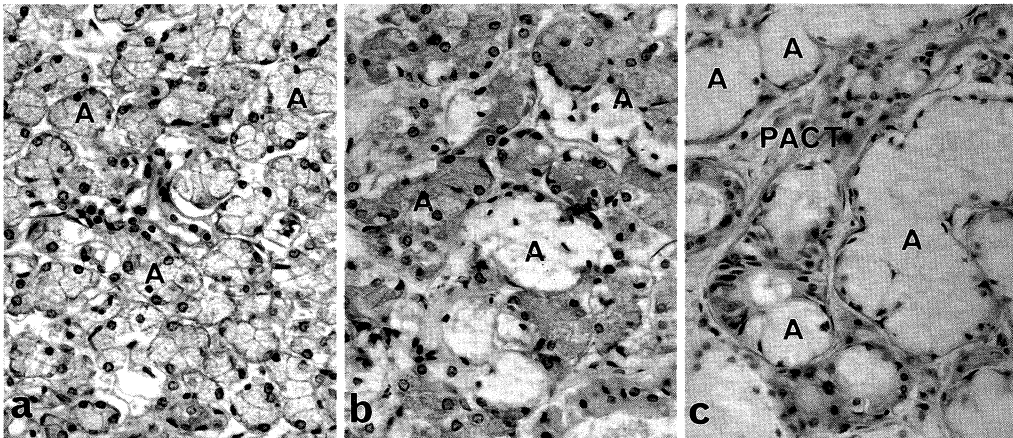


Fig. 8. Light micrographs of lobules of three major salivary glands. H-E staining. $\times 230$.
 a) Parotid gland. The acini (A) consist of only a serous terminal portion. The periacinar connective tissue is very narrow, and free cells seldom occur in the connective tissue.
 b) Submandibular gland. The acini (A) consist of a clear mucous terminal portion and a serous terminal portion. The periacinar connective tissue is narrow, including a few plasma cells.
 c) Sublingual gland. The acini (A) are mainly composed of only a clear mucous terminal portion. The periacinar connective tissue (PACT) is wide, including a number of plasma cells.

観察によって検討した。口唇粘膜固有層、小葉間ならびに腺房周囲結合組織に含まれる単位面

積当たりの形質細胞数は **Figure 9** に示すごとくである。すなわち、腺房周囲結合組織には 486 ± 180 個/mm²、小葉間結合組織では 18.8 ± 18.1 個/mm² さらに粘膜固有層では 1 個/mm² であり、腺房周囲結合組織で形質細胞数が有為に高値をとる ($p < 0.01$)。口唇粘膜固有層には形質細胞は存在するが、その数はきわめて少ない。耳下腺、顎下腺ならびに舌下腺の各大唾液腺について、腺房周囲結合組織における 1 mm² 当たりの形質細胞数を求めた (**Fig. 10**)。舌下腺は 496 ± 175 個/mm² 個と口唇腺とほとんど一致して高値をとり、ついで顎下腺の 143 ± 42 個/mm² 個、耳下腺がもっとも少なく 58 ± 32 個/mm² という値であった。小葉間結合組織については、各種大唾液腺も口唇腺と同様に腺房周囲結合組織にくらべて形質細胞数は約10分の1と有意に低い値をとる ($p < 0.01$)。

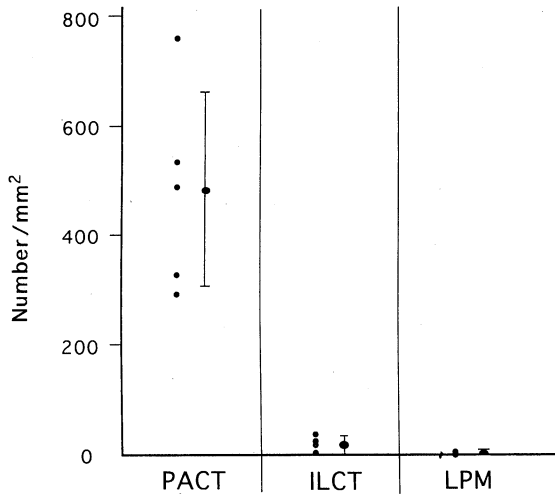


Fig. 9. Plasma cell number in various parts of the labial glands. Each point represents the number of plasma cells per mm². Mean ± SD. PACT : periacinar connective tissue, ILCT : interlobular connective tissue, LPM : lamina propria mucosae.

考 察

周知のように形質細胞は結合組織中に分布する自由細胞の一つで、小腸などの消化管粘膜固有層や気管支などの気道粘膜固有層にリンパ球とともに多量に存在し、局所において免疫グロブリンを産生することが知られている⁹⁾。口腔は消化管の始まりであり、大・小唾液腺からの分泌物は導管を経て口腔内に外分泌される。唾液は外来性の食塊と一番早くに接触する体液であり、口唇は口腔と外界との境界をなす口腔付属器官である。成績に述べたように、口唇には形質細胞が少な

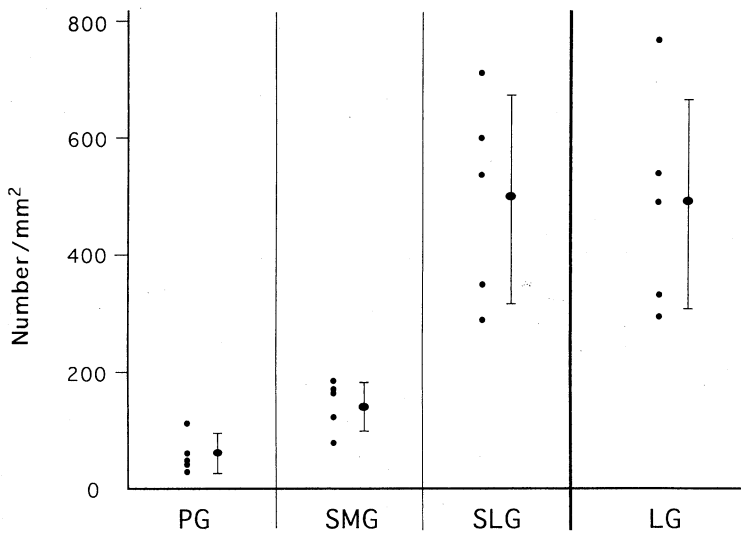


Fig. 10. Plasma cell number in periacinar connective tissues of three major salivary glands and labial glands. Each point represents the number of plasma cells per mm². Means ± SD. PG : parotid gland, SMG : submandibular gland, SLG : sublingual gland, LG : labial gland.

からず存在する。しかしながら、口唇粘膜上皮直下の粘膜固有層には形質細胞の密度はきわめて低く、形質細胞が粘膜固有層に多数存在する消化管の胃、小腸ならびに大腸とは明らかな違いがある。すなわち、口唇において形質細胞は粘膜固有層ではなく、口唇腺と密接な関連が認められる点が注目される。形質細胞は口唇腺の構造の中でもとりわけ小葉内に多く、分泌物を産生する腺細胞を取り囲む結合組織内に多量に分布するのであって、排出導管と形質細胞との直接の関連は薄い。口唇腺をはじめとする口腔粘膜内の小唾液腺からの分泌物と、耳下腺、顎下腺ならびに舌下腺の大唾液腺からの分泌物が混合して唾液となる。しかしながら、唾液産生に関与するこれらの大・小唾液腺の間には、分泌部周囲結合組織に含まれる形質細胞の分布密度に明らかな差異があり、特に口唇腺ならびに舌下腺に形質細胞の多いことが本研究から明らかになった。

口唇腺はヒトでよく発達する小唾液腺であり、ヒトを観察材料とするためにその細胞構成に関する報告は少なく、電子顕微鏡レベルではわずかに Tandler ら^{6)~8)} ならびに武田⁹⁾ の報告があるのみで、形質細胞との関係に注目した報告は無い。成績に述べたように、光顕レベルで口唇腺の分泌細胞はその大多数が明調な粘液顆粒を持つ粘液腺細胞であり、わずかではあるが半月を形成する暗調な細胞質を有する分泌細胞が混在し、光顕レベルでは混合腺の特徴を有する。しかしながら、Tandler ら⁶⁾ や武田⁹⁾ は半月を呈する分泌細胞はその超微形態学的な特徴から未熟な粘液分泌細胞であり、大唾液腺のような漿液分泌細胞は存在しないと報告している。口唇腺の分泌細胞のPAS反応による観察から口唇腺は純粘液腺細胞から構成されるとの報告もある^{10),11)}。従って、腺細胞構成から見ると、口唇腺は純粘液腺に分類されるのが妥当と考えられる。一方、大唾液腺においてその腺細胞は、耳下腺は漿液腺分泌細胞で構成され、顎下腺と舌下腺の終末部は漿液性と粘液性分泌細胞が混在する混合腺であり、とくに舌下腺は粘液腺細胞

が主体をなす¹²⁾。これらの知見を考えあわせると、形質細胞は大・小唾液腺の中でも分泌物の組成との関連で見ると、粘液分泌腺ないし粘液腺が主体の混合腺ととくに密接な関連があるとみなされる。

形質細胞はBリンパ球が分化し成熟した抗体産生細胞で、各種の免疫グロブリンを産生する¹³⁾。免疫グロブリンは血液・リンパのほか粘膜からの外分泌液中に抗体としてとけ込み、抗原と反応する液性免疫系の生体防御機能を担う。免疫グロブリンのなかでもIgAは形質細胞で産生されたものが粘膜上皮を通り抜け、管腔内へと分泌されて機能する。このようなIgAを分泌型IgAといい、特に口腔や小腸などの消化管における局所免疫機構で重要な役割を演じている^{14),15)}。口腔内の場合、この分泌型IgAは唾液に含まれる。唾液は大・小唾液腺からの分泌物の混合したものであり、そのほとんどは大唾液腺に由来する。しかしながら、Crawford ら¹⁾ は全唾液分泌量の7~8%を占めるにすぎない小唾液腺に由来する唾液の中に、きわめて高濃度のIgAが含まれることを報告している。すなわち、口唇腺からの分泌物に含まれる分泌型IgA濃度は耳下腺よりも約4.4倍高いという。また、小唾液腺の分泌部の形質細胞にはIgAの存在することが免疫組織学的に証明されている^{10),11)}。すなわち、口唇腺の分泌液中に含まれるIgAは腺房周囲結合組織に多量に存在する形質細胞によって産生されるとみなされる。また、今回観察した形質細胞の分布密度が口唇腺分泌部において高いという結果は、口唇腺が口腔内の免疫環境にとってきわめて重要な役割を演じていることを示している。

IgAは血清Ig組成中では10~20%を占めるにすぎないが、唾液などの外分泌中では免疫グロブリンの90%をしめる主要な分画であり、それは分泌型IgA(sIgA)からなる。sIgAは分子量16万のIgAユニット2つと分子量1万五千のJ鎖からなるIgA 2量体に、分泌成分が結合したものである¹⁴⁾。IgAおよびJ鎖は形質細胞にて合成されてIgA・2量体となり、上皮細胞を通

過する際に分泌成分と結合し sIgA となる。免疫組織化学的観察により、この分泌成分が唾液腺においては粘液腺上皮細胞に存在する事が明らかにされている^{10),11)}。形質細胞が大・小唾液腺の中でも特に粘液産生唾液腺と密接な位置関係で分布していることは、IgA 産生細胞としての形質細胞と分泌成分産生細胞としての粘液産生細胞との局所における機能的な協調関係を示唆するものである。とくに口唇腺と並んで舌下腺にも多量の形質細胞が存在することから、IgA 分泌唾液腺として舌下腺の機能的な意義をあらためて検討する必要がある。IgA 分泌唾液腺としての口唇腺や舌下腺は、耳下腺ならびに顎下腺に比べて導管は短く、形質細胞が密在する分

泌部が口腔と近接するという特徴を持つ。このことは IgA 産生部位への抗原情報の伝達と関連して、今後検討すべき重要な課題の一つである。

稿を終えるにあたり、終始懇切な指導をいただいた佐々木和信教授をはじめとする解剖学教室員、標本材料の採取に快く協力いただいた調輝男教授、真鍋俊明教授と病理学教室員ならびに池田一夫解剖学副主任技術員、また細胞計量ならびに電顕観察に多大の技術助力をおしまれなかった上平賢三主任、山根和子技術員をはじめとする組織・電顕センター員に深く感謝する。なお、本研究の一部は日本私学振興財団私立大学等経常費補助金特別補助(高度化推進特別経費)大学院重点特別経費(研究科分ならびに学生分、1995年度)の補助で行われた。

文 献

- 1) Crawford JM, Taubman MA, Smith DJ: Minor salivary glands as a major source of secretory immunoglobulin A in the human oral cavity. *Science* 190: 1206—1209, 1975
- 2) Fawcett DW: *A Textbook of Histology*. 12th ed, New York, Chapman & Hall 1994, pp559—577
- 3) 名倉 宏: 分泌型 IgA と消化管局所免疫. *感染・炎症・免疫* 14: 271—284, 1984
- 4) 池田 章, 藤本勝邦, 吉井 致, 松本 真, 西谷耕二, 池田一夫: 全身の灌流固定法による解剖体の防腐保存法とその応用. *解剖誌* 68: 410—421, 1993
- 5) Raviola E: The immune system. *In A Textbook of Histology*. 12th ed, ed by Fawcett DW, New York, Chapman & Hall. 1994, pp410—431
- 6) Tandler B, Denning CR, Mandel ID, Kutscher AH: Ultrastructure of human labial salivary glands. I. Acinar secretory cells. *J Morph* 127: 383—408, 1969
- 7) Tandler B, Denning CR, Mandel ID, Kutscher AH: Ultrastructure of human labial salivary glands. II. Intranuclear inclusions in the acinar secretory cells. *Z Zellforsch* 94: 555—564, 1969
- 8) Tandler B, Denning CR, Mandel ID, Kutscher AH: Ultrastructure of human labial salivary glands. III. Myoepithelium and ducts. *J Morph* 130: 227—246, 1970
- 9) 武田泰典: ヒト口唇腺の電子顕微鏡的研究. 第1報: 終末部. *口病誌* 45: 66—83, 1978
- 10) 角 保徳: 口腔内局所免疫機構の免疫組織化学的解析—小唾液腺を中心として—. *日口外誌* 31: 495—508, 1985
- 11) 角 保徳: 小唾液腺における sIgA 分泌機構の解析. *消化器と免疫* 14: 59—63, 1985
- 12) Ten Cate AR: *Oral Histology*. 4th ed, St. Louis, Mosby. 1994, pp356—388
- 13) Weiss L: *The Cells and Tissues of the Immune System*. London, Prentice-Hall Inc. 1972, pp151—162
- 14) Tomasi TB Jr: Secretory immunoglobulins. *New Engl J Med* 287: 500—506, 1972
- 15) Halpern MS: Novel subunit in secretory IgA. *Nature* 228: 1276—1278, 1970