

当院における食道異物の最近の動向

—レ線に興味ある症例を中心に—

小牧久和子, 亀井 健, 今井 茂樹, 宗盛 修, 森 俊博,
梶原 康正, 折田 洋造*, 山本 英一*

1980年から1992年9月までに、当院に入院した食道異物は49例で、男性26例、女性23例であった。年齢は1~6歳が27例、17歳が1例、38歳~88歳が21例であった。異物の種類は、硬貨26例(53.1%)、食片7例(14.3%)、PTP7例(14.3%)、魚骨4例(8.2%)、義歯3例(6.1%)、ビールの栓1例、缶ジュースのpulltop1例であった。異物の介在部位は、第一狭窄部が32例(65.3%)、第二狭窄部が8例(16.3%)、第三狭窄部が7例(14.3%)、不明2例であった。確定診断は、単純X線撮影35例(71.4%)、軟X線撮影1例、食道造影2例、食道造影と内視鏡1例、病歴とCT1例、病歴と内視鏡9例で行われ、放射線診断の占める割合が高かった。治療は内視鏡による摘出が37例(75.5%)と、大半を占めていたが、PTPの1例は、外側頸部切開、魚骨の1例と、ビールの栓の1例は、開胸手術になった。

(平成4年10月20日採用)

Recent Trends in Radiological Diagnosis of Esophageal Foreign Bodies

Kuwako Komaki, Tsuyoshi Kamei, Shigeki Imai, Osamu Munemori,
Toshihiro Mori, Yasumasa Kajihara, Yozo Orita* and
Eiichi Yamamoto*

A total of 49 patients (26 men and 23 women) with a foreign body in the esophagus were admitted to Kawasaki Medical School Hospital between January 1980 and September 1992. Of these, 27 patients were children between one and six years old in whom coins (26 cases) and food (1 case) were impacted. One 17-year-old patient had impaction of a pulltop from a drink can. The remaining 21 patients were adults between 38 and 88 years old in whom PTP (seven cases), food (six cases), fish bones (four cases), dentures (three cases) and the cap of a beer bottle (one case) were impacted. In the majority of cases, the foreign body was arrested in the cervical esophagus (32 cases, 65.3%). In eight patients (16.3%), it was arrested in the upper thoracic esophagus, in seven patients (14.3%) in lower esophagus, and in two patients the location was uncertain. Diagnosis depends on the following triad: clinical history, X-ray appearance, and esophagoscopy. Treatment was performed by esophagoscopy in 37 patients (75.5%). Three patients (6.1%) required an operative approach. (Accepted on October 20, 1992) *Kawasaki Igakkaishi* 18(3):213-217, 1992

川崎医科大学 放射線科診断部門
〒701-01 倉敷市松島577

Division of Diagnostic Radiology, Department of Radiology,
Kawasaki Medical School: 577 Matsushima, Kurashiki,
Okayama, 701-01 Japan
Department of Otolaryngology

* 同 耳鼻咽喉科

Key Words ① Foreign bodies ② Esophagus ③ Radiological findings

はじめに

食道異物は、食道穿孔から縦隔洞炎へと進展する危険性もあることから、早期の的確な診断、治療が重要である。また、その確定診断は、X線検査にて行われることが多い。今回、我々は、早期診断の一助となるべく、当院における食道異物の最近の動向とともに、レ線上興味ある症例を報告する。

当院の食道異物の最近の動向

1980年から1992年9月までに、当院を訪れた食道異物のうち、入院治療を要した49症例について検討した。そのほとんどは、救急外来より耳鼻咽喉科へ紹介となり治療を施されている。

性別は、男性26例、女性23例で男性がやや多かった。異物の種類は、硬貨が最も多く26例(53.1%)、続いて食片7例(14.3%)、PTP；press through pack 7例(14.3%)、魚骨4例(8.2%)、義歯3例(6.1%)、ビールの栓1例(2.0%)、缶ジュースのpulltop 1例(2.0%)であった。

年齢は1歳から88歳で、そのうち1～6歳が27例(55.1%、男女比5：4)と最も多く、う

ち硬貨の誤飲が、26例、食片が1例(1歳、チーズ)であった。7～38歳では、17歳男性の1例(2.0%)のみで、pulltopの誤飲であった。38歳以上の成人21例(42.9%、男女比10：11)では、食片、魚骨、義歯、PTP、ビールの栓とさまざまであった(Table 1)。

誤飲は、小児では、食片の1例を除く全例が遊んでいる時に発生し、成人では、食事中、もしくは、内服時の不注意によるものがほとんどであった。17歳のpulltopの誤飲は、友人のいたずらで缶のなかに入っていたのを知らずに飲み込んで発生し、ビールの栓の誤飲は、泥酔時に発生していた。

食道異物の介在部位は、第1狭窄部32例

Table 1. Type of foreign body in the esophagus and age of 49 patients

age	foreign body	No. of cases
1～6 years old	Coin	26
	Food (cheese)	1
17 years old	Can pulltop	1
38～88 years old	PTP ※	7
	Food ★	6
	Fish bone	4
	Dentures	3
	Beer bottle cap	1

※ PTP : press through pack

★ meat : 5 cases, Shiitake mushroom : 1 case

Table 2. Diagnosis of foreign bodies

Diagnostic technique	Type of foreign body	No. of cases
Plain X ray film	Coin	26
	Dentures	3
	Fish bone	2
	PTP	2
	Beer bottle cap	1
	Can pulltop	1
Soft X ray film	PTP	1
Esophagogram	Food	1
	Fish bone	1
Esophagogram and endoscopy	Shiitake mushroom	1
History and endoscopy	Food	5
	PTP	3
	Fish bone	1
History and CT	PTP	1

(65.3%)、第2狭窄部8例(16.3%)、第3狭窄部7例(14.3%)、異物の確認ができなかったもの2例(4.1%)であった。

異物の診断法 (Table 2)

単純X線撮影のみで確定診断されたものが最も多く、35例(71.4%)であった。PTPの1例は、頸部軟X線撮影で診断された。3例(6.1%)は、食道造影が行われたが、しいたけが嵌在していた症例は、食道腫瘍と誤診され、内視鏡にて診断に至った。PTPの1例(2.0%)は、頸部食道穿孔を起こしており、CTで気腫のあることからその診断がなされた。残りの9例(18.4%)は、病歴および内視鏡にて診断されたが、うち2例は、異物が同定されなかった。

治 療

治療は、37例(75.5%)が内視鏡下に摘出され、3例(6.1%)が、喉頭鏡下に摘出された(魚骨、チーズ、硬貨)。4例(8.2%)は排便もしくは、吐出により、自然排泄された。魚骨の1例は、食道穿孔のため、ビールの栓の1例は、内視鏡下の摘出困難のため、いずれも開胸手術となった。CTで診断された、PTPの1例は、頸部食道を穿孔していたため、頸部食道外切開により、摘出された。2例(4.1%)は、異物の同定ができずに、経過観察が行われた。

症 例

X線診断学的に興味ある症例を示す。

症例1：57歳男性。夕食時に胸痛を覚え、翌日、総合診療部を受診。食道造影が行われた。胸部食道にバリウムの漏出が見られたため、開胸手術となった。手術の結果、魚骨による穿孔と判明した (Fig. 1)。

症例2：65歳女性。服薬時にPTPごと、誤飲。頸部食道にPTPの内容が見られる (Fig. 2)。

症例3：51歳男性。夕食時より持続する嚥下困難の原因検索のため、食道造影が行われ、食道腫瘍と診断されたが、内視鏡により、シタケが確認された (Fig. 3)。

症例4：79歳女性。食後の嚥下痛にて来院。病歴により、鯛の骨の誤飲が疑われた。頸部食道に魚骨の陰影が見られる (Fig. 4)。

考 察

食道異物は、啓蒙により近年減少傾向にあるという¹⁾。また、生活様式の変化により、異物の内容も、変化しているようである²⁾。当院における、この約12年間の入院を要した食道異物は、49例で、年平均約4例。その年齢分布は、1～6歳までの小児と、38歳以上の比較的高年令層の成人に集中していた。異物の種類は、小児では、硬貨がほとんどで、成人では、PTP、義歯、魚骨、食片と、さまざまであった。17歳男性のpulltopや、泥酔した65歳男性のビールの栓の誤飲は、めずらしい症例であった。また、小児では、遊んでいるときの発生が多く、成人では、そのほとんどが、食事もしくは服薬時の不注意で発生していた。治療は、内視鏡下に摘出されることが、最も多く、頸部食道外切開や開胸手術などの外科的処置を必要としたものは3例(6.1%)であった。これらの動向は、諸家の報告にも見られるものであった¹⁾⁻⁹⁾。

近年、投薬形態の変化により、PTPの誤飲が、注目されている¹⁾が、当院でも7例(14.3%)見られた。投薬時の注意や、特に高齢者や精神障害者に対しては、PTPから出して別に包装するなどの配慮が必要と思われた。

食道異物については、X線非透過性異物が多い(硬貨や義歯など)^{3),4)}こともあり、当院でも、その確定診断は単純X線撮影にて行われる症例が最も多く71.4%であった。しかし、PTPや魚骨、食片などは通常の単純X線撮影では、その存在が明らかでなく、頸部側面の軟X線撮影で、存在が確認されたものや、食道造影で診断されたものもあった。また、異物の特異な形状のた

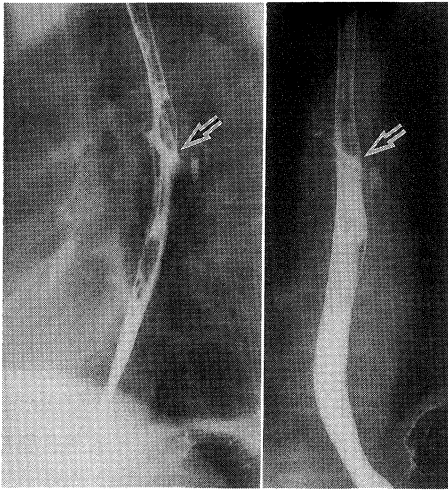


Fig. 1. This case was a 57 year-old man in whom a fish bone had become arrested in the upper thoracic esophagus. The fish bone perforated the esophagus. On an esophagogram, leakage of barium was seen. (arrow)

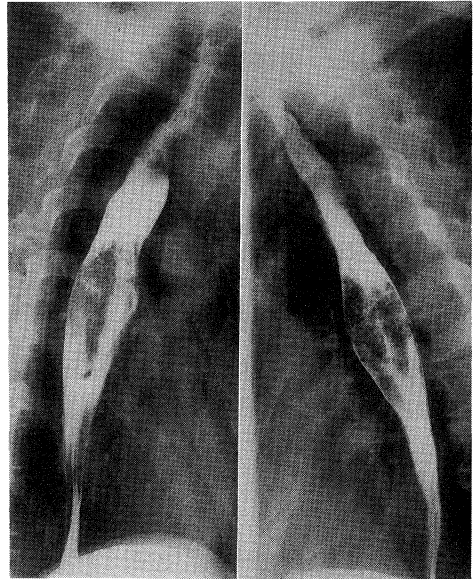


Fig. 3. This case was a 51 year-old man in whom a Shiitake mushroom was arrested in the lower esophagus. Based on an esophagogram, a wrong diagnosis of an esophageal tumor was made for this patient.

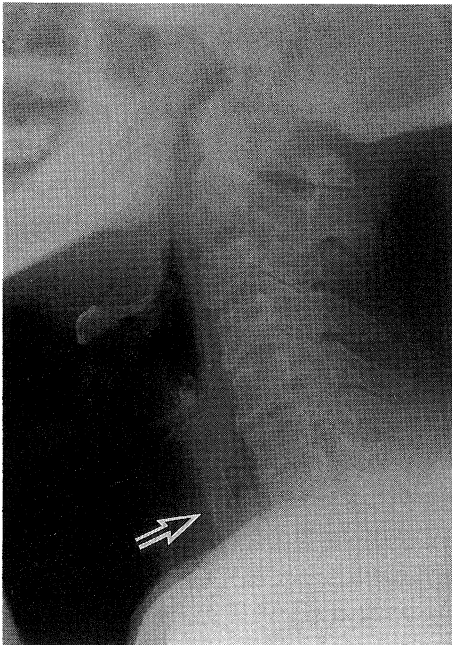


Fig. 2. This case was a 65 year-old woman in whom a PTP was arrested in the cervical esophagus. On the lateral view of the cervical portion of a soft X-ray film, a tablet in the PTP was observed in the cervical esophagus. (arrow)

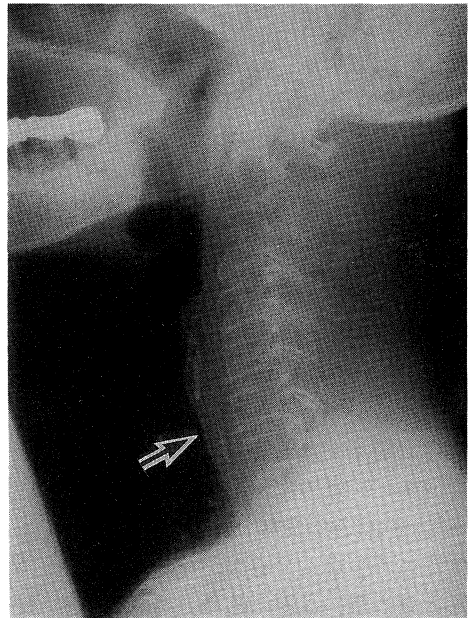


Fig. 4. This case was a 79 year-old woman in whom fish bone was seen in the cervical esophagus on the lateral view of the cervical portion of a plain X-ray film. (arrow)

めに、食道造影で、食道腫瘍と診断を誤ったものもあった。

食道異物は、穿孔したり、縦隔洞炎を併発したりすることもある¹⁰⁾。ゆえに、初期の的確な診断、治療が重要である。診断、治療に関しては、病歴の聴取が重要であり、X線撮影による診断も重要な位置を占めている。通常の単純X線撮影にて、異物が確認できないX線透過性異物の場合は、その診断には、慎重でなければならない。異物の大半が第一狭窄部に介在するこ

とを考慮すると、頸部軟X線撮影の側面撮影を追加することが重要であると思われた。また、胸部食道のX線透過性異物の診断には、造影検査は必須であるが、それにあたっては、食道穿孔を起している症例や、検査時の誤飲により、嚥下性肺炎等の合併症を併発する危険性もあるので、慎重に行うことが重要である。

以上、食道異物の、当院の最近の動向と診断における放射線学的側面を中心に報告した。

文 献

- 1) 松本 喬, 太田和博: 気道・食道異物症の予防. *JOHNS*. 4: 1093—1100, 1989
- 2) 松永 喬, 田中 治: 気道・食道異物. *治療* 72: 1755—1760, 1990
- 3) 小野 譲, 斎藤成司, 斎藤誠次: 気道・食道の異物. *小児科* 12: 514—518, 1971
- 4) 鈴木俊哉, 坂口正範: 当教室10年間に入院治療を要した食道異物の臨床統計的観察. *耳鼻臨床* 38: 76—81, 1990
- 5) 片山 修, 市岡四象, 勝部隆男: 食道異物. *総合臨床* 39: 897—900, 1990
- 6) Nandi P, Ong GB: Foreign body in the oesophagus: review of 2394 cases. *Br. J. Surg.* 65: 5—9, 1978
- 7) Chaikhouni A, Kratz JM, Crawford FA: Foreign bodies of esophagus. *Am. Surg.* 51: 173—179, 1985
- 8) Brady PG: Esophageal foreign bodies. *Gastroenterol. Clin. North. Am.* 20: 691—701, 1991
- 9) Gonzalez JH, Vidal JM, Sarandeses AG, Barro CV: Esophageal foreign bodies in adults. *Otolaryngol. Head Neck Surg.* 105: 649—654, 1991
- 10) White PK, Morris DM: Diagnosis and management of esophageal perforations. *Am. Surg.* 58: 112—119, 1992