

内耳奇形ハムスター蝸牛有毛細胞の生後発達

矢田 和子

内耳奇形ハムスターを使用し、生直後から、蝸牛有毛細胞が成熟する14日目以降までを、経日的に走査電子顕微鏡で観察した。生直後から生後2日目までは、内有毛細胞、外有毛細胞第1列、2列、3列ともに、著明な回転が見られたが、生後3日目以降は、ほぼ成熟状態と同様に蝸牛外有毛細胞第1列の回転のみが著明で、内有毛細胞、外有毛細胞第2列、3列の回転は軽度となった。これは支持細胞等の成熟機転と密接な関連があることを強く示唆するものである。

(平成4年6月22日採用)

Postnatal Development of Cochlear Hair Cells in Mutant Golden Hamster

Kazuko Yada

A new mutation of the inner ear structures was found in the golden hamster. Scanning electron micrographs showed that, while outer hair cells in the cochlea were normal in structure, some stereocilia bundles were found to be rotated so that the bundles face away from the modiolus side. In adult mutant hamsters the largest frequency of rotated stereocilia bundles was in the first row of the outer hair cells. The misalignment of stereocilia bundles was present even one day after birth.

In the mutant hamsters, one day after birth, the direction of the kinocilium in OHC₁, OHC₂, OHC₃ and even IHC were rotated significantly. We examined the hamster every few days after birth, up to eighteenth days. Gradually, the cochlear hair cells developed. On the fourteenth days after birth, the cochlear hair cells were well matured in both normal and mutant hamsters. The cochlear development of mutant hamster was identical to those of normal hamsters, except for the rotation of stereocilia bundles. (Accepted on June 22, 1992) *Kawasaki Igakkaishi* 18(2):109-113, 1992

Key Words ① Cochlear hair cell ② Development ③ Mutant hamster
④ Rotated stereocilia bundle

はじめに

ゴールデンハムスター（以下ハムスター）はラット、マウス、ネコなどと同様に、生下時、聴器は未完成であることが知られている。我々は

数年前、内耳奇形ハムスターを発見し、継代飼育をしてきた。このハムスターは成熟後においては、外有毛細胞第1列に著明な回転があり、内有毛細胞、外有毛細胞第2列、第3列において軽度の回転を認めるのみである(Fig. 1)。今回、生直後から蝸牛有毛細胞の発達が完了する14日




Fig. 1. The middle apical turn in adult mutant golden hamster. The OHC₁ (the first row of outer hair cell), OHC₂ (the second row of outer hair cell) and OHC₃ (the third row of outer hair cell) stereocilia bundles are facing random directions with a frequent abnormal positioning of OHC₁. In addition the stereocilia bundles in all three OHC rows are misaligned. Bar=10 μm

目以降までを経日的に走査電子顕微鏡にて観察し、特異な発達を認めた。

材料と方法

材料は生直後から18日目までの内耳奇形ハムスターを使用した。エーテル麻酔を行い断頭して、内耳を摘出し、2%グルタルアルデヒド-1%パラフォルムアルデヒドで第1固定し、overnight後、燐酸緩衝液(PBS)にてリンスし、1%四酸化オスミウム液(pH 7.4)で第2固定した。その後上昇エタノール系列で脱水し、臨界点乾燥を経て、Pt-Pd蒸着後、日立S-570型走査電子顕微鏡で観察した。

結 果

生直後の蝸牛有毛細胞はhook領域のbasal end側の発達が遅れ気味であるが、それ以外で下方回転程発達が早く上方回転に進むにしたがって発達が遅れていた。Apical turn最上部では有毛細胞は未発達であるが、Middle turnからBasal turnでは、多数のmicrovilliと1本の





Fig. 2 a : The basal turn in a one day old normal hamster. The direction of kinocilium is normal. Bar=5 μm
b : The basal turn in a one day old mutant hamster. The direction of kinocilium in OHC₁, OHC₂, OHC₃ and IHC is rotated. Bar=5 μm




Fig. 3 a : The basal turn in a two day old normal hamster. The direction of kinocilium is normal. Bar=5 μ m
b : The basal turn in a two days old mutant hamster. The direction of kinocilium in OHC₁, OHC₂, OHC₃ and IHC is rotated. Bar=5 μ m

kinocilium を持つ有毛細胞が確認できる。生直後では特に内毛細胞、外毛細胞第1列、第2列、第3列すべてに回転が著明に認められた。柱細胞が未熟なため、外毛細胞第1列と内毛細胞は近位に位置する (Fig. 2)。

生後2日目においても、ほぼ同様の結果が見られた (Fig. 3)。

生後3日目になると徐々に microvilli はその太さを増してくるが、ことに外側の microvilli はより太く長くなり、stereocilia となる部分が明確になってくる。この時期では、外毛細胞第1列の回転が著明であるが、内毛細胞及び外毛細胞第2列、第3列では軽度の回転に変化していた (Fig. 4)。

生後8日目では、kinocilium, microvilli は残存しているが、外毛細胞第1列の回転が著明で外毛細胞第2列、3列、内毛細胞の回転は軽度であった (Fig. 5)。

生後18日目では microvilli また、kinocilium が消失し、stereocilia の構成が十分である。この時期においても、外毛細胞第1列の回転が著明で、その他の有毛細胞では回転は軽度となっていた (Fig. 6)。

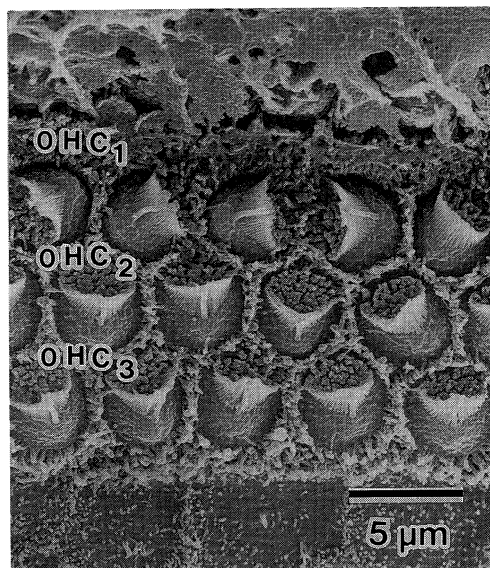


Fig. 4. The basal turn in a three day old mutant hamster. The direction of kinocilium in OHC₁ is rotated significantly. Bar=5 μ m

全経過を通じて奇形群と正常群では有毛細胞の回転を除けば蝸牛の発育に差は認めなかった。

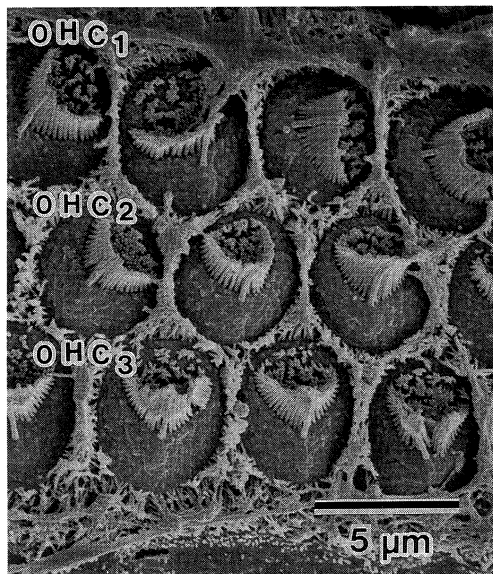


Fig. 5. The middle turn in a eight day old mutant hamster. The direction of kinocilium in OHC₁ is rotated. Bar= 5 μm




Fig. 6. The basal turn in a eighteenth day old mutant hamster. The OHC₁ are rotated. The kinocilium and microvilli vanished. Bar= 5 μm

考 察

ゴールデンハムスターは、染色体数がハムス

ター中最も多く、種々の mutant や teratosis の報告があるが、内耳のみに奇形が出現するものは見られなかった。我々は蝸牛の有毛細胞に回転のあるゴールデンハムスターを発見し、報告してきた。^{1),2)} また、内耳奇形疾患モデルは Waltzing guinea pig,³⁾ White cat,⁴⁾ Shaker mice,⁵⁾ Hedlund 白色ミンク,⁶⁾ Dalmatian の犍犬⁷⁾ 等報告されているが、その蝸牛有毛細胞は消失や変性が主体である点においてもこの内耳奇形ハムスターとは大いに異なる。この内耳奇形ハムスターにおいて個々の有毛細胞の微細形態は、ほぼ正常と差を認めず、有毛細胞の回転のみが特徴である。今回はこの内耳奇形ハムスターについて生後発達の観察を行い生後1日目では内毛細胞、外毛細胞第1列、第2列、第3列まで著しい回転があった。正常ハムスターの蝸牛では、有毛細胞の発達は内毛細胞が外毛細胞より発達が早く、また hook 領域の basal end 側、約1/2の発達がやや遅れぎみである点を除いては、下方回転ほど、発育が早く上方回転に進むにしたがって発達が遅れていたことを折田らが報告している^{8),9)}。この内耳奇形ハムスターにおいても生後2日目以降では Basal turn が Middle turn より、内毛細胞、外毛細胞第1列、第2列、第3列の回転が軽度になっていた。また、Hook region, Apical turn の有毛細胞の乱れが強く、misalignment も著明であったことを考えあわせると発達の遅い所程、有毛細胞の回転が残存したと考えられる。故にこの内耳奇形は cytomaturation の障害に基づくと考えられる。この内耳奇形ハムスターについて、蝸牛有毛細胞の回転がどの部位でおこっているのかは、この奇形が発生段階でいつおこっているかを知るために重要なことである。生後3日目以降に有毛細胞の回転が矯正されるが如くの dramatic change を起こしているのは、柱細胞及び、各支持細胞の成熟発達と強い関連があり、細胞上部の回転であることを強く示唆するものである。これを証明すべく、現在、透過型電子顕微鏡にて、神経支配、および、支持細胞の状態を観察中である。

本研究は川崎医科大学プロジェクト研究費(No.3-606)の援助によって行われたものである。

稿を終えるにあたり、ご指導いただきました川崎医科大学耳鼻咽喉科学教室 折田洋造教授に深く感謝いたします。また、終始ご協力いただいた守屋真理子さんに感謝いたします。

本論文の要旨は、Scanning Microscopy International Meeting in Chicago, 1992 (平成4年5月12日)、第93回日本耳鼻咽喉科学会総会 (平成4年5月15日, 16日)、第18回日本耳鼻咽喉科学会中国地方部会連合講演会 (平成4年6月14日) において発表した。

文 献

- 1) Fujita, H. and Orita, Y. : An inner ear anomaly in golden hamster. *Am. J. Otolaryngol.* 9 : 224-231, 1988
- 2) Fujita, H. : Mutant golden hamsters with an abnormal outer hair cell stereocilia arrangement. *Hear. Res.* 44 : 63-70, 1990
- 3) Ernstson, S. : Cochlear physiology and hair cell population in a strain of the Waltzing guinea pig. *Acta. Otolaryngol. Suppl.* 297 : 1-19, 1972
- 4) Mair, I. W. S. : Hereditary deafness in the white cat. *Acta. Otolaryngol. Suppl.* 314 : 1-46, 1973
- 5) Mikaelian, D. O. and Ruben, R. J. : Hearing degeneration in shaker-1 mouse. *Arch. Otolaryngol.* 80 : 418-430, 1964
- 6) Sugiura, A. and Hilding, D. A. : Cochleosaccular degeneration in Hedlund white mink. *Acta. Otolaryngol.* 69 : 126-137, 1970
- 7) Igarashi, M., Alford, B. R. and Saito, R. : Inner ear anomalies in dog. *Ann. Otol. Rhinol. Laryngol.* 81 : 249-255, 1972
- 8) 折田洋造, 沖田容一, 永野隆治, 稲垣千果夫 : 新生仔ハムスターにおける蝸牛毛細胞の発達. *Ear. Res. Jpn.* 12 : 32-35, 1981
- 9) 折田洋造 : ハムスターのコルチ器における支持細胞の発達. *耳鼻臨床* 69 : 949-953, 1982