胆嚢前癌性病変および胆嚢癌組織における腸上皮化生の検討

川崎医科大学附属川崎病院　病理
佐　藤　博　道*，伊　藤　慈　秀
同　　内科
加藤啓一郎，末宗　康宏，釈舎　龍三
大村　晃一，小林　敏成
同　　外科
田原　昌人，光野　正人，吉岡　一由

（昭和62年１月16日受理）

Metaplastic Changes in Precancerous Lesions and Carcinomas of the Gallbladder

Hiromichi Sato[1),2)], Jishu Ito[1)]
Keiichiro Kato[2)], Yasuhiro Suemune[2)]
Ryuzo Tokiya[2)], Koichi Ohmura[2)]
Toshinari Kobayashi[2)], Masato Tahara[3)]
Masato Kono[3)] and Kazuyoshi Yoshioka[3)]
Department of Pathology[1)], Medicine[2)] and Surgery[3)]
Kawasaki Hospital, Kawasaki Medical School

(Accepted on January 16, 1987)

胆嚢粘膜の腸上皮化生が胆嚢癌の組織発生にどのように関与しているかを探る目的で，胆嚢前癌性病変および胆嚢癌組織内にみられた化生性変化の種類と頻度を組織学的に検討した．

対象として腺腫８例，異型上皮７例，過形成性ポリープ20例，粘膜癌11例および進行癌37例の計83例を用いた．その結果，異型上皮では杯細胞，粘液腺および内分泌細胞が60～80％の頻度でみられ，また過形成性ポリープでも粘液腺，杯細胞，内分泌細胞およびパネート細胞がおのおの10～100％の頻度で認められた．しかし腺腫では杯細胞のみが25％にみられたにすぎなかった．また粘膜癌では杯細胞と内分泌細胞が22～36％で，進行癌では同様の細胞が８～16％で認められた．

以上より，胆嚢粘膜の腸上皮化生は，種々の化生性変化を高率に伴う異型上皮や過形成性ポリープから癌化する場合に重要な役割を演じ，化生性変化を伴うことが少ない腺腫からの癌化にはあまり関与しないものと推定した．

* 現川崎医科大学附属川崎病院　内科

In order to study the relationship between mucosal metaplastic changes and cancer histogenesis in the gallbladder, precancerous lesions and carcinomas were investigated histologically for frequency and the variety of intestinal metaplasia in them. The materials included 8 cases of adenoma, 7 cases of dysplasia, 20 cases of hyperplastic polyp, 11 cases of mucosal carcinoma and 37 cases of advanced carcinoma. Goblet cells, mucous glands and endocrine cells were detected in 60—80% of cases with dysplasia and 10—100% of cases with hyperplastic polyp. However, adenoma only displayed goblet cells in 25% of cases. In cases with carcinoma, goblet cells and endocrine cells were present in 22—36% of mucosal carcinomas and 8—16% of advanced carcinomas, all of which were well differentiated adenocarcinomas.

These results seem to indicate that intestinal metaplasia play an important role in malignant changes from dysplasia and hyperplastic polyp rather than adenoma.

Key Words　① Intestinal metaplasia　② Precancerous lesions and carcinomas　③ Gallbladder

はじめに

胆嚢癌の組織発生に胆嚢粘膜の腸上皮化生が関係が深いとする報告が最近あいついでみられるが,[1)~6)] その一方で以前より胆嚢の前癌性病変として腺腫[7)~10)] および異型上皮[11)~15)] がよく知られている．しかし腸上皮化生巣が直接の発癌母地となるのか，あるいは腸上皮化生を伴う前癌性病変を経て癌化するのかなど，いまだ不明な点が多い．そこでわれわれは，どの前癌性病変が腸上皮化生と関係が深いのかをさぐる目的で，胆嚢前癌性病変内に出現した化生性変化の種類と頻度を組織学的に検討し，胆嚢癌組織内にみられた化生性変化と対比させたので報告する．

対象および方法

われわれは胆嚢前癌性病変に腺腫[7)~10)] と異型上皮[11)~15)] のほか過形成性ポリープも含めて考えているので，本論文ではこの3者を前癌性病変として取り扱った．なお過形成性ポリープの独立性[16),17)] および前癌性病変としての可能性[18)] についてはすでに報告した．

検索対象として胆嚢腺腫8例，異型上皮7例および過形成性ポリープ20例の前癌性病変と粘膜癌11例および進行癌37例の胆嚢癌症例あわせて83例を用いた．腺腫8例中3例と過形成性ポリープの全例は，胆石症として外科的に切除された胆嚢400例の実体顕微鏡下による検索で発見されたもので，その大きさは最大径6 mm以下，大部分のものは2～4 mm大であった．腺腫の残り5例は1.2～3 cm大で，いずれも腺腫内に癌を合併していない症例を用いた．また異型上皮7例のうち6例は胆嚢癌の癌巣周囲にみられたもので，残り1例は癌非合併例であった．また粘膜癌11例の大きさは0.2～4 cm大で，進行癌37例の大きさは2.5～18 cm大であった．

以上の症例につき各病巣内にみられた化生性変化の種類と出現頻度を組織学的に検索した．各種化生性変化の同定には，粘液腺および杯細胞に対してAB-PASおよびHID-AB染色を，内分泌細胞に対してGrimelius染色を，またパネート細胞に対してPTAHおよびMasson's trichrome染色を施した．なお吸収上皮化生に関しては，機能的には吸収上皮の性格を有していても形態学的には吸収上皮としての分化が不完全なことが多いので,[19)] 今回の検索対象からは除外した．

結　　果

各種胆嚢前癌性病変および胆嚢癌組織における化生性変化の種類と出現頻度を **Table 1** に示した.

腺腫の肉眼像は表面平滑～乳頭状の有茎性の腫瘤であったが，組織学的には固有上皮型の腫瘍細胞が管状ないし乳頭状の増殖を示した．しかし構成細胞は単一で化生性変化の出現は少なく，わずかに杯細胞が8例中2例（25%）でみられたにすぎなかった（**Fig. 1**）．粘液腺，内分泌細胞およびパネート細胞等の出現は認められなかった.

異型上皮は乳頭状～小結節状の小隆起の集合体としてみられ，組織学的には表層固有上皮に中等度までの細胞異型が認められた．病巣内には7例中6例（86%）で杯細胞が上皮内に散在性に出現し，また上皮下にも6例（86%）で粘液腺が残存していた．また内分泌細胞も検索できた5例中3例（60%）で異型上皮細胞間に観察された（**Fig. 2**）．しかしパネート細胞は認められなかった.

過形成性ポリープは無茎性～広基性の類球形腫瘤で，組織学的には固有上皮の過形成と粘液腺の増生よりなっていた．ポリープ内には全例で粘液腺がみられたほか，杯細胞が20例中12

Table 1. Metaplastic changes in precancerous lesions and carcinomas of the gallbladder.

	Adenoma	Dysplasia	Hyperplastic polyp	Mucosal carcinoma	Advanced carcinoma
Case No.	8	7	20	11	37
Mucous gland	0	6 (86%)	20 (100%)	0	0
Goblet cell	2 (25%)	6 (86%)	12 (60%)	4 (36%)	6 (16%)
Endocrine cell	0	3/5(60%)	9 (45%)	2/9(22%)	3 (8%)
Paneth cell	0	0	2 (10%)	0	0

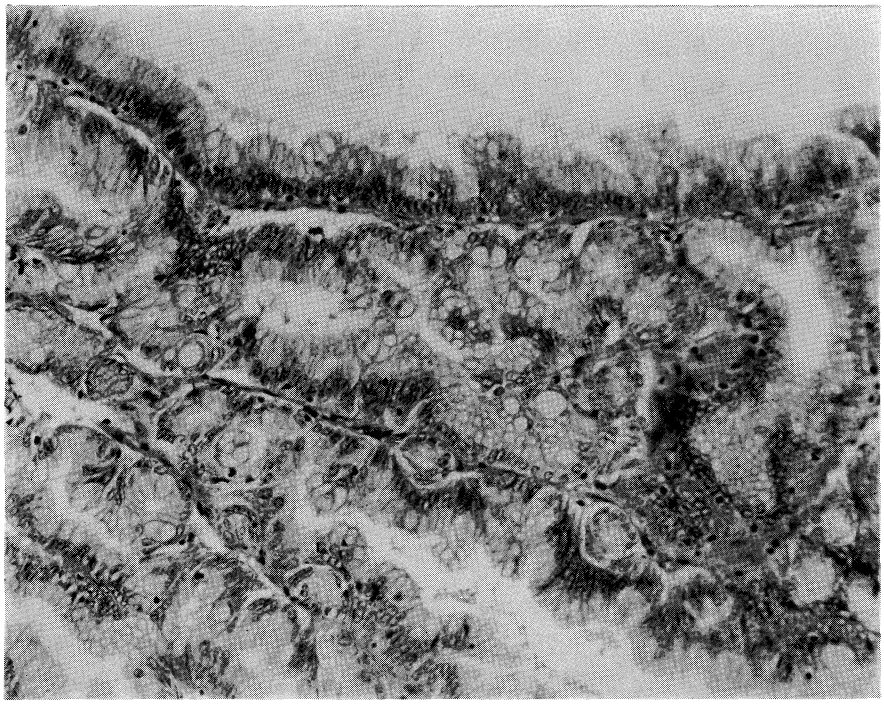

Fig. 1. Adenoma showing goblet cells (H-E stain, ×200).

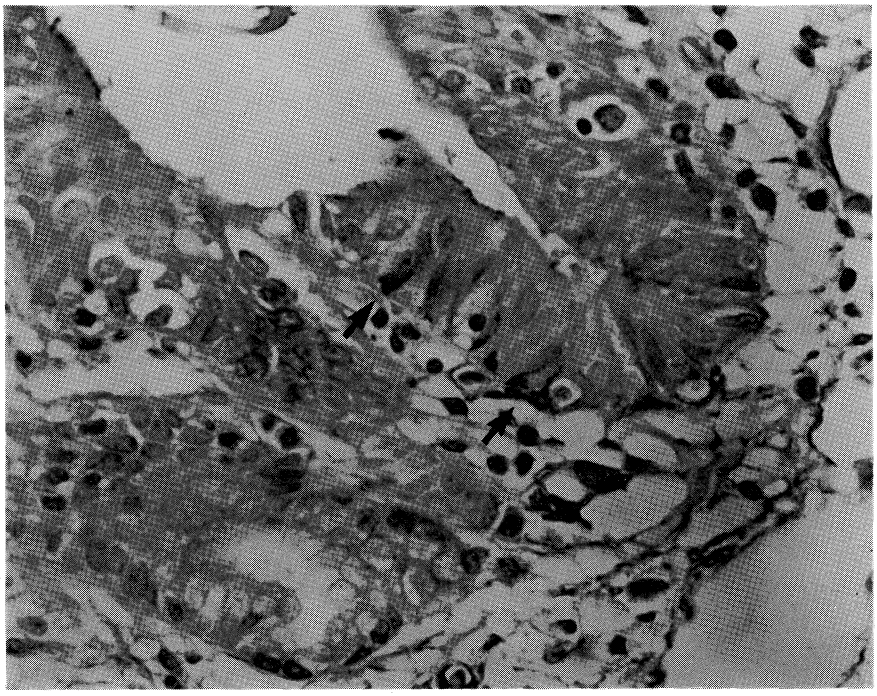

Fig. 2. Dysplasia showing endocrine cells (arrows) (Grimelius stain, ×600).

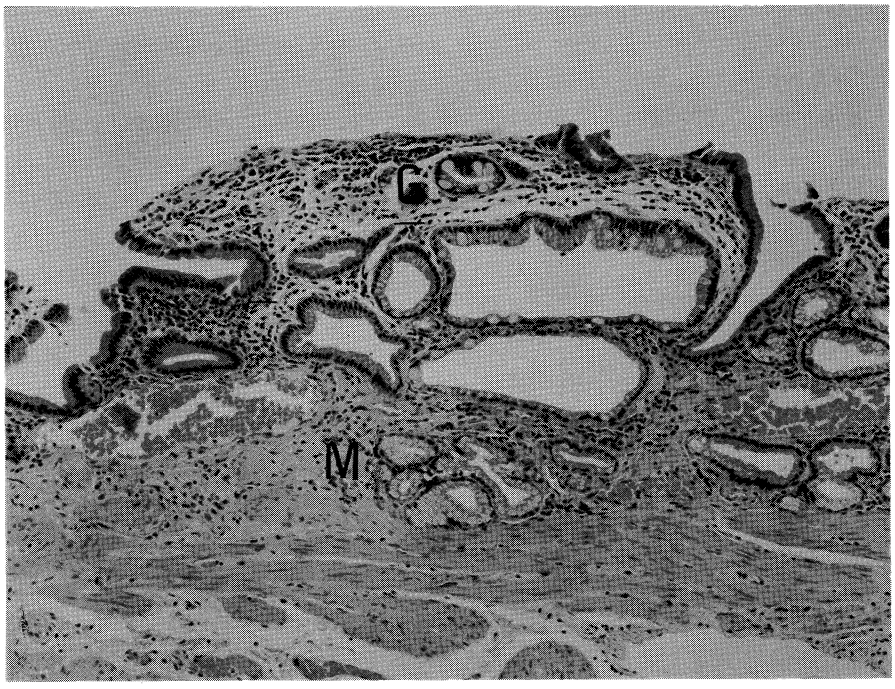

Fig. 3. Hyperplastic polyp showing goblet cells (G) in the hyperplastic proper epithelia and underlying mucous glands (M) (H-E stain, ×100).

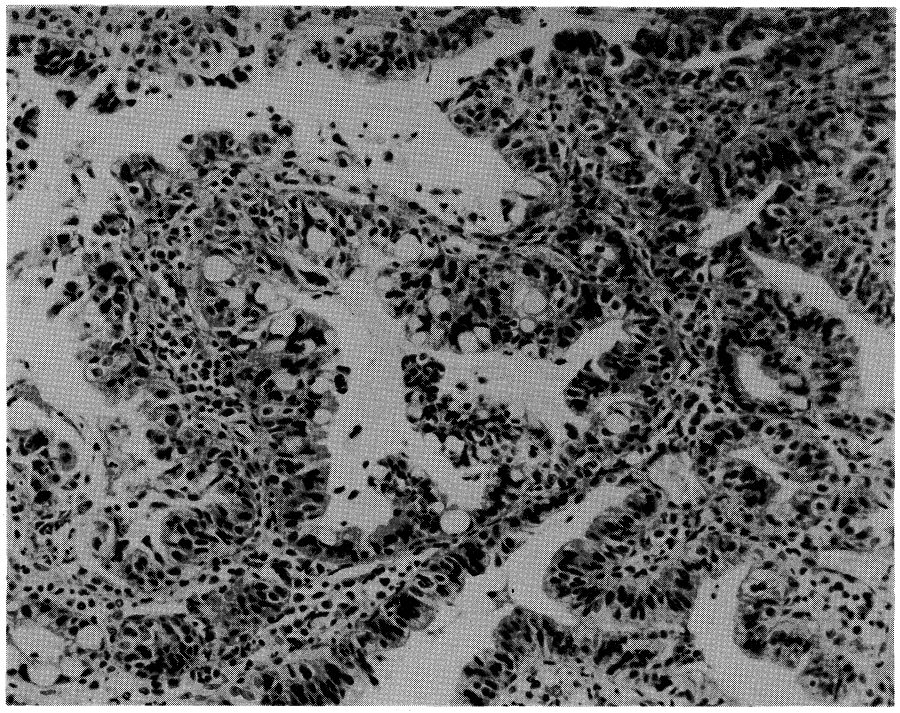

Fig. 4. Mucosal carcinoma showing goblet cells (H-E stain, ×200).

例（60％），内分泌細胞が9例（45％）およびパネート細胞が2例（10％）でそれぞれ認められた（**Fig. 3**）.

粘膜癌11例のうち7例はポリープ状腫瘤型で4例は不整隆起集合型であった.[17] 癌病巣内には杯細胞が11例中4例（36％）で，また内分泌細胞が検索できた9例中2例（22％）で認められた（**Fig. 4**）. しかし粘液腺やパネート細胞の出現はみられなかった.

進行癌37例は高分化型癌22例，低分化型癌15例であったが，癌病巣内に杯細胞が37例中6例（16％）で，また内分泌細胞が3例（8％）で認められた. なおこれらの化生性変化は高分化型癌のみに出現していた. しかし粘液腺およびパネート細胞はみられなかった.

考　　察

最近，胆嚢粘膜の腸上皮化生が癌の組織発生との関連で注目されてきたが，胆嚢の化生に関する報告は古くよりみられ，1923年 Nicholson[20] はすでに慢性胆嚢炎で出現する粘液腺を初めて化生性変化と考え報告した. 腫瘍と化生との関連では，1936年 Kerr ら[21] がパネート細胞，腸クロム親和性細胞および杯細胞の混在のみられた胆嚢の papilloma の1例を報告し，ついで1962年 Järvi[22] が吸収上皮細胞や杯細胞のみられた papillary carcinoma を報告した. Järvi ら[1] はさらに胆道系腫瘍の発生母地として腸上皮化生巣を重視した. 以降，本邦においても胆嚢癌と胆嚢腸上皮化生との関連を是認する報告があいついでいる.[3),4),23)~26)]

現在までの報告をまとめると，胆嚢腸上皮化生の発生頻度は慢性胆嚢炎の66％，胆嚢癌病巣周囲粘膜の82％にみられ，胆嚢癌に合併して出現する頻度が高いとされ,[3] とくに EC 細胞およびG細胞の出現が担癌胆嚢の癌巣周囲粘膜に有意に多いと報告されている.[23] またチフス菌の保菌者には胆嚢癌の合併率が高いことが知られているが，保菌者においては担癌，非癌にかかわらず胆嚢粘膜につよい化生性変化がみられている.[24] 次に化生性変化は癌巣周囲粘膜のみならず癌巣内にも認められており，癌細

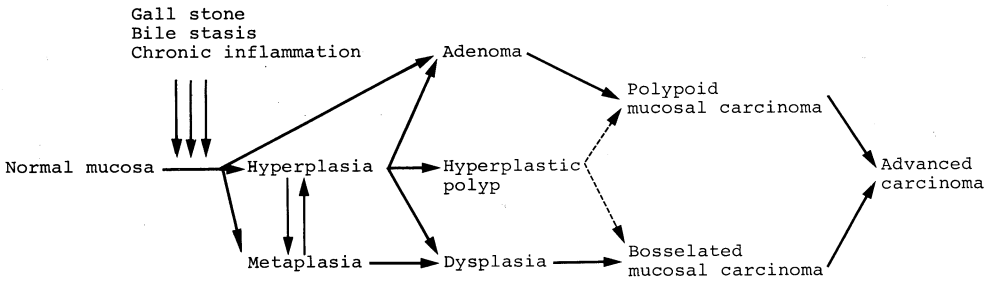

Fig. 5. Cancer histogenesis in the gallbladder (suspected).

胞の杯細胞，吸収上皮細胞，内分泌細胞などへの分化傾向が10～75％の頻度でみられている.[3),4),6)] とくに内分泌細胞は正常な胆嚢粘膜には存在せず，化生によって初めて出現する細胞であるが,[25)] その腫瘍性増殖である胆嚢カルチノイドもまれながら報告されており，カルチノイドはよりつよく化生巣と関連して発生するものと思われる．われわれは胆嚢癌と胆嚢カルチノイドとが同一腫瘤内に併存した複合腫瘍を経験した.[26)] また組織化学的検索では正常胆嚢粘膜の粘液組成は sulfated acid mucin 優位であるが，化生巣では杯細胞や粘液腺内に carboxy mucin がしばしば出現し，胆嚢癌でも carboxy mucin が優位とされている.[6),27)] また蛍光抗体法により腸型の糖蛋白抗原が腸上皮化生巣および腸型胆嚢癌のいずれにも認められており,[28)] さらにわれわれは小腸上皮に特異的な2糖類分解酵素活性を化生性変化のつよい胆嚢異型上皮巣においても認めた.[29)]

以上述べた報告はいずれも主に胆嚢癌組織内および癌巣周囲粘膜内に腸上皮性格を認めた点に基づいて癌と腸上皮化生とが関連深いとしたものである．しかし腸上皮化生巣から直接癌化したという報告はいまだなく，化生巣単独で癌の発生母地になりうるか否かは不明のままである．それを解明する1手段として微小癌の集収検索が不可決と思われるが，われわれの経験した2mm大のポリープ状微小癌例には癌巣内外ともに化生性変化は全く認められなかった.[30)] 一方，胆嚢進行癌や粘膜癌の癌巣内や周囲粘膜内に腺腫や異型上皮の遺残組織がみられることは周知のとおりである.[10),12),14),15),31)] したがって胆嚢癌と胆嚢腸上皮化生とを関連づけるには，腸上皮化生を伴うような胆嚢前癌性病変を直接の発生母地と考えるのが現時点では最も妥当かと思われる．

現在，胆嚢前癌性病変としては腺腫,[7)~10)] 異型上皮[11)~15)] およびわれわれの提唱する過形成性ポリープ[16)~18)] の3病変があげられる．これらのうちで化生性変化を高頻度に伴うのは異型上皮および過形成性ポリープであり，腺腫ではまれであった．一方，粘膜癌の側からみると今回の検索でその22％に内分泌細胞が，また36％に杯細胞が癌巣内に認められた．内分泌細胞は正常では存在しない明らかな化生性細胞であり，しかも腺腫では全くみられなかったため，少なくとも内分泌細胞の出現を伴う粘膜癌は腺腫以外の病変すなわち異型上皮や過形成性ポリープに由来し，のこりは腺腫を含めたこれらの前癌性病変に由来するものと推定した．また胆嚢前癌性病変の胆石症胆嚢における発生頻度は，過形成性ポリープ5％，異型上皮1.3％，腺腫1％であるが,[18)] 各病変そのものの癌化率は異型上皮が最も高く，ついで腺腫であり，過形成性ポリープからの癌化はまれと思われる.[18)] 現在われわれが想定している胆嚢癌の組織発生の経路を **Figure 5** に示したが，今後は各種前癌性病変の自然史の解明と微小癌を用いた解析が胆嚢癌の組織発生を知る上でとくに重要であろう．

結　　語

胆嚢前癌性病変と考えられる腺腫，異型上皮および過形成性ポリープの各病変組織内に出現

する化生性変化の種類と頻度を検討し，胆嚢癌と対比させた．その結果，化生性変化を多く伴うのは異型上皮と過形成性ポリープであり，腺腫ではまれであった．したがって，胆嚢腸上皮化生は異型上皮や過形成性ポリープから癌化する場合にとくに重要な役割を演じているものと考えられた．

文　献

1) Järvi, O. and Lauren, P.: Intestinal metaplasia in the mucosa of the gallbladder and common bile duct. Ann. Med. Exp. Fenn. 45 : 213—223, 1967
2) Laitio, M.: Early carcinoma of the gallbladder. Beitr. Path. Bd. 158 : 159—172, 1976
3) 松峯敬夫，久保田芳郎，山岡郁雄，佐々木仁也，青木幹雄，瀬戸輝一：胆嚢癌の病理組織学的考察一特に胆嚢粘膜の腸上皮化生（十二指腸化）に関連して一．日臨外 39 : 927—934, 1979
4) 平井貞朗：摘出胆嚢における化生の臨床病理学的検討一特に胆嚢癌組織発生の背景として一．日消外会誌 13 : 35—44, 1980
5) Azadeh, B. and Parai, S. K.: Argentaffin cells, intestinal metaplasia and antral metaplasia in carcinoma of the gallbladder. Histopathology 4 : 653—659, 1980
6) Sato, H., Tahara, M., Kono, M., Ohmura, K., Mizushima, M., Ito, J. and Yoshioka, K.: Intestinal nature in gallbladder carcinoma with reference to its histogenesis. Kawasaki med. J. 9 : 229—237, 1983
7) Tabah, E. J. and McNeer, G.: Papilloma of the gallbladder with in situ carcinoma. Surgery 34 : 57—71, 1953
8) Carrera, G. M. and Ochsner, S. F.: Polypoid mucosal lesions of gallbladder. JAMA 166 : 888—892, 1958
9) Christensen, A. H. and Ishak, K. G.: Benign tumors and pseudotumors of the gallbladder. Report of 180 cases. Arch. Pathol. 90 : 423—432, 1970
10) Kozuka, S., Tsubone, M., Yasui, A. and Hachisuka, K.: Relation of adenoma to carcinoma in the gallbladder. Cancer 50 : 2226—2234, 1982
11) Black, W. C., Key, C. R., Carmany, T. B. and Herman, D.: Carcinoma of the gallbladder in a population of southwestern American Indians. Cancer 39 : 1267—1279, 1977
12) Albores-Saavedra, J., Alcantra-Vazquez, A., Cruz-Ortiz, H. and Herrera-Goepfert, R.: The precursor lesions of invasive gallbladder carcinoma. Hyperplasia, atypical hyperplasia and carcinoma in situ. Cancer 45 : 919—927, 1980
13) Black, W. C.: The morphogenesis of gallbladder carcinoma. *In* Progress in surgical pathology, eds. by Fenoglio, C. M. and Wolff, M. vol II. New York, Masson Publishing USA Inc. 1980, pp. 207—223
14) 佐藤博道，大村晃一，水島睦枝，伊藤慈秀，吉岡一由：胆嚢異型上皮一特に胆嚢高分化腺癌との関連について一．胆と膵 4 : 393—399, 1983
15) 浅田康行，三浦将司，橋爪泰夫，斉藤 裕，飯田善郎，黒田 譲，高村敬一，藤沢正清，小西二三男：胆嚢異型上皮と発癌．胆と膵 4 : 1285—1290, 1983
16) 佐藤博道，大村晃一，水島睦枝，伊藤慈秀，土井謙司，元井 信：胆嚢の過形成性ポリープ，胆嚢ポリープ群における1疾患単位としての確立．病理と臨床 2 : 1491—1497, 1984
17) 佐藤博道，松浦秀和，田原昌人，光野正人，水島睦枝，伊藤慈秀：胆嚢微小隆起性病変の種類と鑑別一粘膜癌および各種隆起性病変の病理学的検討．胆と膵 6 : 895—901, 1985
18) Sato, H., Mizushima, M., Ito, J. and Doi, K.: Sessile adenoma of the gallbladder. Reappraisal of its importance as a precancerous lesion. Arch. Pathol. Lab. Med. 109 : 65—69, 1985

19) 大村晃一：有石胆嚢粘膜における二糖類分解酵素活性と腸上皮化生．日消誌 80：1772—1781，1983
20) Nicholson, G. W.: Heteromorphoses (metaplasia) of the alimentary tract. J. Path. Bact. 26：399—417, 1923
21) Kerr, A. B. and Lendrum, A. C.: A chloride-secreting papilloma in the gallbladder. Br. J. Surg. 23：615—639, 1936
22) Järvi, O.: A review of the part played by gastrointestinal heterotopias in neoplasmogenesis. Proc. Finn. Acad. Sci. Lett.: 151—187, 1962
23) 吉松信彦，高井 淳，田久保海誉，中川 仁，藤原睦憲，高山昇二郎，安井 洋，江良英人，谷口善郎，笹島耕二，森山雄吉，三樹 勝，代田明郎：慢性胆嚢炎，胆嚢癌における化生性変化—とくにガストリン陽性細胞を中心として．医のあゆみ 130：271—272，1984
24) 松峯敬夫：胆嚢癌発生とチフス菌．医のあゆみ 123：247—248，1982
25) 佐藤博道，大村晃一，水島睦枝，伊藤慈秀，吉岡一由：各種胆嚢疾患における化生性内分泌細胞の検討．日消誌 79：2106—2111，1982
26) 伊藤慈秀，水島睦枝，佐藤博道：胆嚢原発のカルチノイドと未分化癌の複合腫瘍．日病会誌 69：369，1980
27) Esterly, J. R. and Spicer, S. S.: Mucin histochemistry of human gallbladder: Changes in adenocarcinoma, cystic fibrosis, and cholecystitis. J. natl. Cancer Inst. 40：1—11, 1968
28) Laitio, M. and Häkkinen, I.: Intestinal-type carcinoma of gallbladder. A histochemical and immunologic study. Cancer 36：1668—1674, 1975
29) 佐藤博道，大村晃一，水島睦枝，伊藤慈秀，吉岡一由：２糖類分解酵素活性を示した胆嚢異型上皮の１例．病理と臨床 1：631—636，1983
30) 佐藤博道，田原昌人，光野正人，水島睦枝，伊藤慈秀：微小胆嚢癌—症例報告とその定義および組織発生について．癌の臨 30：843—848，1984
31) 伊関丈治，井山孝樹，別府倫兄，平石 守，和田達雄，錦野光浩，甲田安二郎，登 政和：早期胆嚢癌—臨床および病理学的検討．日消誌 79：2112—2120，1982